

# **Клинические рекомендации – Себорейный дерматит – 2022-2023-2024 (11.07.2022) – Утверждены Минздравом РФ**

Кодирование по Международной статистической классификации болезней и проблем, связанных со здоровьем: L21

Год утверждения (частота пересмотра): 2022

Возрастная категория: Взрослые, Дети

Пересмотр не позднее: 2024

ID: 215

По состоянию на 11.07.2022 на сайте МЗ РФ

## **Разработчик клинической рекомендации**

- Общероссийская общественная организация "Российское общество дерматовенерологов и косметологов"

Одобрено Научно-практическим Советом Минздрава РФ

## **Список сокращений**

МКБ – Международная классификация болезней

## **Термины и определения**

Себорейный дерматит – хроническое рецидивирующее заболевание кожи, проявляющееся воспалением и десквамацией кожи в областях скопления сальных желез. Для себорейного дерматита характерно изменение качественного состава и количества кожного сала, нарушение эпидермального барьера и дефектный иммунный ответ на колонизацию кожи *Malassezia spp.*

## **1. Краткая информация по заболеванию или состоянию (группы заболеваний или состояний)**

### **1.1. Определение заболевания или состояния (группы заболеваний или состояний)**

Себорейный дерматит – хроническое рецидивирующее заболевание кожи, проявляющееся воспалением и десквамацией кожи в областях скопления сальных желез. Для себорейного дерматита характерно изменение качественного состава и количества кожного сала, нарушение эпидермального барьера и дефектный иммунный ответ на колонизацию кожи *Malassezia spp.*

### **1.2. Этиология и патогенез заболевания или состояния (группы заболеваний или состояний)**

Причины возникновения себорейного дерматита до конца не выяснены. Длительное время считалось, что липофильные дрожжеподобные грибы *Malassezia spp.* являются основным фактором развития себорейного дерматита. Доказано, что у пациентов с себорейным дерматитом количество дрожжеподобных грибов увеличено по сравнению со здоровыми людьми, но только увеличенного количества *Malassezia spp.* не достаточно, для формирования симптомов себорейного дерматита. В настоящее время определены генетические особенности секреции

сальной железы, эпидермального барьера, иммунной системы хозяина, которые способствуют чрезмерной колонизации *Malassezia spp.* и реализации на коже воспалительных проявлений себорейного дерматита, при наличии предрасполагающих экзогенных и эндогенных факторов (психоэмоциональное напряжение, нейроэндокринные нарушения, иммунодефицит, неправильный уход за кожей, прием лекарственных препаратов и др) [1, 2].

### **1.3. Эпидемиология заболевания или состояния (группы заболеваний или состояний)**

Отмечают три возрастных пика заболеваемости. Период от 3 недель до 3-ех месяцев, пубертатный период и в возрасте 30-60 лет. В периоде новорожденности и младенческом периоде распространенность себорейного дерматита составляет до 70%. Распространенность себорейного дерматита у взрослых составляет по разным данным от 3-20% (считается, что легкая форма себорейного дерматита волосистой части головы (перхоть) встречается у 15-20% населения, но не всегда пациенты обращаются за медицинской помощью) [3, 4]. Увеличение количества больных, страдающих себорейным дерматитом, регистрируют среди пациентов с ВИЧ инфекцией, болезнью Паркинсона, с алкогольным панкреатитом, гепатитом С, депрессиями [5, 6, 7].

### **1.4. Особенности кодирования заболевания или состояния (группы заболеваний или состояний) по Международной статистической классификации болезней и проблем, связанных со здоровьем**

Себорейный дерматит (L21):

L21.0 – Себорея головы. "Чепчик младенца";

L21.1 – Себорейный детский дерматит;

L21.8 – Другой себорейный дерматит

L21.9 – Себорейный дерматит неуточненный

### **1.5. Классификация заболевания или состояния (группы заболеваний или состояний)**

К клиническим формам себорейного дерматит относят:

#### **Себорейный дерматит взрослых:**

1. Себорейный дерматит волосистой части головы;
2. Себорейный дерматит лица;
3. Себорейный дерматит туловища;
4. Генерализованная форма себорейного дерматита.

#### **Себорейный дерматит детей:**

1. Себорейный дерматит волосистой части головы ("чепчик новорожденного");
2. Себорейный дерматит туловища;
3. Болезнь Лейнера-Муссу (Эритродермия Лейнера).

Степень тяжести себорейного дерматита варьирует от легкой степени тяжести до тяжелой и зависит от распространенности заболевания, степени воспаления и инфильтрации кожных элементов, выраженности зуда.

## **1.6. Клиническая картина заболевания или состояния (группы заболеваний или состояний)**

Высыпания при себорейном дерматите располагаются на коже волосистой части головы, лица, наружном слуховом проходе, верхней части туловища, преимущественно в области грудины и лопаток и в крупных складках.

### **Себорейный дерматит волосистой части головы взрослых**

Чаще у взрослых на коже волосистой части головы себорейный дерматит ограничивается легкой степенью тяжести и проявляется только шелушением, без признаков воспаления (перхоть или простой педикулез), возможен легкий или умеренный зуд, усиливающийся по мере загрязнения кожи волосистой части головы.

Себорейный дерматит волосистой части головы может проявляться не только десквамацией, но и воспалительными элементами, чаще пятнами, реже слабо инфильтрированными бляшками с желтоватыми чешуйками на поверхности. При выраженной степени воспаления чешуйки пропитываются экссудатом и формируют серозные или серозно-гнойные корки. Воспалительные элементы могут сливаться и занимать всю волосистую часть головы с распространением на кожу лба, кожу заушных складок. Больных может беспокоить значительный зуд.

### **Себорейный дерматит лица взрослых**

На лице высыпания чаще симметричны, локализуются в области центральной части лба, носогубных складок, крыльев носа, надпереносья, бровей, бороды, наружного слухового прохода, заушных складок и чаще сочетаются с поражением волосистой части головы. Высыпания представлены эритематозными очагами округлой или неправильной формы; возможна инфильтрация, шелушение и образование корок. При развитии блефарита возникает эритема в области ресничного края век, появляются корочки вдоль края века и скопление масс роговых клеток вокруг ресниц.

### **Себорейный дерматит туловища взрослых**

На туловище (в межлопаточной области, на коже в проекции грудины) и в крупных складках высыпания представлены эритематозными и эритемато-сквамозными пятнами или бляшками с четкими границами, с гладкой, блестящей поверхностью, иногда покрытыми желтоватыми чешуйками, по периферии могут быть мелкоузелковые элементы. В складках кожи чаще возникают отек, мокнутие, болезненные трещины. Возможно вторичное инфицирование и распространение бактериальной инфекции за пределы первоначальных очагов поражения кожи [8, 9].

### **Себорейный дерматит детей**

Себорейный дерматит возникает у 70% детей в первые три месяца жизни и в большинстве случаев является физиологической особенностью кожи детей, проявляясь на коже волосистой части головы или лица единичными, легко удаляющимися после увлажнения, корочками желтоватого цвета, без эритемы и зуда.

Реже себорейный дерматит в грудном возрасте проявляется воспалительными высыпаниями на коже лица и головы (область лба, бровей, межбровье, заушные складки), складок шеи, подмышечных, паховых, коленных, локтевых складок, перианальной и пупочной области. Высыпания характеризуются эритематозными пятнами, реже слегка инфильтрированными

бляшками, покрытыми желтоватыми чешуйками или чешуйко-корками, в складках элементы гладкие, могут сопровождаться мокнутием, трещинами. Эритематозные пятна на коже туловища могут иметь неправильные или овальные очертания, по периферии основных очагов могут появляться отсевы, разрозненные высыпания могут сливаться. Высыпания могут сопровождаться зудом различной интенсивности [10].

Резкое слияние очагов, приводящее к эритродермии, описано как болезнь Лейнера-Муссу, и характеризуется тремя основными симптомами: генерализованная сыпь в виде универсальной эритродермии с шелушением; диарея; гипохромная анемия. Эритродермия Лейнера, как правило, развивается в период новорожденности, реже – в возрасте старше 1-го месяца жизни. По современным представлениям болезнь Лейнера связывают с врожденным дефектом системы комплемента (C3, C4, C5), что приводит к нарушению иммунной защиты пациента. Заболевание сопровождается нарушением общего состояния больного, лимфаденопатией, повышением температуры тела. Возможно присоединение вторичной инфекции. При подозрении на болезнь Лейнера-Муссу необходима госпитализация пациента в педиатрический стационар [11].

## **2. Диагностика заболевания или состояния (группы заболеваний или состояний), медицинские показания и противопоказания к применению методов диагностики**

Критерии установления диагноза/состояния: диагноз себорейного дерматита устанавливается на основании клинических проявлений заболевания.

### **2.1. Жалобы и анамнез**

Пациенты с себорейным дерматитом предъявляют жалобы на высыпания на коже, шелушение на волосистой части головы и лица, которые могут сопровождаться зудом разной степени выраженности.

Себорейный дерматит у грудных детей появляется в первые месяцы жизни, в большинстве случаев носит ограниченный характер, не влияет на самочувствие ребенка. При сборе анамнеза, особенно при распространенных высыпаниях, необходимо уточнить общее состояние ребенка (беспокойство, нарушение сна, кормления, стула, повышение температуры тела).

У взрослых из анамнеза необходимо выяснить триггерные факторы развития и рецидивирования себорейного дерматита (психоэмоциональное напряжение, нейроэндокринные нарушения, иммунодефицит, неправильный уход за кожей, прием лекарственных препаратов по поводу других заболеваний) [12, 13].

### **2.2. Физикальное обследование**

Для постановки диагноза основным является проведение визуального осмотра кожных покровов пациента.

При визуальном исследовании кожи оценивается характер высыпаний и их локализация. При пальпации кожи оценивается степень инфильтрации элементов сыпи.

### **2.3. Лабораторные диагностические исследования**

- Рекомендовано патолого-анатомическое исследование биопсийного (операционного) для морфологической верификации диагноза при сложностях клинической диагностики себорейного дерматита [56].

Уровень убедительности рекомендаций **C** (уровень достоверности доказательств 4)

Комментарии: В очагах поражения кожи при себорейном дерматите обнаруживается

периваскулярный инфильтрат из лимфоцитов и гистиоцитов, умеренный спонгиоз. Обнаруживаются фолликулярные пробки вследствие ортокератоза и паракератоза, а также скопления нейтрофилов в устья фолликулов. При использовании красителей возможна визуализация клеток дрожжей.

## **2.4. Инструментальные диагностические исследования**

- Рекомендовано для дифференциальной диагностики при локализации процесса на волосистой части головы при себорейном дерматите осмотр под увеличением (дерматоскопия) [14-16]:

Комментарии: Желтые перифолликулярные чешуйки, множественные тонкие ветвящиеся сосуды, сосуды в виде одиночной петли.

Уровень убедительности рекомендаций **C** (уровень достоверности доказательств 4)

## **2.5. Иные диагностические исследования**

Не применяется.

## **3. Лечение, включая медикаментозную и немедикаментозную терапии, диетотерапию, обезболивание, медицинские показания и противопоказания к применению методов лечения**

### **3.1. Консервативное лечение**

Терапия себорейного дерматита зависит от множества факторов: распространенности на коже, степени воспаления, возраста пациента, сопутствующих заболеваний, побочных эффектов терапии и др.

В большинстве случаев рекомендуется местная терапия, включающая противогрибковые препараты для лечения заболеваний кожи и кортикостероиды, применяемые в дерматологии. Системная терапия может быть необходима при распространенных поражениях кожи, а также при неэффективности наружной терапии [17].

### **Лечение себорейного дерматита взрослых**

#### **Лечение себорейного дерматита волосистой части головы**

При легкой форме себорейного дерматита (без эритематозных высыпаний или со скудными эритематозными высыпаниями) с целью уменьшения выраженности эритемы, шелушения в очагах поражения

- Рекомендовано назначение производного имидазола и триазола:

Кетоконазол шампунь 2% 2 раза в неделю в течение 3-4 недель, затем 1 раз в 2 недели [18, 19, 28]

Уровень убедительности рекомендаций **A** (уровень достоверности доказательств 2).

- Рекомендовано назначение прочих препаратов для лечения кожи:

Пиритион цинка шампунь 1%, 2% – 3 раза в неделю в течение 2 недель, далее – при необходимости [24].

Уровень убедительности рекомендаций **B** (уровень достоверности доказательств 2).

Пиритион цинк 0,2% аэрозоль, крем 2 раза в сутки наружно в течение 10-14 дней, далее при

необходимости [32, 33].

- Рекомендовано назначение шампуней, не относящихся к лекарственным средствам, содержащих:

Циклопирокс шампунь 2 раза в неделю в течение 3-4 недель, затем 1 раз в 1-2 недели [20-22]

Уровень убедительности рекомендаций **A** (уровень достоверности доказательств 1).

или

Сульфид селена шампунь 2-2,5% 3 раза в неделю в течение 2 недель, далее – при необходимости [25-26].

Уровень убедительности рекомендаций **B** (уровень достоверности доказательств 2).

- Рекомендовано при выраженном воспалении на волосистой части головы коротким курсом кортикостероиды, применяемые в дерматологии:

#Клобетазол 0,05% шампунь 2 раза в неделю 10-14 дней [29]

Уровень убедительности рекомендаций **B** (уровень достоверности доказательств 2).

Комментарии: возможна комбинированная схема применения #Клобетазол 0,05% шампунь 2 раза в неделю и кетоконазол 2% шампунь 2 раза в неделю 2 недели, затем поддерживающая терапия кетоконазол 2% шампунь 1 раз в неделю 2 недели.

Уровень убедительности рекомендаций **C** (уровень достоверности доказательств 2).

## Лечение себорейного дерматита лица, туловища

С целью уменьшения выраженности эритемы, шелушения в очагах поражения:

- Рекомендовано назначение кортикостероидов для лечения заболеваний кожи для наружного применения:

Гидрокортизона\*\* 1% крем, мазь 1-2 раза в сутки наружно в течение 7-14 дней [34, 35].

Уровень убедительности рекомендаций **A** (уровень достоверности доказательств 1).

- Рекомендовано

#Мометазона\*\* 0,1% крем 1 раз в сутки наружно до 3 недель [36].

Уровень убедительности рекомендаций **A** (уровень достоверности доказательств 1).

Комментарии: Длительность применения на коже лица не должна превышать 14 дней

или

Бетаметазона\*\* 0,1% крем, мазь 1-2 раза в день наружно в течение 7-14 дней [35, 37, 38].

Уровень убедительности рекомендаций **A** (уровень достоверности доказательств 1).

или

Бетаметазона\*\* 0,05%, крем, мазь, спрей 2 раза в сутки наружно в течение 7-14 дней [35].

Уровень убедительности рекомендаций **A** (уровень достоверности доказательств 1).

или

#Метилпреднизолона ацепонат 0,1%, крем 2 раза в сутки до 8 недель [39].

Уровень убедительности рекомендаций **A** (уровень достоверности доказательств 2).

Комментарии: Длительность применения на коже лица не должна превышать 14 дней

- Рекомендовано назначение препаратов для лечения заболеваний кожи:

#Пимекролимус\*\* 1% крем, 2 раза в сутки до 6 недель, поддерживающая терапия – 2 раза в неделю при необходимости [35, 40].

Уровень убедительности рекомендаций **A** (уровень достоверности доказательств 1).

или

#Такролимус\*\* 0,1% мазь 2 раза в день 2 недели, затем при необходимости 2 раза в неделю не более 10 недель [41]

Уровень убедительности рекомендаций **A** (уровень достоверности доказательств 2).

- Рекомендовано назначение противогрибковых препаратов для наружного применения:

Кетоконазол 2% крем 2 раза в сутки наружно 14-28 дней, далее при необходимости [22].

Уровень убедительности рекомендаций **A** (уровень достоверности доказательств 1).

или

#Клотримазол 1% крем, раствор 1-2 раза в день 28 дней, далее при необходимости [23].

Уровень убедительности рекомендаций **A** (уровень достоверности доказательств 2).

- Рекомендовано назначение прочих препаратов для лечения кожи

Пиритион цинк 0,2% аэрозоль, крем 2 раза в сутки наружно в течение 14 дней, далее при необходимости [32].

Уровень убедительности рекомендаций **B** (уровень достоверности доказательств 2).

Взрослым пациентам при распространенных высыпаниях и тяжелом себорейном дерматите с целью уменьшения выраженности эритемы, шелушения в очагах поражения:

- Рекомендовано проведение селективной фототерапии 3 раза в неделю не более 8 недель [44].

Уровень убедительности рекомендаций **C** (уровень достоверности доказательств 4).

При резистентности к наружной терапии и большой площади поражения с целью уменьшения выраженности эритемы, шелушения в очагах поражения:

- Рекомендовано назначение противогрибковых препаратов для системного применения:

#Итраконазол 200 мг перорально 1 раз в сутки в течение первой недели лечения, затем 200 мг перорально 1 раз в сутки в течение первых двух дней каждого месяца лечения, в течение 3 месяцев [46].

Уровень убедительности рекомендаций **B** (уровень достоверности доказательств 2).

или

#Тербинафин 250 мг перорально 1 раз в сутки в течение 4 недель [47, 49].

Уровень убедительности рекомендаций **B** (уровень достоверности доказательств 2).

или

#Флуконазол\*\* 50 мг перорально 1 раз в сутки в течение 2 недель или 200-300 мг 1 раз в неделю в течение 2-4 недель [45, 48].

Уровень убедительности рекомендаций **B** (уровень достоверности доказательств 3).

или

#Кетоконазол 200 мг перорально 1 раз в сутки в течение 4 недель [45, 49].

Уровень убедительности рекомендаций **B** (уровень достоверности доказательств 3).

## Лечение себорейного дерматита у детей

Кокрановский систематический обзор, посвященный лечению младенческого себорейного дерматита, опубликованный в марте 2019 года, выявил отсутствие исследований, отвечающих требованиям доказательной медицины по себорейному дерматиту у детей [50].

В большинстве случаев лечение себорейного дерматита у детей ограничивается назначением правильного ухода за кожей. При наличии чешуек и корочек без признаков воспаления на волосистой части головы, бровях, заушных складках возможно применение минеральных или растительных масел (оливкового, персикового, репейного и др.), косметических средств, предназначенных для ухода за кожей детей. Рекомендуется наносить средства за 15-40 минут

(иногда за несколько часов, в зависимости от выраженности корок) до мытья ребенка и последующего аккуратного удаления размягченных чешуек с помощью щетки-расчески [51].

Уровень убедительности рекомендаций **C** (уровень достоверности доказательств 4)

- Рекомендовано для лечения неосложненных форм себорейного дерматита у детей с целью уменьшения выраженности эритемы, шелушения в очагах поражения:

Гидрокортизон\*\* (в форме гидрокортизона ацепонат) 1% мазь 1-2 раза в день 7 дней, [52].

Уровень убедительности рекомендаций **B** (уровень достоверности доказательств 3).

Комментарии: Противопоказанием к назначению мази 1% является детский возраст до 2 лет

- Рекомендовано для лечения себорейного дерматита у детей в интертригинозных областях с целью уменьшения выраженности эритемы, шелушения в очагах поражения:

#Кетоконазол 2% крем 1-2 раза в день 10-14 дней, затем при необходимости [52-54].

Уровень убедительности рекомендаций **C** (уровень достоверности доказательств 5).

### **3.2. Хирургическое лечение**

Не применяется.

### **3.3. Иное лечение**

Диетотерапия не применяется.

Обезболивание не применяется.

## **4. Медицинская реабилитация, медицинские показания и противопоказания к применению методов реабилитации**

Не требуется.

## **5. Профилактика и диспансерное наблюдение, медицинские показания и противопоказания к применению методов профилактики**

Методы профилактики себорейного дерматита не разработаны.

## **6. Организация оказания медицинской помощи**

### **Показания к стационарному лечению:**

1. Тяжелый распространенный себорейный дерматит.
2. Отсутствие эффекта от проводимого лечения в амбулаторных условиях
3. Пациенты с болезнью Лейнера-Муссу (эритродермия Лейнера) госпитализируются в педиатрический стационар.

### **Показания к выписке пациента из медицинской организации:**

- регресс высыпаний и/или уменьшение клинических проявлений.



## 7. Дополнительная информация (в том числе факторы, влияющие на исход заболевания или состояния)

На исход заболевания влияет соблюдение приема препаратов, исключение факторов риска развития себорейного дерматита.

### Критерии оценки качества медицинской помощи

N	Критерии качества	Уровень убедительности рекомендаций	Уровень достоверности доказательств
1.	Проведена терапия противогрибковыми препаратами для наружного применения:	1	A
2.	Проведена терапия кортикостероидами для лечения заболеваний кожи для наружного применения	1	A
3.	Проведена терапия ингибиторами кальциневрина	1	A
4.	Выполнена терапия противогрибковыми препаратами для системного применения:	2	B

### Список литературы

1. Clark GW, Pope SM, Jaboori KA Diagnosis and treatment of seborrheic dermatitis. *AmFamPhysician*. 2015 Feb 1; 91(3): 185 – 90.
2. Schwartz JR, Messenger AG, Tosti A, Todd G, Hordinsky M, Hay RJ, Wang X, Zachariae C, Kerr KM, Henry JP, Rust RC, Robinson MK comprehensive pathophysiology of dandruff and seborrheic dermatitis – towards a more precise definition of scalp health. *ActaDermVenereol*. 2013 Mar 27; 93(2): 131 – 7.
3. Schwartz RA, Janusz CA, Janniger CK. Seborrheic dermatitis: an overview. *Am Fam Physician*. 2006; 74(1): 125 – 30.
4. Choeng WK, Yeung CK, Torsekar RG, Suh DH, Ungpakorn R, Widaty S, et al. Treatment of seborrheic dermatitis in Asia: a consensus guide. *Skin Appendage Disord*. 2015; 1: 187 – 96
5. Chatzikokkinou P, Sotiropoulos K, Katoulis A, Luzzati R, Trevisan G. Seborrheic dermatitis-an early and common skin manifestation in HIV patients. *ActaDermatovenerolCroat ADC*. 2008; 16(4): 226 – 30.
6. Cribier B, Samain F, Vetter D, Heid E, Grosshans E. Systematic cutaneous examination in hepatitis C virus infected patients. *ActaDermVenereol*. 1998; 78(5): 355 – 7.20.
7. Barba A, Piubello W, Vantini I, Caliarì S, Cocchetto R, Vallaperta P, et al. Skinlesionsinchronicalcoholicpancreatitis. *Dermatologica*. 1982; 164(5): 322 – 6.
8. BukvićMokos Z, Kralj M, Basta-Juzbašić A, LakošJukić I Seborrheic dermatitis: an update. *ActaDermatovenerol Croat*. 2012; 20(2): 98-104.
9. Clark GW, Pope SM, Jaboori KA Diagnosis and treatment of seborrheic dermatitis. *AmFamPhysician*. 2015 Feb 1; 91(3): 185 – 90.
10. Sampaio AL, Mameri AC, Vargas TJ, Ramos-e-Silva M, Nunes AP, Carneiro SC Seborrheic dermatitis. *AnBrasDermatol*. 2011 Nov-Dec; 86(6): 1061 – 71; quiz 1072-4.
11. Renee Howard Leiner"s syndrome: Erythroderma, diarrhea, and failure to thrive *Current Problems in Dermatology* Volume 12, Issue 4, July-August 2000, Pages 183-185
12. Hald M, Arendrup MC, Svejgaard EL, Lindskov R, Foged EK, et al. Evidence-based Danish

- guidelines for the treatment of Malassezia-related skin diseases. *ActaDermVenereol.* 2015; 95: 12-19
13. Gupta AK, Richardson M, Paquet M: Systematic review of oral treatments for seborrheic dermatitis. *J EurAcadDermatolVenereol* 2014; 28: 16-26.
  14. Kim GW, Jung HJ, Ko HC, et al. Dermoscopy can be useful in differentiating scalp psoriasis from seborrheic dermatitis. *Br J Dermatol.* 2011; 164(3): 652-656.
  15. MelikeKibar, Şebnem Aktan, 1 and MuzafferBilginDermoscopic Findings in Scalp Psoriasis and Seborrheic Dermatitis; Two New Signs; Signet Ring Vessel and Hidden Hair Indian *J Dermatol.* 2015 Jan-Feb; 60(1): 41-45.
  16. SezinFicicioglu, SuleymanPiskinDermoscopic findings in psoriasis and seborrheic dermatitis on the scalp and correlation with disease severity *Medicine Science* 2018; 7(1): 118 – 21
  17. Abbas Z, Ghodsi SZ, Abedeni R. Effect of itraconazole on the quality of life in patients with moderate to severe seborrheic dermatitis: a randomized, placebo-controlled trial. *DermatolPract Concept.* 2016; 6(3): 11 – 6.
  18. Apasrawirote W1, Udompataikul M, RattanamongkolgulS Topical antifungal agents for seborrheic dermatitis: systematic review and meta-analysis. *J Med Assoc Thai.* 2011 Jun; 94(6): 756 – 60.
  19. Pierard-Franchimont C, Goffin V, Decroix J, Pierard GE. A multicenter randomized trial of ketoconazole 2% and zinc pyrithione 1% shampoos in severe dandruff and seborrheic dermatitis. *Skin PharmacolAppl Skin Physiol.* 2002; 15: 434-441.
  20. Ratnavel RC, Squire RA, Boorman GC. Clinical efficacies of shampoos containing ciclopiroxolamine (1.5%) and ketoconazole (2.0%) in the treatment of seborrheic dermatitis. *J Dermatolog Treat* 2007; 18: 88-96.
  21. Squire RA, Goode K. A randomised, single-blind, single-centre clinical trial to evaluate comparative clinical efficacy of shampoos containing ciclopiroxolamine (1.5%) and salicylic acid (3%), or ketoconazole (2%, Nizoral) for the treatment of dandruff/seborrheic dermatitis. *J Dermatol Treat* 2002; 13: 51-60.
  22. Okokon EO, Verbeek JH, Ruotsalainen JH, Ojo OA, Bakhoya VN. Topical antifungals for seborrheic dermatitis. *Cochrane Database Syst Rev.* 2015; 5
  23. Mohamad Goldust, ElhamRezaee, Shahin Rouhani. Double blind study of sertaconazole 2% cream vs. clotrimazole 1% cream in treatment of seborrheic dermatitis. *AnnalsofParasitology* 2013, 59(1), 25-29
  24. Pierard-Franchimont C, Goffin V, Decroix J, Pierard GE. A multicenter randomized trial of ketoconazole 2% and zinc pyrithione 1% shampoos in severe dandruff and seborrheic dermatitis. *Skin PharmacolAppl Skin Physiol.* 2002; 15: 434-441
  25. Danby FW, Maddin WS, Margesson LJ, Rosenthal D. A randomized, double-blind, placebo-controlled trial of ketoconazole 2% shampoo versus selenium sulfide 2.5% shampoo in the treatment of moderate to severe dandruff. *J Am AcadDermatol* 1993; 29: 1008-1012.
  26. Gilbertson K, Jarrett R, Bayliss SJ, Berk DR. Scalp discoloration from selenium sulfide shampoo: a case series and review of the literature. *PediatrDermatol.* 2012; 29: 84-88
  27. Juan Jorge Manríquez and Pablo Uribe Seborrheic dermatitis *BMJ ClinEvid.* 2007; 2007: 1713.
  28. Davies DB, Boorman GC, Shuttleworth D. Comparative efficacy of shampoos containing coal tar (4.0% w/w; Tarmed<sup>TM</sup>), coal tar (4.0% w/w) plus ciclopirox olamine (1.0% w/w; Tarmed<sup>TM</sup> AF) and ketoconazole (2.0% w/w; Nizoral<sup>TM</sup>) for the treatment of dandruff/seborrheic dermatitis. *J Dermatolog Treat.* 2009; 10: 177-183
  29. Ortonne JP, Nikkels AF, Reich K, Ponce Olivera RM, Lee JH, Kerrouche N, et al. Efficacious and safe management of moderate to severe scalp seborrheic dermatitis using clobetasol propionate shampoo 0.05% combined with ketoconazole shampoo 2%: A randomized, controlled study. *Br J Dermatol.* 2011; 165: 171 – 6. doi: 10.1111/j.1365-2133.2011.10269.x
  30. Chattopadhyay SP, Arora PN, Anand S, Sharma SD Betamethasone dipropionate (0.05%) plus salicylic acid (3%) ointment versus dexamethasone trimethyl acetate (1%) and salicylic acid 4%

ointments in chronic dermatoses. *Indian J Dermatol.* 1987 Apr; 32(2): 41 – 4.

31. Nolting S, Hagemeyer HH. [Therapy of erythroscamous dermatoses. Betamethasone dipropionate plus salicylic acid in comparison with betamethasone dipropionate solution]. *Fortschr Med.* 1983 Oct 6; 101(37): 1679 – 83

32. Шеклакова М.Н. Оценка эффективности применения нового препарата пиритиона цинка Цинокап® в терапии больных себорейным дерматитом *Vestn DermatolVenerol* 2010; 3: 49-55

33. Opdyke DL, Burnett CM, Brauer EW anti-seborrheic qualities of zinc pyrithione in a cream vehicle. II. Safety evaluation. *Food CosmetToxicol.* 1967 Aug; 5(3): 321 – 6.

34. Papp KA, Papp A, Dahmer B, Clark CS Single-blind, randomized controlled trial evaluating the treatment of facial seborrheic dermatitis with hydrocortisone 1% ointment compared with tacrolimus 0.1% ointment in adults. *J Am AcadDermatol.* 2012 Jul; 67(1): e11 – 5.c

35. Kastarinen H, Oksanen T, Okokon EO, Kiviniemi VV, Airola K, Jyrkka J, et al. Topical anti-inflammatory agents for seborrheic dermatitis of the face or scalp. *Cochrane Database Syst Rev.* 2014; 5

36. Medansky R, Lepaw M, Shavin J, Zimmerman E, Jones M, Peets E, et al. Mometasonefuroate cream 0.1% vs. hydrocortisone cream 1% in the treatment of seborrheic dermatitis. *J Dermatol Treat.* 1992; 3: 125 – 8.

37. Milani M1, Antonio Di Molfetta S, Gramazio R, Fiorella C, Frisario C, Fuzio E, Marzocca V, Zurilli M, Di Turi G, Felice G Efficacy of betamethasone valerate 0.1% thermophobic foam in seborrheic dermatitis of the scalp: an open-label, multicentre, prospective trial on 180 patients. *Curr Med Res Opin.* 2003; 19(4): 342 – 5.

38. Rigopoulos D, Ioannides D, Kalogeromitros D, Gregoriou S, Katsambas A Pimecrolimus cream 1% vs. betamethasone 17-valerate 0.1% cream in the treatment of seborrheic dermatitis. A randomized open-label clinical trial. *Br J Dermatol.* 2004 Nov; 151(5): 1071 – 5.

39. Cicek D1, Kandi B, Bakar S, Turgut D. Pimecrolimus 1% cream, methylprednisolone aceponate 0.1% cream and metronidazole 0.75% gel in the treatment of seborrheic dermatitis: a randomized clinical study. *J Dermatolog Treat.* 2009; 20(6): 344 – 9.

40. Warshaw EM, Wohlhuter RJ, Liu A, Zeller SA, Wenner RA, Bowers S, et al. Results of a randomized, double-blind, vehicle controlled efficacy trial of pimecrolimus cream 1% for the treatment of moderate to severe facial seborrheic dermatitis. *J Am AcadDermatol.* 2007; 57(2): 257 – 64.

41. Kim T-W, Mun J-H, Wa S-WJ, Song M, Kim H-S, Ko H-C, et al. Proactive treatment of adult facial seborrheic dermatitis with 0.1% tacrolimus ointment: randomized, double-blind, vehicle controlled, multi-center trial. *ActaDermVenereol.* 2013; 93: 557 – 61.

42. Unholzer A, Schinzel S, Nietsch K-H, Jung GE, Korting HC. Ciclopiroxolamine cream 1% in the treatment of seborrheic dermatitis: a double-blind, parallel-group comparison with ketoconazole and vehicle in a confirmatory trial. *Clin Drug Invest.* 2002; 22(3): 167 – 72.

43. Aditya K. Gupta, Sarah G. Versteeg Topical Treatment of Facial Seborrheic Dermatitis: A Systematic Review *Am J Clin Dermatol* 2017 Apr; 18(2): 193-213

44. Pirkhammer D., Seeber A., Honigsmann H., Tanew A. Narrow-band ultraviolet B (ATL-01) phototherapy is an effective and safe treatment option for patients with severe seborrheic dermatitis. *Br J Dermatol* 2000; N 143 (5): 964-968.

45. Gupta AK, Richardson M, Paquet M: Systematic review of oral treatments for seborrheic dermatitis. *J Eur Acad Dermatol Venereol* 2014; 28: 16-26.

46. Ghodsi SZ, Abbas Z, Abedeni R. Efficacy of oral itraconazole in the treatment and relapse prevention of moderate to severe seborrheic dermatitis: a randomized, placebo-controlled trial. *Am J ClinDermatol.* 2015; N 16 (5): 431-437.

47. Scaparro E., Quadri G., Virno G. et al. Evaluation of the efficacy and tolerability of oral terbinafine (Daskil®) in patients with seborrheic dermatitis. A multicentre, randomized, investigator-blinded, placebo-controlled trial. *Br J Dermatol* 2001; N 144 (4): 854-857.

48. Cömert A., Bekiroglu N., Gürbüz O., Ergun T. Efficacy of oral fluconazole in the treatment

of seborrheic dermatitis: a placebo-controlled study. Am J ClinDermatol 2007; N 8 (4): 235-238.

49. Gupta AK, Bluhm R. Seborrheic dermatitis. J EurAcadDermatolVenereol. 2004; 18: 13-26.

50. Victoire A, Magin P, Coughlan J, van Driel ML Treatments for infantile seborrhoeic dermatitis (including cradle cap), an inflammatory, scaly skin condition Cochrane Systematic Review – Intervention Version published: 04 March 2019

51. Elish D, Silverberg NB. Infantile seborrheic dermatitis. Cutis 2006; 77(5): 297-300 Nobles T, Krishnamurthy K. Cradle Cap. SourceStatPearls Treasure Island (FL): StatPearls Publishing; 2019 -. 2019 Jan 23.

52. Wannanukul S1, ChiabunkanaJ. Comparative study of 2% ketoconazole cream and 1% hydrocortisone cream in the treatment of infantile seborrheic dermatitis J Med Assoc Thai. 2004 Sep; 87Suppl 2: S68 – 71.

53. Taieb A, Legrain V, Palmier C, Lejean S, Six M, Maleville J. Topical ketoconazole for infantile seborrhoeic dermatitis. Dermatologica 1990; 181: 26-32

54. Hald M, Arendrup MC, Svejgaard EL, Lindskov R, Foged EK, et al. Evidence-based Danish guidelines for the treatment of Malassezia-related skin diseases. ActaDermVenereol. 2015; 95: 12-19

55. Sauer, Gordon C.; Hall, John C. (1996). "Leiner"s Disease". Manual of Skin Diseases (7th ed.).

56. Ann Dermatol. 2016 Aug; 28(4): 427-432 Ji-Hye Park, Young Joon Park, [...], and You Chan Kim Histopathological Differential Diagnosis of Psoriasis and Seborrheic Dermatitis of the Scalp

Приложение А1

## **Состав рабочей группы по разработке и пересмотру клинических рекомендаций**

Состав рабочей группы по разработке и пересмотру клинических рекомендаций

1. Кубанов Алексей Алексеевич – член-корреспондент РАН, президент ООО "РОДВК", директор ФГБУ "ГНИЦДК" Минздрава России, заведующий кафедрой дерматовенерологии и косметологии ФГБОУ ДПО "РАМНПО" Минздрава России, г. Москва;

2. Сысоева Татьяна Александровна – кандидат медицинских наук, член Российского общества дерматовенерологов и косметологов;

3. Заславский Денис Владимирович – доктор медицинских наук, член Российского общества дерматовенерологов и косметологов;

4. Чикин Вадим Викторович – доктор медицинских наук, член Российского общества дерматовенерологов и косметологов;

5. Ласеев Денис Иванович – член Российского общества дерматовенерологов и косметологов.

Конфликт интересов:

Авторы заявляют об отсутствии конфликта интересов.

Приложение А2

## **Методология разработки клинических рекомендаций**

### **Целевая аудитория данных клинических рекомендаций:**

1. Врачи-специалисты: врач-дерматовенеролог

2. Ординаторы и слушатели циклов повышения квалификации по указанной специальности.

**Таблица 1. Шкала оценки уровней достоверности доказательств (УДД) для методов диагностики (диагностических вмешательств)**

УДД	Расшифровка
1	Систематические обзоры исследований с контролем референсным методом или систематический обзор рандомизированных клинических исследований с применением мета-анализа
2	Отдельные исследования с контролем референсным методом или отдельные рандомизированные клинические исследования и систематические обзоры исследований любого дизайна, за исключением рандомизированных клинических исследований, с применением мета-анализа
3	Исследования без последовательного контроля референсным методом или исследования с референсным методом, не являющимся независимым от исследуемого метода или нерандомизированные сравнительные исследования, в том числе когортные исследования
4	Несравнительные исследования, описание клинического случая
5	Имеется лишь обоснование механизма действия или мнение экспертов

**Таблица 2. Шкала оценки уровней достоверности доказательств (УДД) для методов профилактики, лечения и реабилитации (профилактических, лечебных, реабилитационных вмешательств)**

УДД	Расшифровка
1	Систематический обзор РКИ с применением мета-анализа
2	Отдельные РКИ и систематические обзоры исследований любого дизайна, за исключением РКИ, с применением мета-анализа
3	Нерандомизированные сравнительные исследования, в т.ч. когортные исследования
4	Несравнительные исследования, описание клинического случая или серии случаев, исследования "случай-контроль"
5	Имеется лишь обоснование механизма действия вмешательства (доклинические исследования) или мнение экспертов

**Таблица 3. Шкала оценки уровней убедительности рекомендаций (УУР) для методов профилактики, диагностики, лечения и реабилитации (профилактических, диагностических, лечебных, реабилитационных вмешательств)**

УУР	Расшифровка
A	Сильная рекомендация (все рассматриваемые критерии эффективности (исходы) являются важными, все исследования имеют высокое или удовлетворительное

	методологическое качество, их выводы по интересующим исходам являются согласованными)
В	Условная рекомендация (не все рассматриваемые критерии эффективности (исходы) являются важными, не все исследования имеют высокое или удовлетворительное методологическое качество и/или их выводы по интересующим исходам не являются согласованными)
С	Слабая рекомендация (отсутствие доказательств надлежащего качества (все рассматриваемые критерии эффективности (исходы) являются неважными, все исследования имеют низкое методологическое качество и их выводы по интересующим исходам не являются согласованными)

### **Порядок обновления клинических рекомендаций**

Механизм обновления клинических рекомендаций предусматривает их систематическую актуализацию – не реже чем один раз в три года, а также при появлении новых данных с позиции доказательной медицины по вопросам диагностики, лечения, профилактики и реабилитации конкретных заболеваний, наличии обоснованных дополнений/замечаний к ранее утвержденным клиническим рекомендациям, но не чаще 1 раза в 6 месяцев.

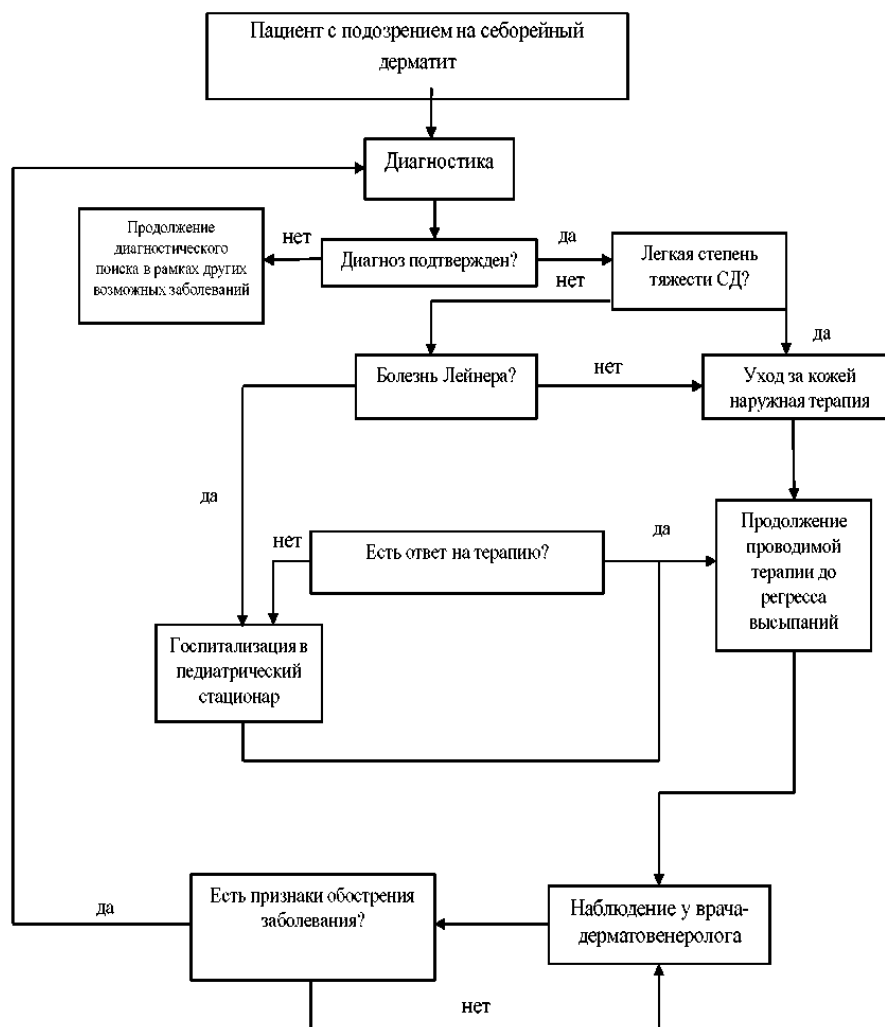
Приложение А3

### **Справочные материалы, включая соответствие показаний к применению и противопоказаний, способов применения и доз лекарственных препаратов, инструкции по применению лекарственного препарата**

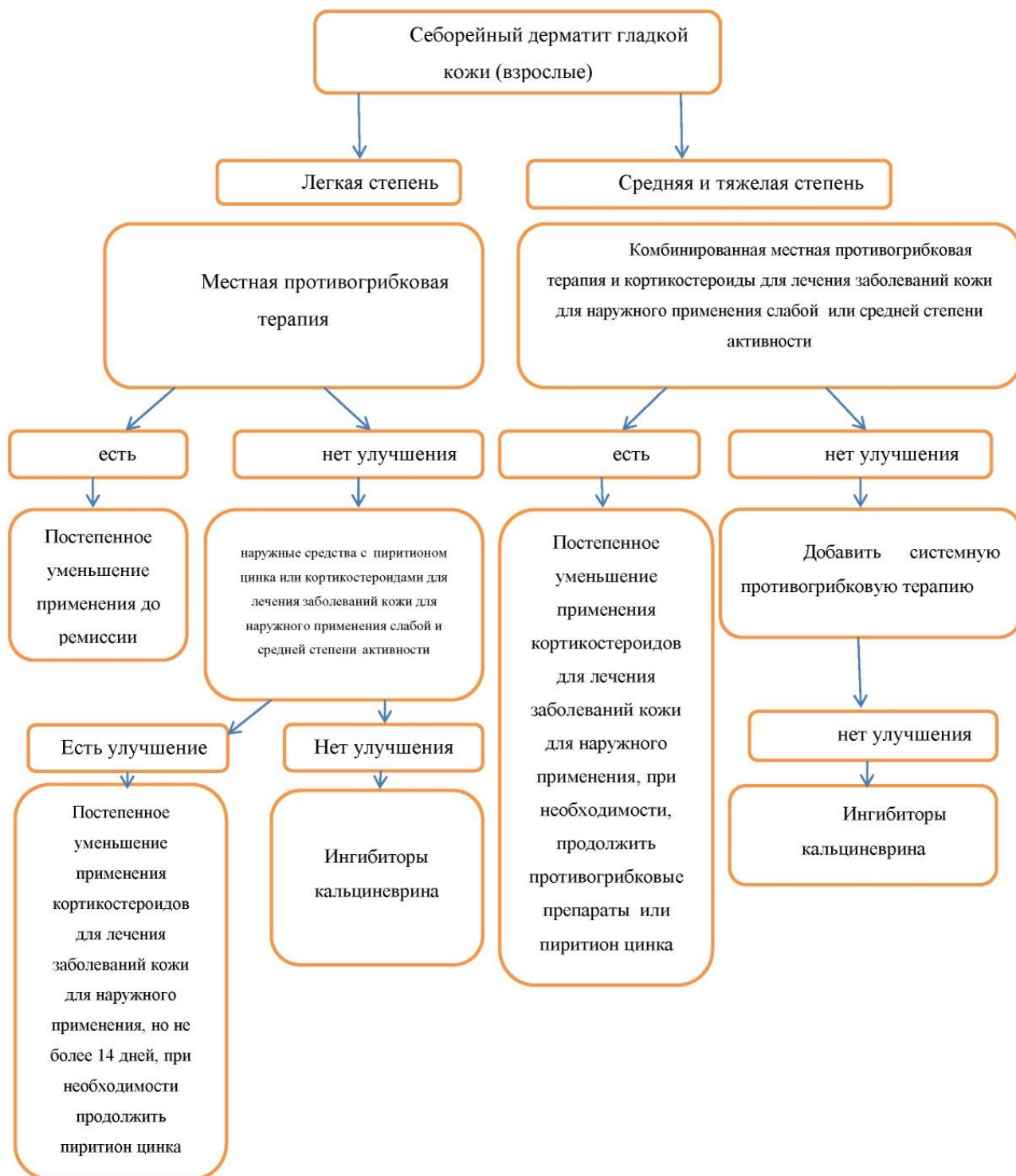
Медицинская помощь пациентам с себорейным дерматитом оказывается врачами-дерматовенерологами в соответствии с Порядком оказания медицинской помощи по профилю "дерматовенерология", утвержденным Приказом Минздрава России от 15.11.2012 N 924н "Об утверждении Порядка оказания медицинской помощи населению по профилю "дерматовенерология".

## Алгоритмы действий врача

### Блок схема 1. Алгоритм действий врача при ведении пациентов детского возраста с себорейным дерматитом

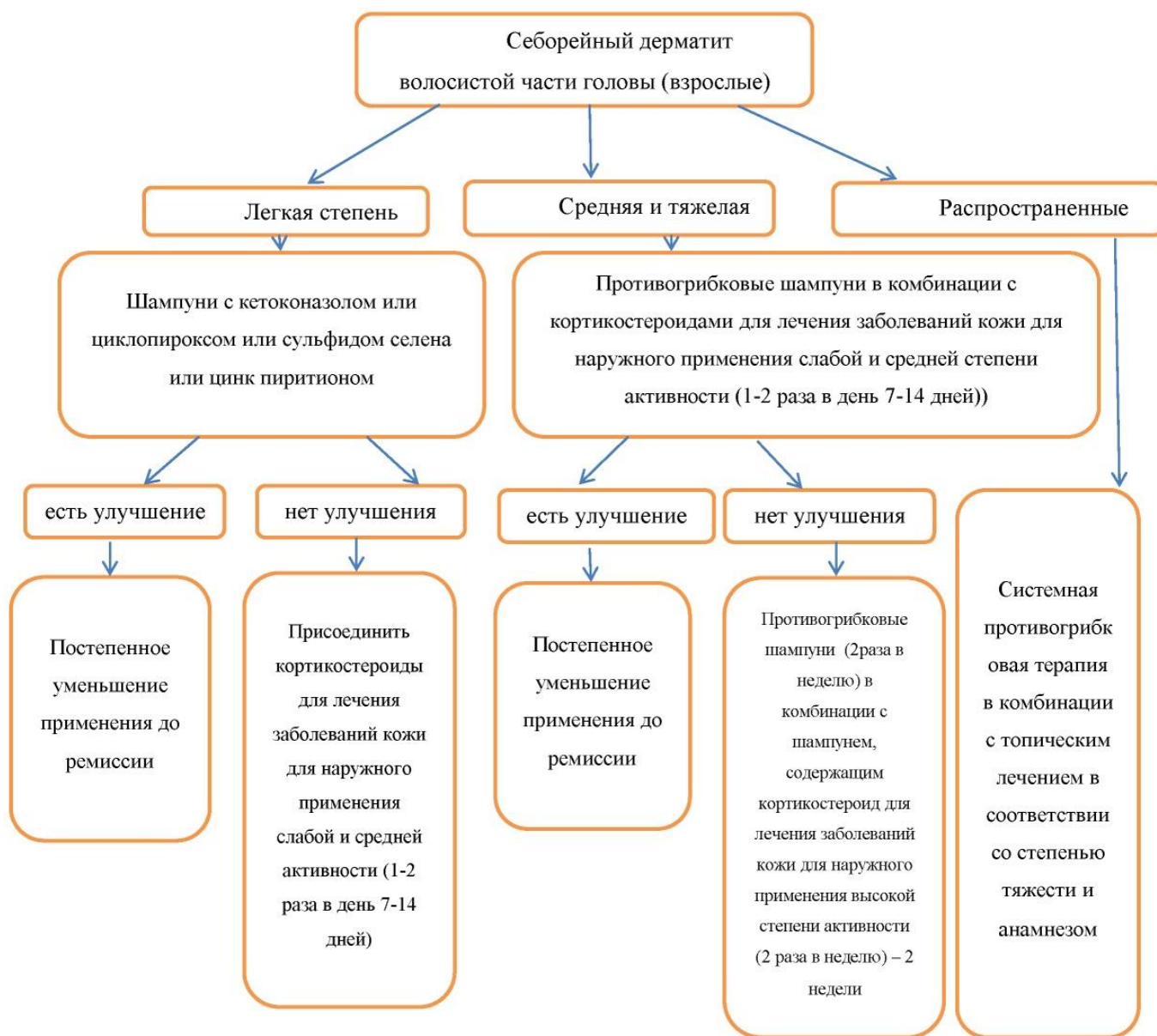

## Блок схема 2. Алгоритм действий врача при ведении взрослых пациентов с себорейным дерматитом кожи лица, туловища





### Блок схема 3. Алгоритм действий врача при ведении взрослых пациентов с себорейным дерматитом волосистой части головы или распространенных высыпаниях



Приложение В

### Информация для пациента

1. Себорейный дерматит является хроническим рецидивирующим заболеванием кожи.
2. Термин "себорейный" означает, что заболевание поражает зоны, на которых большое количество сальных желез (волосистая часть головы, лицо, межлопаточная область, область грудины).
3. Факторами риска развития и рецидивирования себорейного дерматита являются:
  - психоэмоциональный стресс
  - неправильный уход за кожей

- ВИЧ-инфекция
- болезнь Паркинсона
- алкогольный панкреатит
- гепатит С
- депрессия
- прием некоторых лекарственных препаратов

4. Диагноз устанавливается после визуального осмотра (соскоб на грибки, биопсия кожи в большинстве случаев не требуется)

5. Для лечения себорейного дерматита чаще используются препараты (кремы и шампуни), подавляющие дрожжевые грибы *Malassezia* spp. Некоторые из этих препаратов можно использовать длительно. Лечебный шампунь необходимо применять на влажные волосы с последующим массажем кожи головы, далее необходимо промыть волосы, повторно нанести и оставить шампунь на голове в течение 5 минут, затем тщательно промыть волосы большим количеством воды.

6. Гормональные кремы применяются только после назначения врача и на короткие промежутки времени (не более 14 дней).

7. Проведение лечения согласно рекомендациям врача в большинстве случаев приводит к стойкому улучшению, однако заболевание имеет тенденцию к рецидивированию, поэтому после активной терапии необходимо поддерживающее лечение.

Приложение Г1-ГН

## **Шкалы оценки, вопросники и другие оценочные инструменты состояния пациента, приведенные в клинических рекомендациях**

Не применяются.

---

Новые, изданные в 2020-2023 гг. и официально утверждённые Минздравом РФ, клинические рекомендации (руководства, протоколы лечения) – на нашем сайте.

Интернет-ссылка:

[http://disuria.ru/load/zakonodatelstvo/klinicheskie\\_rekomendacii\\_protokoly\\_lechenija/54](http://disuria.ru/load/zakonodatelstvo/klinicheskie_rekomendacii_protokoly_lechenija/54).



Если где-то кем-то данный документ был ранее распечатан, данное изображение QR-кода поможет вам быстро перейти по ссылке с бумажной копии – в нём находится эта ссылка.