

Клинические рекомендации – Прочие первичные грыжи брюшной стенки – 2024-2025-2026 (19.11.2024) – Утверждены Минздравом РФ

Кодирование по Международной статистической классификации болезней и проблем, связанных со здоровьем: K42.0, K42.1, K42.9, K43.6, K43.7, K43.9

Год утверждения (частота пересмотра): 2024

Возрастная категория: Взрослые

Пересмотр не позднее: 2026

ID: 811

По состоянию на 19.11.2024 на сайте МЗ РФ

Официально применяется с 01.01.2025 в соответствии с Постановлением Правительства РФ от 17.11.2021 N 1968

Разработчик клинической рекомендации

- Всероссийская общественная организация "Общество герниологов"

- Общероссийская общественная организация "Российское общество хирургов"

Одобрено Научно-практическим Советом Минздрава РФ

Список сокращений

ВБД – внутрибрюшное давление

ИМТ – индекс массы тела

КТ – компьютерная томография

МРТ – магнитно-резонансная томография

РКИ – рандомизированное клиническое исследование

СКТ – спиральная компьютерная томография

УЗИ – ультразвуковое исследование

ХОБЛ – хроническая обструктивная болезнь легких

ЭКГ – электрокардиография

ЭхоКГ – эхокардиография

ACST – передняя методика разделения компонентов брюшной стенки

AHS – Американское общество Герниологов

EHS – Европейское общество герниологов

IPOM – интраперитонеальное размещение эндопротеза

eTEP-RS – Эндоскопическая тотально-экстраперитонеальная пластика Rives Stoppa

MILOS – Ретромускулярная пластика из малоинвазивного доступа

EMIOS – Эндоскопическая ретромускулярная пластика из малоинвазивного доступа

SCOLA – Подкожная лапароскопическая пластика с расположением эндопротеза в положении onlay

PCST – задняя методика разделения компонентов брюшной стенки

Термины и определения

Грыжей называют выходение покрытых брюшиной внутренних органов через естественные или искусственные (возникшие после травмы, хирургических вмешательств) отверстия в брюшной стенке, тазового дна, диафрагмы под наружные покровы тела или в другую полость.

Составными элементами грыжи являются: грыжевые ворота, грыжевой мешок и содержимое грыжевого мешка.

Грыжевые ворота – врожденный или приобретенный дефект в мышечно-апоневротическом слое брюшной стенки.

Грыжевой мешок – часть париетальной брюшины, которая выходит через грыжевые ворота.

Содержимое грыжевого мешка может быть представлено любым органом брюшной полости, но наиболее часто – прядью большого сальника или петлей тонкой кишки.

Пупочная грыжа – первичная грыжа с дефектом, расположенным по срединной линии в пределах пупочного кольца.

Грыжа белой линии живота – первичная грыжа с центром дефекта, расположенным по срединной линии выше пупка до мечевидного отростка.

Грыжа Спигелиевой линии – первичная грыжа с дефектом, расположенным в области полулунной линии.

Поясничная грыжа – первичная грыжа с дефектом, расположенным в области треугольника Лесгафта-Грюнфельда или треугольника Петита.

Ранние осложнения грыжесечения – осложнения, развившиеся в сроки до 30 дней после операции. Ранние осложнения, связанные с грыжесечением разделяют на общие и местные. Под общими осложнениями следует понимать осложнения, связанные с нарушением жизненно важных функций организма, т.е. системные расстройства. К местным осложнениям относят те, которые возникают непосредственно в зоне оперативного действия.

Поздние осложнения грыжесечения – это осложнения, развившиеся в сроки от 30 дней после операции.

Ущемленная грыжа – острое или постепенное сдавление одного или нескольких органов брюшной полости в грыжевых воротах, приводящее к нарушению его кровоснабжения и, в конечном итоге, к некрозу. Ущемляются как наружные (в дефектах стенок живота), так и внутренние (в карманах брюшной полости, отверстиях диафрагмы и тазового дна) грыжи.

Эластическое ущемление возникает после внезапного выхода большого объема брюшных органов через узкие грыжевые ворота в момент резкого повышения внутрибрюшного давления под воздействием сильного физического напряжения. Вышедшие органы самостоятельно не вправляются обратно в брюшную полость. Вследствие сдавления (странгуляции) в узком кольце грыжевых ворот возникает ишемия ущемленных органов, что приводит к выраженному болевому синдрому. Боль вызывает стойкий спазм мышц передней брюшной стенки, который усугубляет ущемление. Неликвидированное эластическое ущемление приводит к быстрому (в течение нескольких часов) некрозу грыжевого содержимого.

Каловое ущемление – сдавление грыжевого содержимого в результате резкого переполнения приводящего отдела кишечной петли, находящейся в грыжевом мешке. Отводящий отдел этой петли резко уплощается и сдавливается в грыжевых воротах вместе с прилежащей брыжейкой. В результате развивается странгуляция, подобная наблюдаемой при эластическом ущемлении. Однако для развития некроза кишки при каловом ущемлении необходим более длительный срок.

Ретроградное ущемление – в грыжевом мешке находятся по меньшей мере 2 кишечные петли в относительно благополучном состоянии, а наибольшие изменения претерпевает третья, промежуточная, петля, находящаяся в брюшной полости.

Пристеночное ущемление – известно в литературе под названием "грыжа Рихтера". При этом кишка сдавливается не на всю величину своего просвета, а лишь частично, обычно в участке напротив ее брыжеечного края. В этом случае не возникает механической кишечной непроходимости, но есть реальная опасность некроза кишечной стенки со всеми вытекающими отсюда последствиями. Пристеночному ущемлению чаще подвергается тонкая кишка, но описаны случаи подобного ущемления желудка и толстой кишки. Этот вид

ущемления никогда не встречается при грыжах большого размера, он характерен для небольших грыж с узкими грыжевыми воротами (например, пупочная грыжа или грыжа белой линии живота).

1. Краткая информация по заболеванию или состоянию (группы заболеваний или состояний)

1.1. Определение заболевания или состояния (группы заболеваний или состояний)

Первичная грыжа брюшной стенки – это выходение покрытых брюшиной внутренних органов через различные естественные отверстия в мышечно-апоневротическом слое брюшной стенки. К таким отверстиям ("слабые места") относят, например, пупочное кольцо, щели в белой линии живота, треугольник Петита и т.д.

В зависимости от области, в которой находится грыжевой дефект, к первичным грыжам брюшной стенки относятся: пупочная грыжа, грыжа белой линии живота, грыжа Спигелиевой линии и поясничная грыжа.

Пупочная грыжа – это выходение органов брюшной полости через пупочное кольцо.

Грыжа белой линии живота – это выходение органов брюшной полости через отверстие, расположенное по срединной линии на промежутке между мечевидным отростком и пупком. Наиболее частым местом локализации является эпигастральная часть белой линии живота, поэтому эти грыжи нередко называют эпигастральными. Грыжи также часто могут располагаться над пупочным кольцом, в связи с чем они получили название околопупочные или параумбиликальные грыжи.

Грыжа Спигелиевой линии относится к боковым грыжам брюшной стенки. В зависимости от расположения грыжевого выпячивания различают преперитонеальные грыжи, располагающиеся между поперечной фасцией и апоневрозом внутренней косой мышцы живота, интерстициальные грыжи, грыжевой мешок которых выходит между внутренней и косой мышцами живота и простые грыжи, грыжевой мешок которых располагается непосредственно под кожей. Грыжи Спигелиевой линии чаще бывают односторонние.

Поясничная грыжа брюшной стенки – это дефект в поясничной области, верхней границей которой является двенадцатое ребро, нижней границей является подвздошный гребень, спереди – наружные косые мышцы и позвоночник сзади. Поясничные грыжи могут быть анатомически классифицированы как верхние (грыжа треугольника Лесгафта-Грюнфельда) и нижние (грыжа треугольника Петита). Чаще связаны с дефектами развития мышц и апоневроза из-за чего образуются слабые участки, предрасположенные к развитию грыж.

Составными элементами грыжи являются: грыжевые ворота, грыжевой мешок, содержимое грыжевого мешка и оболочки грыжи. Встречаются случаи, когда нет выраженных грыжевых ворот, но на большом протяжении брюшной стенки отсутствует мышечный слой, вследствие чего рубцово-измененный апоневротический слой под действием внутрибрюшного давления постепенно начинает выпячиваться.

1.2. Этиология и патогенез заболевания или состояния (группы заболеваний или состояний)

В структуре факторов риска для развития первичных грыж брюшной стенки преобладают производящие факторы (повышающие ВБД), такие как ожирение, асцит, запоры, повышенная физическая нагрузка, беременность и другие. Хотя также свою роль

играют и предрасполагающие факторы, такие как дисплазия соединительной ткани, африканская и американская этническая принадлежность, синдром Дауна, синдром Беквита-Видемана, диастаз прямых мышц живота [1, 2, 3].

Патогенез ущемления грыжи достаточно хорошо изучен. Общим для всех видов ущемления являются характерные динамические изменения [4, 5, 6]. Вследствие сдавления (странгуляции) в кольце особенно узких грыжевых ворот возникает ишемия ущемленных органов. Сдавление нервных элементов ущемленного органа и, в частности, брыжейки кишки ведет к возникновению тяжелого болевого синдрома. Боль вызывает стойкий спазм мышц передней брюшной стенки, который усугубляет ущемление грыжевого содержимого, вплоть до его некроза. В момент ущемления в грыжевом мешке образуется замкнутая полость, содержащая орган или органы, кровоснабжение которых нарушено. На месте сдавления кишечной петли, сальника и других органов образуется странгуляционная борозда, которая хорошо заметна даже после ликвидации ущемления. Если ущемилась кишка, то первоначально в ней возникает венозный стаз, который вскоре вызывает отек всех слоев кишечной стенки. Ущемленная петля кишки довольно быстро, в течение нескольких часов (при эластическом ущемлении), некротизируется, начиная со слизистой оболочки. Об этом факте необходимо помнить, когда жизнеспособность кишки оценивается лишь по внешнему виду серозной оболочки ее. При ущемлении страдают не только часть кишки, находящаяся в грыжевом мешке, но и ее приводящий отдел, расположенный в брюшной полости. В результате развития кишечной непроходимости в приводящей кишке скапливается содержимое, которое растягивает кишку, и ее стенка резко истончается. Нарушается кровообращение в артериолах и капиллярах. Повышается внутрибрюшное давление, которое при уровне свыше 20 мм. рт. ст может привести к развитию т.н. компартмент синдрома – полиорганной недостаточности [5]. Чем длительней сроки ущемления, тем более выражены патологические изменения в приводящей петле. Отводящая кишка представляется спавшейся. Ишемические изменения в ней минимальны и распространяются на незначительном протяжении от зоны ущемления [6].

На установленном факте степени выраженности патоморфологических изменений в ущемленной нежизнеспособной тонкой кишке построены рекомендации по уровню резекции приводящего и отводящего отделов ущемленной петли. Пределы резекции приводящего колена кишки должны быть всегда больше пределов резекции отводящей петли. Развившаяся в результате ущемления высокая странгуляционная непроходимость сопровождается рвотой в ранние сроки. Ранняя многократная рвота быстро приводит к обезвоживанию организма, потере жизненно важных электролитов и белков. В замкнутом просвете ишемизированной кишки начинается разложение кишечного содержимого, характеризующееся образованием токсинов. Одновременно происходят пропотевание плазмы и диapedез форменных элементов крови как внутрь просвета ущемленной кишки, так и в полость грыжевого мешка. Жидкость (грыжевая вода), которая скапливается в замкнутой полости грыжевого мешка (за счет транссудации и экссудации) сначала прозрачна и бесцветна (серозный транссудат). По мере попадания форменных элементов крови и их разрушения грыжевая вода приобретает розовую, а затем и красно-бурую окраску. Некротизированная стенка кишки перестает служить барьером для выхода микробной флоры за ее пределы. Экссудат приобретает гнойный характер с неприятным запахом. Воспаление распространяется на окружающие грыжу ткани. Формируется "флегмона грыжевого мешка". Эти изменения вместе с поражением приводящего отдела кишки чреваты опасностью развития гнойных осложнений – флегмоны грыжевого мешка, брюшной стенки, перитонита, сепсиса.

1.3. Эпидемиология заболевания или состояния (группы заболеваний или состояний)

Первичные грыжи брюшной стенки широко распространены и составляют приблизительно 10-15% на 100 тыс. населения по данным большинства исследований. При этом имеются данные, что до 25% пациентов имеют бессимптомные пупочные грыжи малых размеров по данным УЗИ [7].

Пупочная грыжа чаще наблюдается в раннем детстве (0-5 лет) у обоих полов, в пожилом возрасте (61-70 лет) у мужчин и в среднем возрасте у женщин (31-40 лет) [8]. В России в 2023 году зафиксировано 47987 плановых операций по поводу первичных пупочных грыж. Доля операции с использованием сетчатых эндопротезов при открытом методе составила 65,17%, лапароскопических вмешательств – 5,58%. Летальность при плановых операциях зафиксирована на уровне 0,02% [9]. Грыжи белой линии живота встречаются реже, чаще выполняются у мужчин в возрасте 51-70 лет и в 41-50 лет у женщин [8].

Грыжа Спигелиевой линии и поясничные грыжи относятся к редким формам первичных грыж брюшной стенки. Грыжа Спигелиевой линии составляет 0,1-2,0% от всех грыж передней брюшной стенки [10]. Наблюдается в возрасте 40-70 лет, чаще у женщин. Около 25% грыж Спигелиевой линии являются ущемленными [11, 12]. В мировой литературе описано около 300 случаев первичных поясничных грыж [13, 14]. Подавляющее большинство поясничных грыж односторонние [15, 16, 17], чаще встречаются у мужчин [18].

1.4. Особенности кодирования заболевания или состояния (группы заболеваний или состояний) по Международной статистической классификации болезней и проблем, связанных со здоровьем

К42.0. Пупочная грыжа с непроходимостью без гангрены.

К42.1. Пупочная грыжа с гангреной.

К42.9. Пупочная грыжа без непроходимости или гангрены.

К43.6. Другая и неуточненная грыжа передней брюшной стенки с непроходимостью без гангрены.

К43.7. Другая и неуточненная грыжа передней брюшной стенки с гангреной.

К43.9. Другая и неуточненная грыжа передней брюшной стенки без непроходимости или гангрены

1.5. Классификация заболевания или состояния (группы заболеваний или состояний)

Текущая система классификации как первичных, так и послеоперационных грыж брюшной стенки была опубликована в 2009 году Европейским обществом герниологов (EHS), основываясь на консенсусном обсуждении специалистов по грыжам [19]. Эта классификация основана на локализации и размере грыжевых ворот. По локализации первичные грыжи брюшной стенки делятся на медиальные (пупочная грыжа, грыжа белой линии живота) и латеральные (поясничные грыжи, грыжи Спигелиевой линии). Поскольку первичные грыжи брюшной стенки обычно имеют грыжевые ворота круглой или овальной формы, размер описывается с использованием одного параметра – диаметра дефекта. По размеру грыжевых ворот первичные грыжи брюшной стенки делятся на малые (0-2 см), средние (более 2 до 4 см) и большие (более 4 см).

По данным последних рекомендаций EHS и AHS пупочные грыжи и грыжи белой линии живота были разделены на малые (до 1 см в диаметре), средние (от 1 до 4 см в

диаметре) и большие (более 4 см в диаметре) в зависимости от диаметра грыжевого дефекта [20].

От определений "рецидивная пупочная грыжа", "рецидивная грыжа белой линии живота" и т.д. следует отказаться, так как данные варианты грыжи этиопатогенетически относятся к послеоперационным грыжам и их лечение соответствует принципам лечения послеоперационных вентральных грыж. В связи с этим термины "первичная пупочная грыжа", "первичная грыжа белой линии живота" и т.д. также не используются.

1.6. Клиническая картина заболевания или состояния (группы заболеваний или состояний)

Основными симптомами заболевания являются наличие грыжевого выпячивания и боли в области грыжи. Выпячивание появляется при натуживании или вертикальном положении пациента и исчезает или уменьшается в горизонтальном положении без или после ручного вправления. Боль в области грыжевого выпячивания возникает при физической нагрузке, ходьбе, резких движениях. Нередко появляются тошнота, отрыжка, вздутие живота, запоры. Развитие грыжи происходит, как правило, медленно. Выпячивание постепенно увеличивается, приобретает округлую или овальную форму. При длительном существовании пупочные грыжи могут достигать гигантских размеров, становятся неврашиваемыми, появляются боли в поясничной области. С ростом величины грыжи отмечается снижение физической активности пациентов, а также нарушение их трудоспособности [4, 21, 22].

2. Диагностика заболевания или состояния (группы заболеваний или состояний) медицинские показания и противопоказания к применению методов диагностики

Критерии установления диагноза

Диагноз первичной грыжи брюшной стенки устанавливается на основании:

- 1) Жалоб пациента на наличие выпячивания в области брюшной стенки; боль – главный симптом ущемления. Она возникает в момент ущемления, чаще всего во время какого-либо физического напряжения и не стихает по прекращении физического усилия.
- 2) Определения при осмотре и пальпации эластичного образования, выходящего через дефект брюшной стенки. При ущемлении выпячивание становится не только напряженным, но и резко болезненным.
- 3) Дополнительных методов исследования (УЗИ, КТ) в случае отсутствия явных клинических признаков первичной грыжи брюшной стенки.

2.1. Жалобы и анамнез

- При расспросе пациента с подозрением на первичную грыжу брюшной стенки рекомендуется обратить внимание на жалобы, на наличие выпячивания в области брюшной стенки, боли в области выпячивания, диспепсические расстройства, явление дискомфорта, ограничение физической активности [4, 6, 14, 21, 22].

Уровень убедительности рекомендаций – С. Уровень достоверности доказательств – 5.

Комментарии. Грыжевые ворота могут быть небольшими и таят опасность ущемления, а большие вызывают жалобы и чувство тяжести, обусловленные выходом внутренних органов в грыжевой мешок и спаечным процессом в нем. Увеличиваясь, грыжа может достигать значительных размеров, что приводит к потере трудоспособности [4, 6, 14, 21, 22].

- С целью определения возможного ущемления первичной грыжи брюшной стенки

рекомендуется выяснить у пациента время появления боли и была ли грыжа вправимой и безболезненной до этого [4, 5, 6, 23].

Уровень убедительности рекомендаций – С. Уровень достоверности доказательств – 5.

Комментарии. Для неосложненной ущемленной грыжи характерны внезапные боли в области грыжевого выпячивания, интенсивность которых зависит от вида ущемления, пострадавшего органа и возраста пациента, невозможность вправления ранее свободно вправлявшейся грыжи, увеличение в объеме грыжевого выпячивания. У пациента с ущемленной грыжей, осложненной кишечной непроходимостью, присоединяются схваткообразные боли в животе, жажда, сухость во рту, повторная рвота, задержка отхождения стула и газов [4, 5, 6, 23].

2.2. Физикальное обследование

- Основным методом диагностики первичной грыжи брюшной стенки является физикальное обследование пациента (визуальный осмотр и пальпация брюшной стенки), которое рекомендуется проводить в положении пациента стоя и лежа с целью определения дефекта в брюшной стенке и грыжевого выпячивания [4, 6, 14, 21, 22].

Уровень убедительности рекомендаций – С. Уровень достоверности доказательств – 5.

Комментарии. Обычно диагноз первичной грыжи брюшной стенки устанавливается при физикальном обследовании пациента. Осмотр проводят в положении стоя и в горизонтальном положении. При обследовании живота в положении стоя определяется выпячивание. В положении пациента лежа можно определить вправимость содержимого грыжевого мешка. Следует тщательно пропальпировать все отделы брюшной стенки, чтобы не упустить другие грыжевые выпячивания. Диагностика первичных грыж брюшной стенки малых размеров при физикальном обследовании затруднена, особенно у лиц с большим отложением подкожного жирового слоя на брюшной стенке [4, 6, 14, 21, 22]. Пальпация живота при ущемлении кишечника болезненна, особенно выше и над местом ущемления. Всегда следует помнить о возможности пристеночного ущемления, при котором объем грыжевого выпячивания иногда не определяется. Ущемленная грыжа, осложненная флегмоной грыжевого мешка, распознается по отечному, горячему на ощупь грыжевому выпячиванию, гиперемии кожи и отеку подкожной клетчатки. Возможно появление флюктуации в области грыжи и наличие крепитации в окружающих грыжевое выпячивание тканях [4, 5, 6, 23].

2.3. Лабораторные диагностические исследования

- Всем пациентам с первичными грыжами брюшной стенки с целью оценки коморбидного статуса рекомендуется выполнять стандартный набор лабораторных исследований: общий (клинический) анализ крови, общий (клинический) анализ мочи, анализ крови биохимический общетерапевтический [24, 25, 26, 27].

Уровень убедительности рекомендаций – С. Уровень достоверности доказательств – 4.

Комментарии. Неосложненная первичная грыжа брюшной стенки не оказывает влияния на лабораторные показатели. Лабораторные исследования назначаются пациентам перед оперативным вмешательством [24, 25, 26, 27].

2.4. Инструментальные диагностические исследования

- Пациентам с подозрением на первичную грыжу брюшной стенки при отсутствии явных клинических признаков рекомендуется выполнение ультразвукового исследования (УЗИ) органов брюшной полости (комплексное), в том числе брюшной стенки, с целью

выявления дефекта в мышечно-апоневротическом слое, а также для оценки состояния грыжевого мешка и определения его содержимого [28, 29, 30].

Уровень убедительности рекомендаций – С. Уровень достоверности доказательств – 4.

Комментарии. Физикальное обследование занимает основное место в диагностике грыж брюшной стенки. В то же время, доступным и эффективным инструментальным методом у пациентов с первичными грыжами брюшной стенки следует считать УЗИ органов брюшной полости (комплексное), в том числе брюшной стенки, которое позволяет:

- определить точную локализацию, истинные размеры и форму основного грыжевого дефекта, а также выявить дополнительные грыжевые ворота;
- изучить форму и содержимое грыжевого мешка: наличие в нем петель кишечника, большого сальника, стенки мочевого пузыря и других органов брюшной полости;
- изучить особенности спаечного процесса в грыжевом мешке и брюшной полости, провести дифференциальную диагностику между невправимой и ущемленной грыжей, а также между частичной и острой кишечной непроходимостью в грыжевом мешке;
- провести дифференциальную диагностику первичной грыжи брюшной стенки с другими заболеваниями (например, грыжа белой линии живота с предбрюшинной липомой передней брюшной стенки или пупочной грыжи с кистой урахуса и т.д.)
- выявить симультанную хирургическую патологию органов брюшной полости;
- УЗИ зоны ущемления констатирует наличие ущемления, жизнеспособность ущемленного органа (наличие или отсутствие кровотока с помощью цветовой доплерографии), степень воспалительных изменений [28, 29, 30].

- Пациентам с подозрением на ущемление первичной грыжи брюшной стенки рекомендуется обзорная рентгенография органов брюшной полости для обнаружения раздутых петель кишечника с горизонтальными уровнями жидкости, симптома, подтверждающего серьезное осложнение ущемленной грыжи – кишечную непроходимость [23].

Уровень убедительности рекомендаций – С. Уровень достоверности доказательств – 5.

- В сложных случаях диагностики первичных грыж брюшной стенки обследование рекомендуется дополнить компьютерной томографией (КТ) органов брюшной полости с целью выявления грыжевого выпячивания или дефекта в передней брюшной стенке, а также для уточнения состояния тканей и органов в области грыжевого выпячивания [5, 6, 23, 30, 31, 32].

Уровень убедительности рекомендаций – С. Уровень достоверности доказательств – 3.

Комментарии. Данных по использованию КТ в диагностике первичных грыж брюшной стенки недостаточно. КТ органов брюшной полости предлагается в случаях у пациентов с ожирением, а также у пациентов с грыжами большого размера без четких границ грыжевых ворот или у пациентов с редкими грыжами, например, поясничными грыжами. КТ органов брюшной полости также является методом выбора для диагностики послеоперационных осложнений после хирургического лечения первичных грыж брюшной стенки: дифференциальной диагностики послеоперационной вентральной грыжи, серомы и выпухания или остаточных грыж. В настоящее время отсутствуют исследования, посвященные предоперационной МРТ-диагностике первичных грыж брюшной стенки [5, 6, 23, 30, 31, 32].

2.5. Иные диагностические исследования

- Пациентам с первичной грыжей брюшной стенки и сопутствующей коморбидностью перед операцией рекомендуется консультация профильного врача-специалиста (врача-

кардиолога, врача-пульмонолога, врача-эндокринолога и др.) [4, 21, 22].

Уровень убедительности рекомендаций – С. Уровень достоверности доказательств – 5.

3. Лечение, включая медикаментозную и немедикаментозную терапии, диетотерапию, обезболивание, медицинские показания и противопоказания к применению методов лечения

3.1. Показания для хирургического лечения

- При наличии первичной грыжи брюшной стенки с клиническими проявлениями, а также при наличии бессимптомной пупочной грыжи или грыжи белой линии живота диаметром грыжевых ворот более 1 см рекомендуется плановое оперативное лечение с целью устранения грыжи и предотвращения возможных осложнений [4, 21, 22, 32, 33, 34, 35].

Уровень убедительности рекомендаций – С. Уровень достоверности доказательств – 4.

Комментарии. для первичных грыж брюшной стенки основной метод лечения – хирургический. Хирургическое лечение направлено на устранение грыжи, облегчение симптомов (боли и дискомфорта), предотвращение осложнений (ущемления, дыхательных нарушений или поражений кожи), или на борьбу с острыми осложнениями (кишечной непроходимости и ущемления) [4, 21, 22, 32, 35]. Однако, считается, что активное амбулаторное наблюдение возможно при бессимптомной пупочной грыже или грыже белой линии живота с диаметром грыжевых ворот менее 1 см. пациента с высокой долей безопасности. Тем не менее, порядка 19% таких пациентов в дальнейшем подвергаются хирургическому лечению [33, 34].

- При выявлении признаков ущемления первичной грыжи брюшной стенки рекомендуется экстренная операция с целью спасения жизни пациента [4, 5, 6, 22, 23, 36, 37].

Уровень убедительности рекомендаций – С. Уровень достоверности доказательств – 5.

3.2. Консервативное лечение

- При противопоказаниях к операции пациентам с первичной грыжей брюшной стенки рекомендуется консервативное лечение [4, 22].

Уровень убедительности рекомендаций – С. Уровень достоверности доказательств – 5.

Комментарии. Консервативное лечение призвано устранить некоторые тягостные для пациента симптомы, предотвратить увеличение грыжи и ее ущемление. Основу подобного лечения составляет ношение бандажа [4, 22].

3.3. Хирургическое лечение

Согласно номенклатуре медицинских услуг для оперативного лечения грыж используется термин "сетчатый имплант". Согласно мировой литературе, для определения устанавливаемого в слои брюшной стенки материала используются термин "mesh" (сетка), а также термин "endoprosthesis" (эндопротез). Термин "mesh" включает в себя определение всех видов устанавливаемых в слои брюшной стенки материалов. Однако в русском языке термин "сетка" не совсем корректно для использования, так как в настоящий момент не все устанавливаемые в слои брюшной стенки материалы имеют сетчатую структуру, в связи с чем следует отказаться от данного определения. Основываясь на вышесказанном, для обозначения устанавливаемого в слои брюшной стенки материала при хирургическом лечении грыж брюшной стенки рекомендуется использовать термин "эндопротез", который в

свою очередь может иметь сетчатую структуру и быть определен как "сетчатый эндопротез".

Методы хирургического лечения варьируются в зависимости от доступа, метода оперативного лечения грыжи, использования эндопротеза и вида эндопротеза. Не существует четких рекомендаций в отношении выбора одного оптимального метода лечения для каждого конкретного вида грыжи и ее размера. Однако, существует алгоритм для определения хирургической тактики в зависимости от размера и вида первичной грыжи брюшной стенки.

- Пациентам с первичными грыжами брюшной стенки рекомендуется оперативное лечение с использованием сетчатых имплантов (A16.30.002.002, A16.30.004.011), оперативное лечение с использованием видеоэндоскопических технологий (A16.30.002.001, A16.30.004.010) и в редких случаях – аутопластика (A16.30.002, A16.30.004) [6, 21, 13, 38, 39, 40, 41, 42, 43, 44].

Уровень убедительности рекомендаций – А. Уровень достоверности доказательств – 1.

Комментарии. В настоящий момент используется открытый доступ и видеоэндоскопический доступ для реконструкции передней брюшной стенки. К открытым методикам относятся: имплантация эндопротеза по методике "Onlay" (поверх фасциального дефекта), "Sublay" (во влагалище прямых мышц живота), а также "IPOM" (расположение эндопротеза интраперитонеально).

Лапароскопическая (эндоскопическая) пластика первичной грыжи брюшной стенки (оперативное лечение пупочной грыжи с использованием видеоэндоскопических технологий, лапароскопическая пластика передней брюшной стенки при грыжах) – операция при первичной грыже брюшной стенки с использованием видеоэндоскопической технологии, при которой применяются жесткие эндоскопические видеосистемы и инструменты эндоскопические для работы в брюшной полости или в искусственно созданных в брюшной стенке полостях с целью протезирующей пластики грыжи. К лапароэндоскопическим методам относятся: методика IPOM (расположение эндопротеза интраперитонеально без ушивания грыжевых ворот), методика IPOM+ (расположение эндопротеза интраперитонеально с закрытием грыжевого дефекта), методика eTEP (расширенная тотальная экстраперитонеальная герниопластика), методика TES (полностью эндоскопическое восстановление передней брюшной стенки с расположением эндопротеза в положении sublay), MILOS и EMILOS (минимально инвазивный и эндоскопический вариант открытого восстановления передней брюшной стенки с расположением эндопротеза в положении sublay), TAPP (трансабдоминальный доступ/пластика), SCOLA (подкожная лапароскопическая пластика с расположением эндопротеза в положении onlay) и другие [6, 21, 13, 38, 39, 40, 41, 42, 43, 44].

- У пациентов с первичной грыжей брюшной стенки, ширина грыжевых ворот которой составляет более 1 см в диаметре, рекомендуется использовать протезирующие методики герниопластики открытым (A16.30.002.002, A16.30.004.011) или видеоэндоскопическим доступом (A16.30.002.001, A16.30.004.010) [44, 45, 46, 47, 48, 49].

Уровень убедительности рекомендаций – С. Уровень достоверности доказательств – 4.

Комментарии. Лечение первичной грыжи брюшной стенки с использованием эндопротеза приводит к снижению частоты рецидивов по сравнению с аутопластикой [44, 45, 46, 47, 48, 49].

- При малых грыжах (грыжевые ворота до 1 см в диаметре) с целью устранения дефекта брюшной стенки рекомендуется как открытая операция с использованием эндопротеза (A16.30.004.011, A16.30.002.002), так и аутопластика (пластика по Мейо, Сапезко и др.) (A16.30.004, A16.30.002) [40, 48].

Уровень убедительности рекомендаций – С. Уровень достоверности доказательств – 4.

Комментарии. Для дефектов размером менее 1 см в имеющихся исследованиях не выявлено значимой разницы в количестве рецидивов и качестве жизни у пациентов, прооперированных с использованием эндопротеза и посредством аутопластики [20, 40, 48].

- У пациентов с диаметром грыжевых ворот от 1 до 4 см при использовании открытого доступа (A16.30.004.011, A16.30.002.002) с целью предупреждения рецидива грыжи рекомендуется использовать эндопротез, перекрывающий зону дефекта брюшной стенки не менее, чем на 3 см по всем направлениям, при использовании видеоэндоскопического доступа (A16.30.002.001, A16.30.004.010) – не менее, чем на 5 см [20, 50].

Уровень убедительности рекомендаций – С. Уровень достоверности доказательств – 5.

Комментарии. В настоящий момент нет доказательных исследований, чтобы рекомендовать конкретную площадь перекрытия эндопротезом для уменьшения количества рецидивов после реконструкции первичной грыжи брюшной стенки. Однако, по данным руководства по лечению первичных грыж брюшной стенки EHS и AHS площадь перекрытия 3 см была связана с более низкой частотой рецидивов при реконструкции первичных грыж брюшной стенки размерами от 1 до 4 см. [20, 50].

- При больших первичных грыжах брюшной стенки с диаметром грыжевых ворот более 4 см с целью получения наилучшего результата рекомендуется открытая операция с использованием эндопротеза (A16.30.004.011, A16.30.002.002) или видеоэндоскопическая (A16.30.002.001, A16.30.004.010) [6, 20, 43, 51, 52, 53, 54].

Уровень убедительности рекомендаций – С. Уровень достоверности доказательств – 4.

Комментарии. Как и у больных с послеоперационными вентральными грыжами возможно использование реконструктивных методик закрытия грыжевого дефекта (т.е. с сопоставлением краев грыжевых ворот) и корригирующих методик герниопластики (т.е. расположение эндопротеза в тканях области грыжи в виде "моста"). К реконструктивным открытым методикам герниопластики относятся: имплантация эндопротеза по методике "Onlay" (поверх фасциального дефекта), "Sublay" (во влагалище прямых мышц живота), а также "IPOM" (расположение эндопротеза интраперитонеально). К корригирующим открытым методикам герниопластики относятся методики "Bridging" (расположение эндопротеза в виде "мостика" в различных слоях передней брюшной стенки).

Следует выделить редкую категорию пациентов, у которых сформировались первичные грыжи брюшной стенки, как правило, пупочные грыжи с редукцией объема брюшной полости или грыжевым дефектом более 10 см. При оперативном лечении рассматриваемой категории больных используется передняя или задняя методика разделения компонентов брюшной стенки (anterior components separation technique – ACST и posterior components separation technique – PCST) как открытым (A16.30.004.011, A16.30.002.002), так и лапароскопическим способом (A16.30.002.001, A16.30.004.010). Надо отметить, что данные методики травматичны, таят риск осложнений и на современном этапе их широкое использование не рекомендовано. Больные, нуждающиеся в применении этих методик, должны быть оперированы в специализированных герниологических отделениях [6, 20, 43, 51, 52, 53, 54].

- При выборе видеоэндоскопического доступа (A16.30.002.001, A16.30.004.010) врачу-хирургу с целью получения наилучшего результата рекомендуется учитывать предполагаемую сложность операции, возможности технического оснащения медицинской организации, собственный опыт и подготовленность к выполнению этой операции [43, 44].

Уровень убедительности рекомендаций – С. Уровень достоверности доказательств – 4.

- При установленном диагнозе ущемленной первичной грыжи брюшной стенки рекомендуется экстренное оперативное лечение с целью устранения ишемии ущемленных внутренних органов в возможно короткий срок от момента поступления пациента в стационар [4, 6, 20, 23].

Уровень убедительности рекомендаций – С. Уровень достоверности доказательств – 5.

Комментарии. Раннее хирургическое вмешательство при ущемленной грыже с непроходимостью имеет решающее значение, поскольку несвоевременная диагностика может привести к резекции кишечника с более длительным восстановлением и сопутствующими осложнениями. Все диагностические мероприятия должны быть выполнены максимально быстро. Предоперационная подготовка включает опорожнение мочевого пузыря, гигиеническую подготовку области оперативного вмешательства, установку назогастрального зонда и эвакуацию желудочного содержимого, антибиотикопрофилактику за 30 мин до операции. При тяжелом состоянии пациента интенсивная предоперационная подготовка проводится в ОРИТ или в блоке интенсивной терапии. Возможно выполнение предоперационной подготовки на операционном столе. Основными задачами операции при неосложненной ущемленной первичной грыже брюшной стенки являются ликвидация ущемления, оценка жизнеспособности ущемленного органа и пластика грыжевых ворот, в том числе с использованием синтетических материалов. При сомнениях в жизнеспособности кишки допустимо отложить решение вопроса о ее резекции, используя запрограммированную релaparотомию или лапароскопию диагностическую через 12 часов. Резекция кишки в случае ее нежизнеспособности, выполняется по общепринятым принципам. При ущемлении тонкой кишки выполняется ее резекция с наложением анастомоза. Вопрос о способе завершения резекции толстой кишки решается индивидуально. Возможны различные варианты операции, в зависимости от ущемленного отдела кишечника, состояния брюшной стенки, наличия перитонита и сепсиса [4, 6, 20, 23].

- Оперативное лечение первичной грыжи брюшной стенки с использованием сетчатого импланта (A16.30.004.011, A16.30.002.002) с целью получения наилучшего результата рекомендуется пациентам при отсутствии признаков ущемления кишечника [23, 37, 56].

Уровень убедительности рекомендаций – С. Уровень достоверности доказательств – 4.

Комментарии. Выбор метода герниопластики основан на загрязнении операционного поля, размере грыжи и опыте хирурга. Повышенная вероятность инфицирования места операции может свидетельствовать о дополнительном риске пластики при использовании сетчатого эндопротеза [23, 37, 56].

- В инфицированном операционном поле с целью минимизации возможных осложнений для грыжевых дефектов размером более 3 см рекомендуется применять аутопластику (A16.30.004, A16.30.002) [23, 37, 56].

Уровень убедительности рекомендаций – С. Уровень достоверности доказательств – 5.

Комментарии. При операциях по поводу ущемленной первичной грыжи брюшной стенки наиболее остро стоит вопрос возможности использования эндопротеза. По этому вопросу, на сегодняшний день, нет достаточной доказательной базы [23, 37, 56].

- При поясничной грыже с целью получения наилучшего результата рекомендуется использование открытого доступа с размещением эндопротеза пребрюшинно (A16.30.004.011) или видеоэндоскопического доступа с размещением эндопротеза преперитонеально или интраперитонеально (A16.30.004.010) [58, 59, 60].

Уровень убедительности рекомендаций – С. Уровень достоверности доказательств – 3.

Комментарии. Хирургическое лечение поясничной грыжи является технически сложно выполнимой операцией, так как из-за близости к костным структурам перекрытие грыжевого

дефекта эндопротезом ограничено. В связи с этим, рекомендуется рассмотреть возможность направления пациентов с поясничными грыжами в специализированные стационары [58, 59, 60].

- У пациентов с циррозом печени с целью получения наилучшего результата рекомендуется плановое оперативное лечение открытым доступом с использованием сетчатого импланта (A16.30.004.011, A16.30.002.002) после компенсации функции печени (целевой показатель MELD-индекса ниже 15) [64, 65, 66].

Уровень убедительности рекомендаций – С. Уровень достоверности доказательств – 4.

Комментарий: пациентам с первичной грыжей брюшной стенки и циррозом печени показана открытая методика герниопластики с использованием эндопротеза. При невозможности компенсации функции печени этим пациентам плановое оперативное лечение не показано [64, 65, 66].

3.4. Предоперационная подготовка

- Перед плановой операцией по поводу первичной грыжи брюшной стенки с целью получения наилучшего результата пациентам рекомендуется отказ от курения за 4-6 недель и снижение веса до ИМТ ниже 35 кг/м² [20, 38, 67, 70].

Уровень убедительности рекомендаций – С. Уровень достоверности доказательств – 5.

3.5. Послеоперационные осложнения

Послеоперационная боль

- У пациентов, оперированных по поводу первичных грыж брюшной стенки, при послеоперационной боли с целью ее купирования рекомендуется прием анальгетиков и ношение бандажа, стабилизирующего брюшную стенку [4, 22, 24, 34].

Уровень убедительности рекомендаций – С. Уровень достоверности доказательств – 5.

- У пациентов, оперированных по поводу первичных грыж брюшной стенки, при хронической послеоперационной боли рекомендуется выполнение УЗИ (комплексное) или КТ органов брюшной полости с целью исключения серомы или рецидива грыжи и, как следствие, возникновения послеоперационной вентральной грыжи, как возможной причины боли [28, 71].

Уровень убедительности рекомендаций – В. Уровень достоверности доказательств – 2.

- У пациентов, оперированных по поводу первичных грыж брюшной стенки, при хронической боли с целью ее купирования рекомендуется выполнение инъекций местных анестетиков (амиды) в точки хронической боли (места фиксации эндопротеза). При отсутствии эффекта рекомендуется удаление фиксатора эндопротеза (металлические скобы, нить) [44].

Уровень убедительности рекомендаций – С. Уровень достоверности доказательств – 5.

Комментарии. Острая послеоперационная боль является естественным следствием хирургической травмы. Она нечетко локализуется в области операции, достигает своего максимума примерно через 3 часа после операции и стихает через 3 суток после операции. Невропатическая послеоперационная боль связана с травмой нервов и имеет четкую локализацию в месте травмы или в зоне иннервации. Подострая послеоперационная боль продолжается до 4-6 недель, хроническая боль – свыше 3 месяцев (2-4% пациентов).

Послеоперационная серома

Послеоперационную серому (скопление серозной жидкости в области операционной раны) можно обнаружить при УЗИ органов брюшной полости (комплексном) почти у каждого пациента в раннем периоде после пластики грыжевых ворот с использованием эндопротеза. Клиническая выявляемость составляет до 35%. Серома не является осложнением данной операции, а лишь следствием вмешательства и максимально проявляется примерно к 7-му дню и почти у всех пациентов разрешается к 90-му дню после операции. Сверх этого срока серома считается хронической (3-4% случаев). Симптоматическую хроническую серому следует считать осложнением операции. По числу таких осложнений видеоэндоскопическая операция не отличается от открытой герниопластики. Выраженность и продолжительность существования серомы зависит от методики размещения эндопротеза, техники фиксации эндопротеза (частая фиксация, трансабдоминальные лигатуры через грыжевой мешок), невраивности грыжи, числа ранее перенесенных лапаротомий. Способами профилактики серомы могут быть: иссечение грыжевого мешка; его абляция; ушивание грыжевых ворот; фиксация протеза, позволяющая жидкости оттекать из грыжевого мешка; дренирование ложа эндопротеза; ношение компрессионного белья [72, 73].

- У пациентов, оперированных по поводу первичных грыж брюшной стенки, в случае развития симптоматической хронической серомы рекомендуется ее пункция с аспирацией содержимого [73, 74, 75].

Уровень убедительности рекомендаций – В. Уровень достоверности доказательств – 2.

Комментарии. Аспирация несет риск инфицирования серомы и эндопротеза. Рецидивирующие серомы могут потребовать хирургической ревизии с иссечением мезотелиальной выстилки [72, 73, 74, 75].

Хирургическая инфекция

- У пациентов, оперированных по поводу первичных грыж брюшной стенки, с целью профилактики инфицирования эндопротеза рекомендуется придерживаться следующих правил: обязательная предоперационная санация хронических очагов инфекции, антибиотикопрофилактика, смена перчаток хирургических перед работой с эндопротезом в ходе операции, предупреждение контакта эндопротеза с кожей пациента [44, 75, 76].

Уровень убедительности рекомендаций – С. Уровень достоверности доказательств – 5.

- У пациентов, оперированных по поводу первичных грыж брюшной стенки, при развитии инфекции в области вмешательства, эндопротезы с основой из политетрафторэтилена и полиэстера рекомендуется удалить, эндопротезы с основой из полипропилена рекомендуется сохранить путем ревизии послеоперационной раны с установкой закрытого проточно-промывного дренирования (дренирование полости методом активной аспирации) или вакуумного воздействия [44, 75, 76].

Уровень убедительности рекомендаций – С. Уровень достоверности доказательств – 5.

3.6. Антибиотикопрофилактика

- У пациентов с первичными грыжами брюшной стенки в качестве профилактики развития инфекции в области хирургического вмешательства рекомендуется использовать цефалоспорины первого поколения. В рамках целевой профилактики (доказанный риск MRSA) может быть применен ванкомицин** [20, 44, 77].

Уровень убедительности рекомендаций – **C**. Уровень достоверности доказательств – 5.

Комментарии: По данным последней редакции рекомендаций EHS и AHS по лечению первичных грыж брюшной стенки показано применение антибиотикопрофилактики при использовании эндопротеза, данных о необходимости применения антибактериальных препаратов системного действия при выполнении аутопластики нет [20, 44, 77].

3.7. Профилактика тромбозомболических осложнений

- У пациентов с первичными грыжами брюшной стенки профилактика тромбозомболических осложнений рекомендуется с учетом факторов риска у каждого конкретного пациента в соответствии с Российскими клиническими рекомендациями по диагностике, лечению и профилактике венозных тромбозомболических осложнений [78].

Уровень убедительности рекомендаций – **C**. Уровень достоверности доказательств – 5.

- После операции с целью профилактики тромбозомболических осложнений рекомендуется максимально быстро активизировать пациента, использовать компрессионный трикотаж интраоперационно и в послеоперационном периоде, а также использовать низкомолекулярные гепарины (АТХ группа гепарина) в профилактических дозах, рекомендуемых производителем для пациентов соответствующей категории риска [78].

Уровень убедительности рекомендаций – **C**. Уровень достоверности доказательств – 5.

4. Медицинская реабилитация и санаторно-курортное лечение, медицинские показания и противопоказания к применению методов медицинской реабилитации, в том числе основанных на использовании природных лечебных факторов

- Пациентам, оперированным по поводу средних и малых первичных грыж брюшной стенки и гладким послеоперационным периодом специальные лечебные мероприятия не рекомендуются [5, 6].

Уровень убедительности рекомендаций – **C**. Уровень достоверности доказательств – 5.

Комментарии. В этих случаях, помимо введения анальгетиков и ухода за раной, какого-либо лечения не требуется. После операции проводится ранняя активация больных, со вторых суток больным разрешается ходить, проводится курс ЛФК и адекватное обезболивание с использованием ненаркотических анальгетиков (противовоспалительные и противоревматические препараты) в течение 2-3 суток.

- У пациентов, оперированных по поводу первичных грыж брюшной стенки, в первые 2-3 месяца после операции занятия спортом и тяжелая физическая нагрузка не рекомендуются [5, 6].

Уровень убедительности рекомендаций – **C**. Уровень достоверности доказательств – 5.

Комментарии. Средний срок трудовой реабилитации у больных с неосложненным течением послеоперационного периода может варьировать от 1 до 2 месяцев.

5. Профилактика и диспансерное наблюдение, медицинские показания и противопоказания к применению методов профилактики

Надежных методов профилактики первичных грыж брюшной стенки не существует, поскольку нет способов влияния на предрасполагающие причины развития заболевания.

- С целью профилактики рецидивирования грыжи и, как следствие, образования послеоперационной вентральной грыжи в послеоперационном периоде пациентам рекомендуется отказ от курения, ограничение длительной и тяжелой физической работы, профилактика и лечения ХОБЛ, простатита и запоров [20, 31].

Уровень убедительности рекомендаций – С Уровень достоверности доказательств – 5.

- Диспансерное наблюдение рекомендуется не оперированным пациентам с первичными грыжами брюшной стенки при наличии выраженных сопутствующих заболеваний или отказавшихся от оперативного вмешательства [5, 6, 20, 40, 48, 79].

Уровень убедительности рекомендаций – С Уровень достоверности доказательств – 5.

- Проведение диспансерного приема (осмотра, консультации) врачом-хирургом пациента после операции по поводу первичной грыжи брюшной стенки рекомендуется не менее 1 раза в год в течение 3 лет [79].

Уровень убедительности рекомендаций – С. Уровень достоверности доказательств – 5.

Комментарии. Диспансерный прием (осмотр, консультация) включает в себя сбор жалоб у пациента, осмотр и пальпацию брюшной стенки, при необходимости – ультразвуковое исследование мягких тканей (одна анатомическая зона) и органов брюшной полости (комплексное) [6, 79].

6. Организация оказания медицинской помощи

Организация оказания медицинской помощи пациентам с первичными грыжами брюшной стенки проводится согласно Порядка оказания медицинской помощи взрослому населению по профилю "хирургия" (Приказ Министерства здравоохранения РФ от 15 ноября 2012 г. N 922н).

Первичная специализированная медико-санитарная помощь оказывается врачом-хирургом. При подозрении или выявлении у больного грыжи брюшной стенки врачи-терапевты, врачи-терапевты участковые, врачи общей практики (семейные врачи), врачи-специалисты, средние медицинские работники в установленном порядке направляют пациента на консультацию в кабинет врача-хирурга для оказания ему первичной специализированной медико-санитарной помощи. При невозможности оказания медицинской помощи в рамках первичной медико-санитарной помощи и наличии медицинских показаний пациент направляется в медицинскую организацию, оказывающую специализированную медицинскую помощь по профилю "хирургия".

Специализированная медицинская помощь оказывается врачами-хирургами в стационарных условиях и условиях дневного стационара и включает в себя профилактику, диагностику, лечение заболеваний и состояний, требующих использования специальных методов и сложных медицинских технологий, а также медицинскую реабилитацию.

Оперативное лечение пациентов с первичными грыжами брюшной стенки может проводиться в хирургических отделениях медицинских организаций всех уровней. При первичных грыжах брюшной стенки у пациентов с сопутствующими заболеваниями, в т.ч. сердечно-сосудистой и дыхательной систем, сахарным диабетом или при показаниях для выполнения симультанных операций, оперативное лечение целесообразно проводить в хирургических отделениях медицинских организаций третьего уровня.

Показания для плановой госпитализации:

Наличие диагноза "пупочная грыжа, грыжа белой линии живота, грыжа Спигелиевой линии, поясничная грыжа" для выполнения планового хирургического вмешательства".

Показания для экстренной госпитализации:

Наличие диагноза "осложненная пупочная грыжа, осложненная грыжа белой линии живота, осложненная грыжа Спигелиевой линии, осложненная поясничная грыжа" (ущемление, кишечная непроходимость, гангрена) для выполнения экстренного хирургического вмешательства.

Показания к выписке пациента из стационара:

Активизация пациента после операции, восстановление функции ЖКТ, отсутствие осложнений со стороны послеоперационной раны, внутренних органов и систем организма.

7. Дополнительная информация (в том числе факторы, влияющие на исход заболевания или состояния)

Не предусмотрена.

Критерии оценки качества медицинской помощи

N	Критерии качества	Оценка выполнения
1.	Пациентам с первичной грыжей брюшной стенки и сопутствующей коморбидностью перед операцией выполнена консультация профильного врача-специалиста	Да/нет
2.	У пациентов с первичными грыжами брюшной стенки в качестве профилактики развития инфекции в области хирургического вмешательства были использованы цефалоспорины первого поколения	Да/нет
3.	Пациентам с первичной грыжей брюшной стенки проведена профилактика тромбоэмболических осложнений с учетом факторов риска у пациента	Да/нет
4.	Пациентам с первичной грыжей брюшной стенки Выполнено плановое оперативное лечение при отсутствии противопоказаний	Да/нет
5.	У пациентов с первичной грыжей брюшной стенки с шириной грыжевых ворот от 1 до 4 см при использовании открытого доступа площадь перекрытия эндопротеза составила не менее 3 см по всем направлениям от зоны ушивания дефекта, при использовании видеоэндоскопического доступа площадь перекрытия эндопротеза составила не менее 5 см	Да/нет
6.	Пациентам с первичной грыжей брюшной стенки при ущемлении первичной грыжи брюшной стенки выполнена экстренная операция	Да/нет
7.	Отсутствие в послеоперационном периоде хронической боли, послеоперационной серомы и хирургической инфекции	Да/нет

Список литературы

1. Henriksen NA. Systemic and local collagen turnover in hernia patients. Dan Med J. 2016; 63: B5265.

2. Oma E., Jorgensen LN, Meisner S., Henriksen NA. Colonic diverticulosis is associated with abdominal wall hernia. Hernia 2017; 21: 525-529.

3. Kelly KB, Ponsky TA. Pediatric abdominal wall defects. Surg Clin North Am 2013;93: 1255-1267.

4. Жебровский В.В. Хирургия грыж живота и эвентраций/В.В. Жебровский, М.Т. Эльбашир. – Симферополь, 2002. – 438 с.
5. Славин Л.Е. Осложнения хирургии грыж живота/Л.Е. Славин, И.В. Федоров, Е.И. Сигал. – М.: Профиль, 2005. – 176 с.
6. Клиническая хирургия: национальное руководство/Под ред. В.С. Савельева, А.И. Кириенко. – М.: ГЭОТАР-Медиа, 2009. – Т. II. – 832 с.
7. Bedewi MA, El-Sharkawy MS, Al Boukai AA, Al-Nakshabandi N. Prevalence of adult paraumbilical hernia. Assessment by high-resolution sonography: a hospital-based study. *Hernia* 2012; 16: 59-62.
8. Burcharth J., Pedersen MS, Pommergaard HC, Bisgaard T., Pedersen CB, Rosenberg J. The prevalence of umbilical and epigastric hernia repair: a nationwide epidemiologic study. *Hernia* 2015; 19: 815-819.
9. Ревешвили А.Ш., Оловянный В.Е., Сажин В.П. и др. – Хирургическая помощь в Российской Федерации. – М., 2023. – 186 с. ISBN 978-5-6043874-5-0
10. Ríos A., Rodríguez JM, González R., Ortiz S., Carrasco M., Parrilla P. Hernia de Spiegel: múltiples presentaciones de una hernia poco frecuente. *Cir Esp*. 1999; 65: 123-126.
11. Webber V., Low C., Skipworth RJE, Kumar S., de Beaux AC, Tulloh B. Contemporary thoughts on the management of Spigelian hernia. *Hernia* 2017; 21: 355-361.
12. Malazgirt Z., Topgul K., Sokmen S., Ersin S., Turkcapar AG, Gok H. et al. Spigelian hernias: a prospective analysis of baseline parameters and surgical outcome of 34 consecutive patients. *Hernia* 2006; 10: 326-330
13. Ponka JL. Lumbar hernia. In: Ponka JL (ed) *Hernias of the abdominal wall*. Philadelphia: Saunders; 1980; 465-478.
14. Кириенко А.И., Никишков А.С., Селиверстов Е.И., Андрияшкин А.В. Эпидемиология грыж передней брюшной стенки. *Эндоскопическая хирургия*. 2016; 22(4): 55-60.
15. Swartz WT. Lumbar hernia. In: Nyhus LM, Condon RE (eds) *Hernia*, 2nd edn. Philadelphia: Lippincott; 1978; 409-426.
16. Thoreck M. Lumbar hernia. *J Int Coll Surg*. 1950; 14: 367-393.
17. Watson LE. *Hernia*, 3rd edn. Mosby-Year Book, St Louis; 1948; 443-446.
18. Heniford BT, Lannitti DA, Gagner M. Laparoscopic inferior and superior lumbar hernia repair. *Arch Surg*. 1997; 132: 1141-1144.
19. Muysoms FE, Miserez M., Berrevoet F., Campanelli G., Champault GG, Chelala E. et al. Classification of primary and incisional abdominal wall hernias. *Hernia* 2009; 13: 407-414.
20. Henriksen NA, Montgomery A., Kaufmann R., Berrevoet F., East B., Fischer J., Hope W., Klassen D., Lorenz R., Renard Y., Garcia Urena MA, Simons MP; European and Americas Hernia Societies (EHS and AHS). Guidelines for treatment of umbilical and epigastric hernias from the European Hernia Society and Americas Hernia Society. *Br J Surg*. 2020 Feb; 107(3): 171-190. doi: 10.1002/bjs.11489. Epub 2020 Jan 9. PMID: 31916607.
21. Хирургические болезни/Под ред. М.И. Кузина. – М.: Медицина, 1986. 704 с.
22. Воскресенский Н.В., Горелик С.Л. Хирургия грыж брюшной стенки. – М.: Медицина, 1965. – 327 с.
23. Ермолов А.С., Благовестнов Д.А., Упырев А.В., Ильичев В.А. Общие принципы хирургического лечения ущемленных грыж брюшной стенки. *Медицинский альманах*. 2009; (3): 23-28.
24. Dzankic S. et al. The prevalence and predictive value of abnormal preoperative laboratory tests in elderly surgical patients//*Anesthesia & Analgesia*. – 2001. – Т. 93. – N. 2. – С. 301-308.
25. Kaplan E.B. et al. The usefulness of preoperative laboratory screening//*Jama*. – 1985. – Т. 253. – N. 24. – С. 3576-3581.

26. Benarroch-Gampel J. et al. Preoperative laboratory testing in patients undergoing elective, low-risk ambulatory surgery//Annals of surgery. – 2012. – Т. 256. – N. 3. – С. 518.
27. Okpalugo C.E., Oguntibeju O.O. Prevalence of human immunodeficiency virus and hepatitis B virus in preoperative patients: potential risk of transmission to health professionals//Pakistan journal of biological sciences: PJBS. – 2008. – Т. 11. – N. 2. – С. 298-301.
28. Young J., Gilbert AI, Graham MF. The use of ultrasound in the diagnosis of abdominal wall hernias. *Hernia* 2007; 11: 347-351.
29. Deitch EA, Soncrant MC. Ultrasonic diagnosis of surgical disease of the inguinal-femoral region. *Surg Gynecol Obstet* 1981; 152: 319-322.
30. Cherla DV, Lew DF, Escamilla RJ, Holihan JL, Cherla AS, Flores-Gonzalez J. et al. Differences of alternative methods of measuring abdominal wall hernia defect size: a prospective observational study. *Surg Endosc* 2018; 32: 1228-1233.
31. Gough V.M., Vella M. Timely computed tomography scan diagnosis Spieghehlian hernia: a case study. *Ann R Coll Surg Engl.* 2009; 91(8): 676.
32. Hanzalova I., Schäfer M., Demartines N., Clerc D. Spigelian hernia: current approaches to surgical treatment – a review. *Hernia.* 2022 Dec.; 26(6): 1427-1433. doi: 10.1007/s10029-021-02511-8. Epub. 2021 Oct. 19. PMID: 34665343; PMCID: PMC9684297.
33. Kokotovic D., Sjølander H., Gögenur I., Helgstrand F. Watchful waiting as a treatment strategy for patients with a ventral hernia appears to be safe. *Hernia* 2016; 20: 281-287.
34. Holihan JL, Flores-Gonzalez JR, Mo J, Ko TC, Kao LS, Liang MK. A prospective assessment of clinical and patient-reported outcomes of initial non-operative management of ventral hernias. *World J Surg* 2017; 41: 1267-1273.
35. Zuvella M., Galun D., Bogdanovic A., Bidzic N., Zivanovic M., Zuvella M., Zuvella M. Management of epigastric, umbilical, spigelian and small incisional hernia as a day case procedure: results of long-term follow-up after open preperitoneal flat mesh technique. *Hernia.* 2021 Aug; 25(4): 1095-1101. doi: 10.1007/s10029-021-02446-0. Epub. 2021 Jun. 24. PMID: 34165648.
36. Beadles CA, Meagher AD, Charles AG. Trends in emergent hernia repair in the United States. *JAMA Surg* 2015; 150: 194-200.
37. Bessa SS, Abdel-Razek AH. Results of prosthetic mesh repair in the emergency management of the acutely incarcerated and/or strangulated ventral hernias: a seven years study. *Hernia* 2013; 17: 59-65.
38. Shankaran V., Weber DJ, Reed RL II, Luchette FA. A review of available prosthetics for ventral hernia repair. *Ann Surg* 2011; 253: 16-26.
39. Arroyo A., García P., Pérez F., Andreu J., Candela F., Calpena R. Randomized clinical trial comparing suture and mesh repair of umbilical hernia in adults. *Br J Surg* 2001; 88: 1321-1323.
40. Kaufmann R., Halm JA, Eker HH, Klitsie PJ, Nieuwenhuizen J., van Geldere D. et al. Mesh versus suture repair of umbilical hernia in adults: a randomised, double-blind, controlled, multicentre trial. *Lancet* 2018; 391: 860-869.
41. Christoffersen MW, Rosenberg J., Jorgensen LN, Bytzer P., Bisgaard T. Health-related quality of life scores changes significantly within the first three months after hernia mesh repair. *World J Surg* 2014; 38: 1852-1859.
42. Bensaadi H., Paolino L., Valenti A., Polliand C., Barrat C., Champault G. Intraperitoneal tension-free repair of a small midline ventral abdominal wall hernia: randomized study with a mean follow-up of 3 years. *Am Surg* 2014; 80: 57-65.
43. Бурдаков В.А., Зверев А.А., Макаров С.А., Куприянова А.С., Матвеев Н.Л. Эндоскопический экстраперитонеальный подход в лечении пациентов с первичными и послеоперационными вентральными грыжами.//Эндоскопическая хирургия. – 2019. – No 25(4). – С. 34-40.

44. Bittner R., Bingener-Casey J., Dietz U., et al. Guidelines for laparoscopic treatment of ventral and incisional abdominal wall hernias. *Surg Endosc.* 2014; 28:2 – 29.
45. Aslani N., Brown CJ. Does mesh offer an advantage over tissue in the open repair of umbilical hernias? A systematic review and meta-analysis. *Hernia* 2010; 14: 455-462.
46. Nguyen DH, Nguyen MT, Askenasy EP, Kao LS, Liang MK. Primary fascial closure with laparoscopic ventral hernia repair: systematic review. *World J Surg* 2014; 38: 3097-3104.
47. Mathes T., Walgenbach M., Siegel R. Suture versus mesh repair in primary and incisional ventral hernias: a systematic review and meta-analysis. *World J. Surg.* 2016; 40: 826-835.
48. Bisgaard T., Kaufmann R., Christoffersen MW, Strandfelt P., Gluud LL. Lower risk of recurrence after mesh repair versus non-mesh sutured repair in open umbilical hernia repair: a systematic review and meta-analysis of randomized controlled trials. *Scand J. Surg.* 2018; 108: 187-193.
49. Shrestha D., Shrestha A., Shrestha B. Open mesh versus suture repair of umbilical hernia: meta-analysis of randomized controlled trials. *Int J. Surg.* 2019; 62: 62-66.
50. Ponten JEH, Leclercq WKG, Lettinga T., Heemskerk J., Konsten JLM, Bouvy ND et al. Mesh OR patch for hernia on epigastric and umbilical sites (MORPHEUS-Trial): the complete two-year follow-up. *Ann Surg.* 2019; 270: 33-37.
51. Паршиков В.В., Логинов В.И. Техника разделения компонентов в лечении пациентов с вентральными и послеоперационными грыжами (обзор). *Современные технологии в медицине* 2016; 1(8): 183-194.
52. Muysoms F., Campanelli G., Champault GG, DeBeaux AC, Dietz UA, Jeekel J. et al. EuraHS: the development of an international online platform for registration and outcome measurement of ventral abdominal wall hernia repair. *Hernia* 2012; 16: 239-250.
53. Desai N.K., Leitman I.M., Mills C., et al. Open repair of large abdominal wall hernias with and without components separation; an analysis from the ACS-NSQIP database. *Ann Med Surg (Lond)* 2016; 7: 14-19.
54. Parker M., Bray J.M., Pfluke J.M., et al. Preliminary experience and development of an algorithm for the optimal use of the laparoscopic component separation technique for myofascial advancement during ventral incisional hernia repair. *J. Laparoendosc Adv Surg Tech A.* 2011; 21(5): 405-410.
55. Moreno-Egea A., Carrillo-Alcaraz A., Aguayo-Albasini J.L. Is the outcome of laparoscopic incisional hernia repair affected by defect size? A prospective study. *Am J Surg.* 2012; 203(1): 87-94.
56. Birindelli A., Sartelli M., Di Saverio S., Coccolini F., Ansaloni L., van Ramshorst GH et al. 2017 update of the WSES guidelines for emergency repair of complicated abdominal wall hernias. *World J. Emerg. Surg.* 2017; 12: 37.
57. Li LT, Jafrani RJ, Becker NS, Berger RL, Hicks SC, Davila JA et al. Outcomes of acute versus elective primary ventral hernia repair. *J. Trauma Acute Care Surg.* 2014; 76: 523-528.
58. Hope WW, Hooks WB. Atypical hernias: suprapubic, subxiphoid and flank. *Surg. Clin North Am.* 2013; 93: 1135-1162.
59. Suarez S., Hernandez JD. Laparoscopic repair of a lumbar hernia: report of a case and extensive review of the literature. *Surg. Endosc.* 2013; 27: 3421-3429.
60. Moreno-Egea A., Baena EG, Calle MC, Martinez JA, Albasini JL. Controversies in the current management of lumbar hernias. *Arch. Surg.* 2007; 142: 82-88.
61. Banshodani M., Kawanishi H., Moriishi M., Shintaku S., Ago R., Hashimoto S. et al. Umbilical hernia in peritoneal dialysis patients: surgical treatment and risk factors. *Ther Apher Dial.* 2015; 19: 606-610.
62. Garcia-Urena MA, Rodriguez CR, Vega Ruiz V., Carnero Hernandez FJ, Fernandez-Ruiz E., Vazquez Gallego J. et al. Prevalence and management of hernias in peritoneal dialysis patients. *Perit Dial Int* 2006; 26: 198-202.

63. Martinez-Mier G., Garcia-Almazan E., Reyes-Devesa HE, Garcia-Garcia V., Cano-Gutierrez S., Mora YFR et al. Abdominal wall hernias in end-stage renal disease patients on peritoneal dialysis. *Perit Dial Int* 2008; 28: 391-396.
64. Cho SW, Bhayani N., Newell P., Cassera MA, Hammill CW, Wolf RF Umbilical hernia repair in patients with signs of portal hypertension: surgical outcome and predictors of mortality. *Arch. Surg.* 2012; 147: 864-869.
65. Gray SH, Vick CC, Graham LA, Finan KR, Neumayer LA, Hawn MT. Umbilical herniorrhaphy in cirrhosis: improved outcomes with elective repair. *J. Gastrointest Surg.* 2008; 12: 675-681.
66. Juo YY, Skancke M., Holzmacher J., Amdur RL, Lin PP, Vaziri K. Laparoscopic versus open ventral hernia repair in patients with chronic liver disease. *Surg. Endosc.* 2017; 31: 769-777.
67. Kohler G., Luketina RR, Emmanuel K. Sutured repair of primary small umbilical and epigastric hernias: concomitant rectus diastasis is a significant risk factor for recurrence. *World J. Surg.* 2015; 39: 121-126.
68. Köckerling F., Botsinis MD, Rohde C., Reinpold W., Schug-Pass C. Endoscopic-assisted linea alba reconstruction: new technique for treatment of symptomatic umbilical, trocar, and/or epigastric hernias with concomitant rectus abdominis diastasis. *Eur. Surg.* 2017; 49: 71-75.
69. Claus CMP, Malcher F., Cavazzola LT, Furtado M., Morrell A., Azevedo M. et al. Subcutaneous onlay laparoscopic approach (SCOLA) for ventral hernia and rectus abdominis diastasis repair: technical description and initial results. *Arq Bras Cir Dig* 2018; 31: e1399.
70. Liang MK, Holihan JL, Itani K., Alawadi ZM, Gonzalez JR, Askenasy EP et al. Ventral hernia management: expert consensus guided by systematic review. *Ann Surg* 2017; 265: 80-89.
71. Tsomoyannis E.C., Siakas P., Glantzounis G., et al. Seroma in laparoscopic ventral hernioplasty. *Surg. Laparosc Endosc Percutan Tech.* 2001; 11(5): 317-321.
72. Gogia BS, Chertova AD, Aljautdinov RR, Karmazanovsky GG, Oettinger AP. Abdominal wall pseudocyst after subcutaneous onlay endoscopic approach (SCOLA) mesh repair: a case report and literature review. *Hernia.* 2024; 28(1): 269-274. doi:10.1007/s10029-023-02775-2
73. Tsomoyannis E.C., Siakas P., Glantzounis G., et al. Seroma in laparoscopic ventral hernioplasty. *Surg. Laparosc Endosc Percutan Tech.* 2001; 11(5): 317-321.
74. Kaafarani H.M. A. et al. Seroma in ventral incisional herniorrhaphy: incidence, predictors and outcome//*The American journal of surgery.* – 2009. – Т. 198. – N. 5. – С. 639-644.
75. Muysoms F., Campanelli G., Champault G.G., et al. EuraHS: the development of an international online platform for registration and outcome measurement of ventral abdominal wall hernia repair. *Hernia.* 2012; 16(3): 239-250.
76. Deysine M. Postmesh herniorrhaphy wound infections: can they be eliminated? *Int Surg.* 2005; 90 (3 Suppl): S40 – 44. Review.
77. Earle D., Roth JS, Saber A., Haggerty S., Bradley JF III, Fanelli R. et al.; SAGES Guidelines Committee. SAGESguidelines for laparoscopic ventral hernia repair. *SurgEndosc* 2016; 30: 3163-3183.
78. Российские клинические рекомендации по диагностике, лечению и профилактике венозных тромбозных осложнений 2015 год. Краткое издание. М: Издательство Российского Общества Хирургов, Москва, 2016 – 60 с.

Состав рабочей группы по разработке и пересмотру клинических рекомендаций

Белоконев В.И., доктор медицинских наук, профессор (г. Самара)
Белоусов А.М. кандидат медицинских наук (г. Санкт-Петербург)
Гогия Б.Ш., доктор медицинских наук (г. Москва)
Горский В.А., доктор медицинских наук, профессор (г. Москва)
Иванов И.С., доктор медицинских наук, профессор (г. Курск)
Кабанов Е.Н., кандидат медицинских наук, доцент (г. Ярославль)
Ковалева З.В., кандидат медицинских наук (г. Самара)
Матвеев Н.Л., доктор медицинских наук, профессор (г. Москва)
Оловянный В.Е., доктор медицинских наук (г. Москва)
Орлов Б.Б., кандидат медицинских наук (г. Москва)
Паршиков В.В., доктор медицинских наук (г. Нижний Новгород)
Пушкин С.Ю., доктор медицинских наук, доцент (г. Самара)
Рыбачков В.В., доктор медицинских наук, профессор (г. Ярославль)
Рутенбург Г.М., доктор медицинских наук, профессор (г. Санкт-Петербург)
Самарцев В.А., доктор медицинских наук, профессор (г. Пермь)
Стручкова А.Д., кандидат медицинских наук (г. Москва)
Тевяшов А.В., кандидат медицинских наук (г. Ярославль)
Шестаков А.Л., доктор медицинских наук (г. Москва)
Эттингер А.П., доктор медицинских наук, профессор (г. Москва)
Юрасов А.В., доктор медицинских наук (г. Москва)
Юрий А.В., кандидат медицинских наук (г. Москва)

Конфликт интересов отсутствует.

Методология разработки клинических рекомендаций

Целевая аудитория клинических рекомендаций:

Врачи-хирурги, врачи – анестезиологи-реаниматологи, студенты медицинских ВУЗов, клинические ординаторы-хирурги.

Методология сбора доказательств

Методы, использованные для сбора/селекции доказательств:

- Поиск публикаций в специализированных периодических печатных изданиях с импакт-фактором > 0,3;
- Поиск в электронных базах данных;
- Базы данных, использованных для сбора/селекции доказательств:
- Доказательной базой для рекомендаций являются публикации, вошедшие в Кохрейновскую библиотеку, базы данных PUBMED и MEDLINE. Глубина поиска составила 30 лет.

Методы, использованные для анализа доказательств:

- обзоры опубликованных метаанализов;
- систематические обзоры с таблицами доказательств.

Методы, использованные для качества и силы доказательств:

- консенсус экспертов;
- оценка значимости доказательств в соответствии с рейтинговой схемой доказательств (табл. A2.1 – A2.3).

В настоящих клинических рекомендациях приведены уровни доказательности рекомендаций в соответствии с проектом методических рекомендаций по оценке достоверности доказательств и убедительности рекомендаций ФГБУ "Центр экспертизы и контроля качества медицинской помощи" Минздрава России.

В соответствии с данным проектом рекомендаций отдельным общепринятым методикам диагностики на основании консенсуса экспертов придан уровень GPP (сложившаяся клиническая практика).

Связанные документы

- Приказ Минздрава РФ от 15 ноября 2012 г. N 922н "Порядок оказания медицинской помощи взрослому населению по профилю "Хирургия".
- Приказ Министерства здравоохранения РФ от 10 мая 2017 г. N 203н "Об утверждении критериев оценки качества медицинской помощи".

Методы валидации рекомендаций:

- внешняя экспертная оценка;
- внутренняя экспертная оценка.

Описание методики валидации рекомендаций

Рекомендации обсуждены и одобрены ведущими специалистами профильных Федеральных центров России и практическими врачами.

Порядок обновления клинических рекомендаций

Актуализация проводится не реже чем один раз в три года или ранее с учетом появившейся новой информации о диагностике и тактике ведения пациентов, страдающих первичными грыжами брюшной стенки. Решение об обновлении принимает Минздрав России на основе предложений, представленных медицинскими профессиональными некоммерческими организациями. Сформированные предложения должны учитывать результаты комплексной оценки хирургических методов, медицинских изделий, а также результаты клинической апробации.

Шкала оценки уровней достоверности доказательств (УДД) для методов диагностики (диагностических вмешательств)

УДД	Расшифровка
1	Систематические обзоры исследований с контролем референсным методом или систематический обзор рандомизированных клинических исследований с применением метаанализа
2	Отдельные исследования с контролем референсным методом или отдельные рандомизированные клинические исследования и систематические обзоры исследований любого дизайна, за исключением рандомизированных клинических

	исследований с применением метаанализа
3	Исследования без последовательного контроля референсным методом или исследования с референсным методом, не являющимся независимым от исследуемого метода, или нерандомизированные сравнительные исследования, в том числе когортные исследования
4	Несравнительные исследования, описание клинического случая
5	Имеется лишь обоснование механизма действия или мнение экспертов

Шкала оценки уровней достоверности доказательств (УДД) для методов профилактики, лечения, медицинской реабилитации, в том числе основанных на использовании природных лечебных факторов (профилактических, лечебных, реабилитационных вмешательств)

УДД	Расшифровка
1	Систематический обзор рандомизированных клинических исследований с применением метаанализа
2	Отдельные рандомизированные клинические исследования и систематические обзоры исследований любого дизайна, за исключением рандомизированных клинических исследований с применением метаанализа
3	Нерандомизированные сравнительные исследования, в том числе когортные исследования
4	Несравнительные исследования, описание клинического случая или серии случаев, исследования случай-контроль
5	Имеется лишь обоснование механизма действия вмешательства (доклинические исследования) или мнение экспертов

Шкала оценки уровней убедительности рекомендаций (УУР) для методов профилактики, диагностики, лечения, медицинской реабилитации, в том числе основанных на использовании природных лечебных факторов (профилактических, диагностических, лечебных, реабилитационных вмешательств)

УДД	Расшифровка
А	Сильная рекомендация (все рассматриваемые критерии эффективности (исходы) являются важными, все исследования имеют высокое или удовлетворительное методологическое качество, их выводы по интересующим исходам являются согласованными)
В	Условная рекомендация (не все рассматриваемые критерии эффективности (исходы) являются важными, не все исследования имеют высокое или удовлетворительное методологическое качество и/или их выводы по интересующим исходам не являются согласованными)
С	Слабая рекомендация (отсутствие доказательств надлежащего качества (все рассматриваемые критерии эффективности (исходы) являются неважными, все исследования имеют низкое методологическое качество и их выводы по интересующим исходам не являются согласованными)

Справочные материалы, включая соответствие показаний к применению и противопоказаний, способов применения и доз лекарственных препаратов, инструкции по применению лекарственного препарата

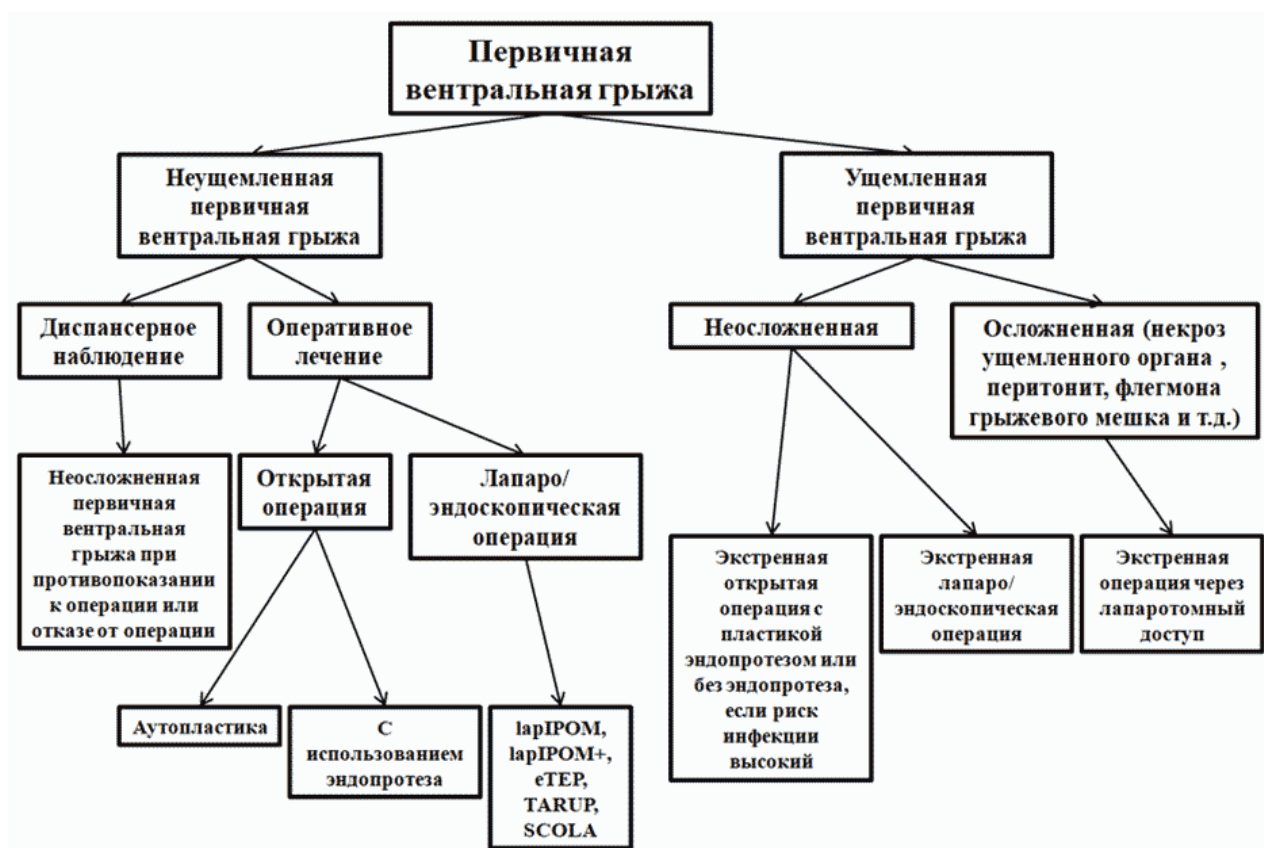
Список кодов медицинских услуг (действующая номенклатура)

- A03.16.001 – Эзофагогастродуоденоскопия
- A05.10.006 – Регистрация электрокардиограммы
- A06.09.006 – Флюорография легких
- A06.30.005.001 – Компьютерная томография органов брюшной полости и забрюшинного пространства
- A06.30.005.004 – Спиральная компьютерная томография органов брюшной полости с внутривенным болюсным контрастированием, мультипланарной и трехмерной реконструкцией
- A09.05.034 – Исследование уровня хлоридов в крови
- A12.05.006 – Определение антигена D системы Резус (резус-фактор)
- A12.06.043 – Определение содержания антител к антигенам групп крови
- A16.30.002 – Оперативное лечение пупочной грыжи
- A16.30.002.001 – Оперативное лечение пупочной грыжи с использованием видеоэндоскопических технологий
- A16.30.002.002 – Оперативное лечение пупочной грыжи с использованием сетчатых имплантов
- A16.30.004 – Оперативное лечение грыжи передней брюшной стенки
- A16.30.004.010 – Лапароскопическая пластика передней брюшной стенки при грыжах
- A16.30.004.011 – Оперативное лечение грыжи передней брюшной стенки с использованием сетчатых имплантов
- A16.17.002 – Сегментарное иссечение поврежденной тонкой кишки
- A16.17.011 – Энтероэнтеростомия
- A16.17.012 – Наложение энтеро-энтероанастомоза
- A16.17.006 – Наложение анастомоза тонкой кишки в толстую кишку
- A16.17.007 – Илеостомия
- A16.18.007 – Колостомия
- A16.18.016 – Гемиколэктомия правосторонняя
- A16.18.029 – Резекция илеоцекального угла
- A16.19.019.003 – Обструктивная резекция сигмовидной кишки
- A16.30.006 – Лапаротомия
- A16.18.002 – Иссечение толстой кишки, частичное
- A16.18.003 – Иссечение толстой кишки с анастомозом "конец в конец"
- A16.18.006 – Резекция и формирование стомы
- A26.06.040 – Определение антител к поверхностному антигену (HBsAg) вируса гепатита В (Hepatitis B virus) в крови
- A26.06.041.002 – Определение суммарных антител классов М и G (anti-HCV IgG и anti-HCV IgM) к вирусу гепатита С (Hepatitis C virus) в крови
- A26.06.048 – Определение антител классов М, G (IgM, IgG) к вирусу иммунодефицита человека ВИЧ-1 (Human immunodeficiency virus HIV 1) в крови
- A26.06.049 – Определение антител классов М, G (IgM, IgG) к вирусу иммунодефицита человека ВИЧ-2 (Human immunodeficiency virus HIV 2) в крови
- A26.06.082 – Определение антител к бледной трепонеме (Treponema pallidum) в крови

- V01.003.004.005 – Инфильтрационная анестезия
- V01.003.004.006 – Эпидуральная анестезия
- V01.003.004.007 – Спинальная анестезия
- V03.005.006 – Коагулограмма (ориентировочное исследование системы гемостаза)
- V03.016.002 – Общий (клинический) анализ крови
- V03.016.004 – Анализ крови биохимический общетерапевтический
- V03.016.006 – Общий (клинический) анализ мочи

Приложение Б

Алгоритмы действий врача



Приложение В

Информация для пациента

Пациенты должны начать ходить с первого дня после операции. Каждый пациент индивидуален и имеет разный болевой порог и уровень физической подготовки, поэтому минимального или, наоборот, максимального расстояния для ходьбы не существует. Управлять автомобилем разрешается начать, как только пациент почувствует, что действительно может это делать безопасно для себя и окружающих. Необходимо избегать плавания, посещения бани и сауны, пока послеоперационные раны не зажили полностью. Разрешается бегать трусцой, ездить на велосипеде и ходить в спортзал в пределах комфортности пациента. При этом целесообразно в тренажерном зале снизить физические

нагрузки.

Послеоперационный бандаж рекомендуется носить в течение 1-2 месяцев после хирургического лечения, с учетом характера оперативного вмешательства, возраста пациента и состояния его здоровья. Правда, не все врачи выступают за использование послеоперационного бандажа.

Не существуют какие-либо диетические ограничения после операции по поводу первичной грыжи передней брюшной стенки, однако, могут быть в зависимости от наличия заболеваний внутренних органов. Здоровая пища, богатая белками и витаминами, поможет заживлению послеоперационных ран. Для нормализации работы кишечника необходимо употреблять продукты, богатые клетчаткой и большое количество жидкости, что поможет предотвратить возникновение запоров.

Как правило, к выполнению офисной работы за рабочим столом пациенты могут вернуться через 1-2 недели. Возвращение к выполнению тяжелого физического труда возможно через 4-8 недель после операции. Следует отметить, что приведенные цифры являются ориентировочными – они зависят от течения послеоперационного периода и физического состояния пациента.

В долгосрочной перспективе пациенты могут заниматься обычной деятельностью. Нет совершенно никаких доказательств того, что напряженная деятельность (в долгосрочной или даже краткосрочной перспективе) увеличивает вероятность рецидива грыжи.

Приложение Г1-ГН

Шкалы оценки, вопросники и другие оценочные инструменты состояния пациента, приведенные в клинических рекомендациях

Не предусмотрены

Новые, изданные в 2020-2024 гг. и официально утверждённые Минздравом РФ, клинические рекомендации (руководства, протоколы лечения) – на нашем сайте.

Интернет-ссылка:

http://disuria.ru/load/zakonodatelstvo/klinicheskie_rekomendacii_protokoly_lechenija/54.



Если где-то кем-то данный документ был ранее распечатан, данное изображение QR-кода поможет вам быстро перейти по ссылке с бумажной копии – в нём находится эта ссылка.