

Клинические рекомендации – Дивертикулярная болезнь – 2021-2022-2023 (25.06.2021) – Утверждены Минздравом РФ

Кодирование по Международной статистической классификации болезней и проблем, связанных со здоровьем: K57.2, K57.3

Год утверждения (частота пересмотра): 2021

Возрастная категория: Взрослые

Год окончания действия: 2023

ID: 179

По состоянию на 25.06.2021 на сайте МЗ РФ

Разработчик клинической рекомендации

- Общероссийская общественная организация "Ассоциация колопроктологов России"

- Российская Гастроэнтерологическая Ассоциация

Одобрено Научно-практическим Советом Минздрава РФ

Список сокращений

ВЗК – воспалительные заболевания кишечника

ДБ – дивертикулярная болезнь

КТ – компьютерная томография

МКБ – международная классификация болезней

МРТ – магнитно-резонансная томография

НПВС – нестероидные противовоспалительные средства

УЗИ – ультразвуковое исследование

Термины и определения

Дивертикул – это грыжевидное выпячивание стенки полого органа.

Дивертикулярная болезнь – это наличие в толстой кишке как минимум одного ложного дивертикула.

Дивертикулит – воспаление одного или нескольких дивертикулов толстой кишки.

1. Краткая информация по заболеванию или состоянию (группы заболеваний или состояний)

1.1. Определение заболевания или состояния (группы заболеваний или состояний)

Дивертикул – это грыжевидное выпячивание стенки полого органа.

ДБ – это наличие как минимум одного ложного дивертикула толстой кишки.

По строению дивертикулы разделяют на истинные, в которых прослеживаются все слои полого органа, и ложные, в стенке которых отсутствует мышечный и подслизистый слой.

По происхождению дивертикулы разделяют на врожденные и приобретенные. Истинные дивертикулы по происхождению врожденные, ложные – приобретенные [1].

По морфофункциональным особенностям выделяют пульсионные дивертикулы, возникающие в результате действия внутрипросветного давления на стенку полого органа, и тракционные дивертикулы – формирующиеся в результате фиксации органа и деформации его стенки.

При ДБ дивертикулы по происхождению приобретенные, по строению – ложные, по морфофункциональным особенностям – пульсионные. Преимущественная локализация дивертикулов – ободочная кишка, в прямой кишке дивертикулы образуются крайне редко.

Стенка дивертикула представлена слизистой оболочкой и тонким соединительно-тканым слоем, образующимся из дегенерировавших мышечного и подслизистого слоев.

В дивертикуле различают устье, шейку, тело и дно.

Дивертикул может быть окружен жировой тканью, если располагается в жировом подвесе или брыжейке ободочной кишки или же поверхностный слой дивертикула может быть представлен серозной оболочкой, если он располагается в интраперитонеальной части кишечной стенки.

Если дно дивертикула не выходит за пределы стенки, то такой дивертикул называют неполным или интрамуральным.

Выделяют также гигантские дивертикулы при их размере более 4 см [2].

Размеры дивертикулов колеблются в пределах от 1 мм до 150 мм, в среднем составляя 3-8 мм. Устья дивертикулов располагаются вблизи мышечных тканей. В этих местах конечные ветви прямых сосудов проходят сквозь циркулярный мышечный слой и в подслизистое сосудистое сплетение.

Кровоснабжение дивертикула осуществляется за счет сосудов подслизистого слоя, плотно расположенных в области шейки дивертикула. От этих сосудов отходит конечная ветвь, которая достигает дна дивертикула [3, 4].

Выделяют два типа ДБ – "западный" и "восточный". При "западном" типе ДБ, в первую очередь, поражаются левые отделы ободочной кишки. В 95% дивертикулы располагаются в сигмовидной или сигмовидной и нисходящей ободочной кишке. Наибольшее количество дивертикулов и высокая плотность их расположения имеет место в сигмовидной кишке. Эти показатели снижаются в проксимальном направлении, однако нередким бывает сегментарное поражение ободочной кишки дивертикулами, например, они определяются в сигмовидной и поперечной ободочной кишке, а в других отделах их нет. Преимущественная географическая распространенность "западного" типа ДБ – США, Канада, Европа, Россия, Австралия.

"Восточный" тип ДБ характерен для стран Азии и Африки. При этом дивертикулы локализуются в слепой и восходящей кишке. Распространенность этого типа в сотни раз меньше, чем его "западный" вариант и в данных клинических рекомендациях "восточный" тип не рассматривается [5].

1.2. Этиология и патогенез заболевания или состояния (группы заболеваний или состояний)

Возникновение дивертикулов в стенке ободочной кишки, в первую очередь, обусловлено изменением механических свойств соединительной ткани подслизистого слоя, являющегося прочностным каркасом. При этом действие внутрипросветного давления приводит к пролапсу слизистой через "слабые" участки кишечной стенки – места прохождения сквозь нее сосудов.

Развитию "слабости" соединительной ткани способствует преобладание в рационе рафинированной пищи животного происхождения и недостаток нутриентов растительного происхождения, в том числе, грубой волокнистой клетчатки. Экспериментально было доказано, что при таком рационе существенно увеличивается число поперечных сшивок в коллагеновых волокнах, достоверно растет доля коллагена III типа и возрастает

концентрация эластина. Это снижает растяжимость и упругоэластичные свойства соединительной ткани, делает ее более плотной и хрупкой. Помимо ДБ, эти изменения характерны также для процессов старения. Совокупное действие обоих факторов приводит к значительному росту заболеваемости ДБ от 10% в возрасте 40 лет, до 60% в возрасте 70 лет. В три раза реже дивертикулы выявляют у вегетарианцев и чаще – у лиц с ожирением, сниженной двигательной активностью, а также при врожденных дефектах структуры соединительной ткани (синдром Марфана, Энлоса-Данлоса, поликистоз почек) [6, 7].

Дефицит растительной клетчатки, кроме того, приводит к уменьшению объема и повышению плотности каловых масс, что инициирует нарушения двигательной активности ободочной кишки: даже на незначительное раздражение кишка реагирует в виде хаотичных сокращений перемешивающего типа. Как следствие, формируются короткие замкнутые сегменты с повышенным внутрипросветным давлением. Параллельно с этим, в стенке кишки снижается число клеток Кахала (основных пейсмейкеров моторики) и уменьшается количество нейронов в интрамуральных ганглиях, что, в свою очередь, усиливает выраженность нарушений двигательной активности, образуя порочный круг [8].

В основе развития как неосложненной формы ДБ с клиническими проявлениями, так и осложненных ее форм, лежат воспалительные изменения в стенке дивертикулов. Задержка эвакуации содержимого из тела дивертикула через его узкую шейку приводит к образованию плотного комка, называемого фекалитом. При полной обструкции шейки дивертикула в его теле развиваются процессы воспаления, а в просвете накапливается экссудат. Если в результате размягчения фекалита воспалительным экссудатом не происходит его эвакуации через шейку в просвет кишки, то развивается реактивное воспаление окружающих дивертикул тканей, а затем – пропитывание окружающих тканей воспалительным экссудатом. В зависимости от реактивных свойств организма и вирулентности инфекционного агента, воспаление может варьировать от незначительного отека окружающей кишку жировой клетчатки до перфорации дивертикула с развитием перитонита [9].

Если в острой фазе воспаления произошло разрушение всей стенки дивертикула или ее части, то по стиханию процессов острого воспаления, полного восстановления структурной целостности стенки дивертикула не происходит. Дефекты стенки при этом заполняются грануляционной тканью, которая находится в постоянном контакте с агрессивным содержимым толстой кишки с высокой концентрацией микроорганизмов. Так как мышечный и подслизистый слои в дивертикуле отсутствуют, при разрушении базальной мембраны и собственной пластинки слизистой, содержимое кишки контактирует не со стенкой кишки, а околокишечной клетчаткой, создавая условия для перехода процесса в хроническую форму и развития рецидивов воспалительного процесса [10].

При ДБ в стенке ободочной кишки развиваются специфические изменения мышечного слоя в виде его разволокнения и утолщения, но не за счет гипертрофии, а вследствие волнообразной деформации. Эти изменения максимально выражены в области воспаленного дивертикула и постепенно убывают по мере удаления от источника воспаления [10].

Механизм развития кровотечения из дивертикула состоит в том, что при эвакуации фекалита через шейку, в ее узкой части, происходит повреждение рыхлой отечной слизистой. Именно в этом месте шейку дивертикула обвивают конечные ветви прямых сосудов [11].

1.3. Эпидемиология заболевания или состояния (группы заболеваний или

состояний)

В настоящее время ДБ является одним из наиболее распространенных заболеваний желудочно-кишечного тракта. Ее называют болезнью "западной цивилизации". В течение XX века отмечен рост ДБ более, чем в 10 раз. Так, в США ежегодно госпитализируется более 200 тысяч пациентов с осложненными формами этого заболевания. За последнее десятилетие в США и Западной Европе отмечен почти двукратный рост числа хирургических вмешательств по поводу ДБ [12].

В России частота выявления ДБ колеблется в зависимости от регионов. В крупных городах это заболевание с середины 90-х годов перестало быть редкостью и сейчас является предметом повседневной работы колопроктологов, гастроэнтерологов и хирургов. По данным НМИЦ колопроктологии имени А.Н. Рыжих в 2008-2013 годах ДБ выявлялась в 17,6-22,6%. Среди гастроэнтерологических больных, по данным рентгенологических исследований Центрального научно-исследовательского института гастроэнтерологии, частота выявления дивертикулов в 2002-2004 годах составила 15,7%. В экстренных хирургических стационарах Москвы, Санкт-Петербурга и Уфы составляет 3,2-6,1%. Согласно статистическим данным Минздрава России, в 2018 году в нашей стране с диагнозом ДБ были госпитализированы 27 тысяч пациентов.

1.4. Особенности кодирования заболевания или состояния (группы заболеваний или состояний) по Международной статической классификации болезней и проблем, связанных со здоровьем

Класс: Болезни органов пищеварения (XI).

Блок: Другие болезни кишечника K55-K63.

Коды:

K57.2. Дивертикулярная болезнь толстой кишки с прободением и абсцессом

K57.3. Дивертикулярная болезнь толстой кишки без прободения и абсцесса.

1.5. Классификация заболевания или состояния (группы заболеваний или состояний)

Универсальной классификации ДБ не существует.

Для применения в клинической практике следует придерживаться классификации, разработанной Ассоциацией колопроктологов России (2014) [13]. Согласно этой классификации, наличие хотя бы одного дивертикула в толстой кишке позволяет установить диагноз ДБ.

ДБ принципиально разделяется на бессимптомную форму, неосложненную форму с клиническими проявлениями и осложненную форму.

Бессимптомную форму констатируют, если в ободочной кишке имеется хотя бы один дивертикул и отсутствуют какие-либо клинические проявления заболевания.

Неосложненная форма ДБ с клиническими проявлениями преимущественно проявляется функциональными нарушениями и болями при отсутствии каких-либо признаков воспалительных изменений в дивертикулах.

Осложненная форма ДБ имеет место при развитии воспалительных реакций или толстокишечных кровотечениях. В осложненной форме ДБ выделяют острые и хронические осложнения (табл. 1).

Таблица 1. Классификация осложнений ДБ [13].

Острые осложнения	Хронические осложнения
I. Острый дивертикулит	I. Хронический дивертикулит 1. рецидивирующее течение 2. непрерывное течение 3. латентное течение
II. Острый паракишечный инфильтрат	II. Стеноз
III. Перфоративный дивертикулит 1. периколическая флегмона 2. абсцесс 3. гнойный перитонит 4. каловый перитонит	III. Хронический паракишечный инфильтрат 1. рецидивирующее течение 2. непрерывное течение
IV. Толстокишечное кровотечение	IV. Свищи ободочной кишки 1. внутренние 2. наружные V. Рецидивирующее толстокишечное кровотечение

К острым осложнениям относят воспалительные осложнения или кровотечения, впервые возникшие в жизни. При остром воспалении наблюдается каскад типовых реакций, направленных на ликвидацию повреждающего агента. Если же повреждающий агент продолжает действовать, то происходит наслоение разных фаз воспаления друг на друга и заболевание становится хроническим.

К хроническим формам следует относить ситуации, при которых не удается ликвидировать воспалительный процесс в течение более, чем 6 недель или же в этот срок и позже развивается рецидив воспаления.

Под острым дивертикулитом следует понимать ситуацию, когда воспаление локализуется в самом дивертикуле и распространяется на прилежащую клетчатку и стенку кишки без вовлечения в воспалительный процесс брюшной стенки или других органов брюшной полости.

Острый паракишечный инфильтрат – это острый воспалительный процесс, при котором воспалительный экссудат распространяется на паракишечные ткани и органы, формируя пальпируемое опухолевидное образование с распространенностью воспалительного процесса по оси кишки и/или вовлечении в процесс брюшной стенки и/или другого органа брюшной полости.

Перфоративный дивертикулит – это разрушение стенок дивертикула воспалительным экссудатом с выходом газа и кишечного содержимого из просвета кишки в окружающие ткани, формированием гнойной полости (абсцесса) или развитием перитонита.

Периколическая флегмона – это вариант перфоративного дивертикулита, при котором острый паракишечный инфильтрат содержит в себе пузырьки воздуха, указывающие на нарушение целостности воспаленного дивертикула.

Абсцесс при дивертикулярной болезни может быть периколическим, тазовым и

отдаленным.

Периколический абсцесс образуется на месте разрушенного дивертикула, в брыжейке кишки или же прикрыт ею и стенкой живота. Тазовый абсцесс формируется, если его стенками помимо кишки и стенки таза является как минимум один из тазовых органов. К отдаленным абсцессам относят межпетельные гнойники вне полости малого таза, а также при локализации в других анатомических областях брюшной полости.

Перитонит, как и при других гнойно-воспалительных заболеваниях брюшной полости, дифференцируют по характеру экссудата (серозный, фибринозный, гнойный, каловый) и распространенности: местный и распространенный (диффузный и разлитой).

Хронический дивертикулит – это ситуация, когда хроническое воспаление локализуется в самом дивертикуле и распространяется на прилежащую клетчатку и стенку кишки без вовлечения в воспалительный процесс брюшной стенки или других органов брюшной полости.

Хронический паракишечный инфильтрат – это хронический воспалительный процесс, при котором образуется опухолевидное образование в брюшной полости и малом тазу и распространяющийся на соседние органы и/или стенку живота.

Свищи ободочной кишки при ДБ диагностируют при наличии патологического соустья между ободочной кишкой и другим органом или внешней средой. При этом внутренним отверстием свища является устье дивертикула. Свищи ободочной кишки разделяют на внутренние и наружные. К внутренним относят коло-везикальные, коло-вагинальные, коло-цервикальные, илео-колические. Другие варианты внутренних свищей, например, образование свища с тощей кишкой, маточной трубой, уретрой, мочеточником крайне редки, но описаны в специальной литературе. Наружные свищи при ДБ обычно формируются после вскрытия, пункции или дренировании гнойной полости, образовавшейся вследствие перфорации дивертикула. Спонтанное образование наружных свищей относится к редким ситуациям [9].

Стеноз ободочной кишки – это наличие рубцово-воспалительного сужения в ободочной кишке, причиной которого является хроническое воспаление в одном из дивертикулов. Крайним клиническим проявлением стеноза может являться кишечная непроходимость. Образование рубцово-воспалительной стриктуры в такой ситуации протекает в течение длительного периода времени (обычно ≥ 2 лет) и не сопровождается яркими клиническими проявлениями, а незначительная коррекция диеты приводит к разрешению симптомов осложнения. При этом хронический воспалительный процесс локализуется преимущественно интрамурально, а не в окружающих тканях, как при хроническом паракишечном инфильтрате.

Выделены три варианта клинического течения хронических осложнений.

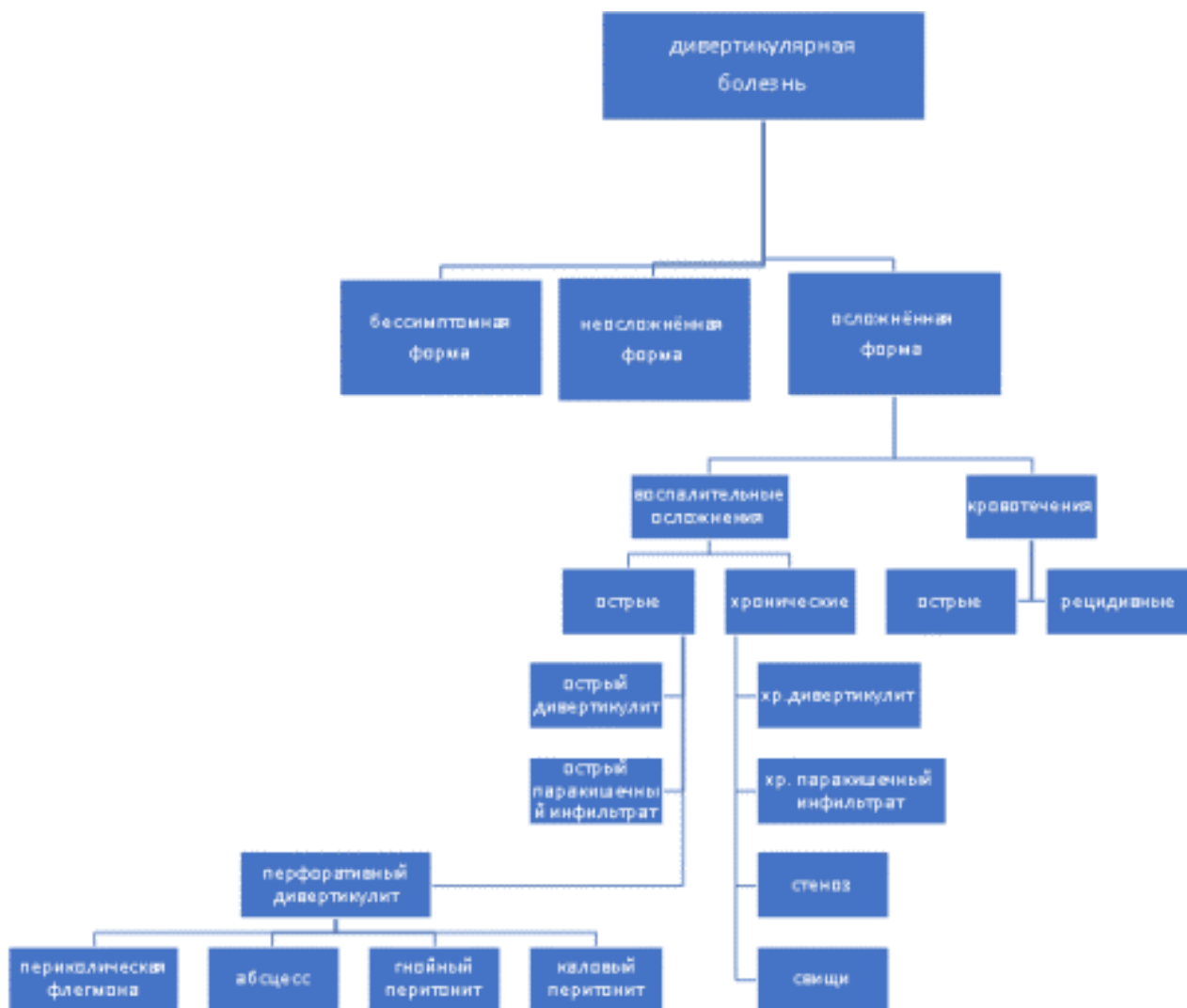
Непрерывное течение – это сохранение признаков воспаления (по данным объективных и дополнительных методов обследования) без тенденции к их стиханию в течение не менее 6 недель с начала лечения острого осложнения или возврат клинической симптоматики в течение 6 недель после проведенного лечения. Непрерывное клиническое течение всегда наблюдается при свищах ободочной кишки и стенозе, возможно при хроническом дивертикулите и хроническом паракишечном инфильтрате ($\leq 20\%$).

Рецидивирующее течение – это вариант клинического течения хронических осложнений, когда после полной ликвидации клинических проявлений осложнения развивается его повторное развитие. В интервалах между обострениями пациенты жалоб не

предъявляют, а данные объективного и дополнительного обследования свидетельствуют об отсутствии классифицирующих признаков осложнений. Рецидивирующее течение наблюдается при хроническом дивертикулите, хроническом паракишечном инфильтрате, толстокишечных кровотечениях.

Латентное течение – наличие признаков хронических осложнений без клинической манифестации. К латентному варианту относят ситуацию, когда при эндоскопическом обследовании выявляют дивертикул с гнойным отделяемым без каких-либо клинических проявлений и без признаков перехода воспаления на окружающую клетчатку. Кроме того, латентное течение констатируют в ситуации, когда имеет место разрушение дивертикула с формированием паракишечной полости ("неполный внутренний свищ") без соответствующей клинической симптоматики в виде эпизодов болей, лихорадки или же наличия опухолевидного образования в брюшной полости или тазу. Латентное течение характерно также для стеноза ободочной кишки.

Классификация ДБ Ассоциации колопроктологов России, Российской гастроэнтерологической ассоциации и Российского общества хирургов представлена на рис. 1.



Для определения распространенности воспалительного процесса при острых осложнениях ДБ широко применяется классификация Hinchey E.J. (1978) [14]:

I стадия	Периколический абсцесс или инфильтрат
II стадия	Тазовый, внутрибрюшной или ретроперитонеальный абсцесс
III стадия	Генерализованный гнойный перитонит
IV стадия	Генерализованный каловый перитонит

В Германии и центральной Европе распространена классификация Hansen O., Stock W. (1999) [15]:

Стадия	0.	Дивертикулез
Стадия	1.	Острый неосложненный дивертикулит
Стадия	2.	Острый осложненный дивертикулит
	a.	Перидивертикулит/флегмонозный дивертикулит
	b.	Дивертикулярный абсцесс (прикрытая перфорация дивертикула)
	c.	Свободная перфорация дивертикула
Стадия	3.	Хронический дивертикулит.

Существует также классификация Schreyer-Layer, весьма близкая к российской классификации [16].

Классификации Hinchey применима исключительно для перфоративного дивертикулита.

1.6. Клиническая картина заболевания или состояния (группы заболеваний или состояний)

Клиническая картина при ДБ существенно варьирует в зависимости от формы заболевания и варианта осложнений.

При бессимптомной форме клинических проявлений ДБ нет.

Неосложненная форма ДБ проявляется, в первую очередь, болями в живота, обычно локализованными в проекции сигмовидной кишки. Клиническая картина данного варианта заболевания схожа с таковой при синдроме раздраженного кишечника. Больные также могут отмечать нарушения стула, метеоризм и вздутие живота [1].

Клиническая картина при осложненной форме ДБ крайне полиморфна.

Клиническая картина острых осложнений находится в прямой зависимости от выраженности и распространенности воспалительного процесса.

Так, острый дивертикулит, в первую очередь проявляет себя болями, которые локализуются в левой подвздошной области. Наряду с этим, в зависимости от анатомического расположения в брюшной полости воспаленного сегмента ободочной кишки, пациенты предъявляют жалобы на боли в левой боковой, правой подвздошной и гипогастральной областях. Боли могут быть приступообразными или постоянными, умеренными, не требующими назначения анальгетиков, или выраженными. Боли в большинстве наблюдений сопровождаются субфебрильной лихорадкой и лейкоцитозом. Другие симптомы, такие как вздутие, задержка стула или частый жидкий стул, тошнота, нарушение мочеиспускания и рвота встречаются реже.

Постоянным признаком острого паракишечного инфильтрата является лихорадка: у 2/3 пациентов температура тела поднимается выше 38°C. В зависимости от выраженности интоксикации, отмечается тахикардия, сухость во рту, тошнота и рвота. Более 2/3 пациентов отмечают также вздутие живота и нарушение стула. Выраженные нарушения кишечной проходимости при остром паракишечном инфильтрате встречаются редко. Функция кишечника достаточно быстро восстанавливается после начала антибактериальной терапии на фоне ограничений в диете и назначения масляных слабительных. Общее состояние больных при остром паракишечном инфильтрате удовлетворительное или, реже, среднетяжелое.

Клиническая картина при перфоративном дивертикулите (абсцесс брюшной полости, гнойный или каловый перитонит) не имеет специфических особенностей, указывающих на дивертикулярную болезнь.

При остром периколическом абсцессе гнойная полость локализуется либо в брыжейке сигмовидной кишки, либо в области малого таза, либо прилежит к передней брюшной стенке. Больные в такой ситуации предъявляют жалобы на достаточно четко локализованные боли в левых и нижних отделах живота постоянного характера, признаки интоксикации выражены умеренно. Усиление болей и распространение их на прилежащие анатомические области, нарастание признаков интоксикации, лихорадка выше 37,5 °С, сухость во рту, тошнота, рвота, тахикардия более 100 уд/мин и наличие симптомов раздражения брюшины характерны для вскрытия гнойника в брюшную полость с развитием перитонита.

Перфорация дивертикула в свободную брюшную полость с развитием калового перитонита имеет внезапное начало в виде острых интенсивных болей, быстро принимающих разлитой характер и сопровождающихся клинической картиной интоксикации с присоединением симптомов раздражения брюшины и лихорадки [17].

Еще более разнообразна клиническая картина ДБ при хронических воспалительных осложнениях.

При хроническом дивертикулите клинические проявления варьируют в зависимости от характера и выраженности воспалительного процесса. Основным проявлением заболевания являются боли незначительной или умеренной интенсивности в левых и нижних отделах живота.

При латентном течении хронического дивертикулита клинических проявлений заболевания нет, а диагноз устанавливают по данным дополнительных методов обследования.

При непрерывном течении хронического дивертикулита в течение суток боли то периодически усиливаются, то ослабевают. Возможна иррадиация болей в поясничную область, в правую подвздошную область и в эпигастральную область. Прием лекарственных препаратов, обладающих спазмолитическим эффектом, и анальгетиков, позволяет купировать болевой синдром в течение 15-40 минут. Потребность в ежедневном приеме лекарственных препаратов отмечает небольшое число пациентов.

Пациенты с рецидивирующим течением хронического дивертикулита вне периодов обострения не предъявляют каких-либо жалоб или же они минимально выражены. При обострении развивается клиническая картина как при острых воспалительных осложнениях.

Клиническая картина при свищах ободочной кишки зависит от локализации наружного

отверстия, выраженности воспалительной инфильтрации по ходу свища, направления хода свища, наличия дополнительных гнойных затеков и полостей.

При наружных свищах наружное отверстие, как правило, располагается на передней брюшной стенке в послеоперационных рубцах, но может располагаться в ягодичной и поясничной областях, промежности, бедре. Наружный свищ может формироваться после экстренного хирургического вмешательства, при котором резекция воспаленного сегмента сигмовидной кишки выполнена не была, а вмешательство было завершено дренированием брюшной полости. Также наружные свищи образуются после пункции и/или пункции и дренирования абсцесса под контролем УЗИ. Кроме того, свищ формируется после вскрытия абсцесса на передней брюшной стенке и поясничной области, и крайне редко – промежности и бедре.

При внутренних свищах клиническая картина не соответствует тяжести развившегося осложнения, имеет стертый характер. При сигмо-везикальных свищах – это выделение газов при мочеиспускании, мутный цвет мочи и примесь в ней кала, незначительные боли в нижних отделах живота без четкой локализации, недомогание, утомляемость и редкие подъемы температуры. До развития клинической манифестации кишечно-пузырного свища, у этих больных периодически возникают боли в нижних отделах живота, сопровождающиеся лихорадкой. Большинство пациентов отмечают один эпизод резкого усиления болей с подъемом температуры, после чего у них начинают выделяться газы при мочеиспускании, и/или появляется мутный цвет мочи. В последующем, боли значительно ослабевают или же полностью исчезают, а температура нормализуется. Менее чем у трети пациентов осложнение проявляется лишь стойкой бактериурией, пневматурией и невыраженной фекалурией, а первыми жалобами являются выделение газов при мочеиспускании и жалобы на мутный характер мочи.

Кишечно-генитальные свищи манифестируют болями незначительной и умеренной интенсивности, гнойно-каловыми выделениями из влагалища. В подавляющем большинстве наблюдений при сигмо-вагинальных и сигмо-цервикальных свищах в анамнезе имело место либо экстирпация матки с придатками, либо надвлагалищная ампутация матки. У 2/3 пациенток отмечаются периодические боли, которые становятся интенсивными, появляется лихорадка, а затем – обильные гнойно-каловые выделения из влагалища, после чего явления интоксикации исчезают [3, 4, 7, 8].

При тонко-толстокишечных свищах клинические проявления неспецифичны. Они включают в себя умеренные периодические боли, недомогание с субфебрильной лихорадкой, иногда – неустойчивый, либо учащенный жидкий стул. При этом осложнении возможен с развитием водно-электролитных нарушений.

При свищах, в области внутреннего отверстия в стенке кишки, имеет место рубцово-воспалительный процесс, более, чем в половине наблюдений, приводящий к образованию деформации и сужения в этой области. При этом, нарушения кишечной проходимости развиваются крайне редко вследствие того, что слизистая в этом сегменте сохраняется, а рубцовые изменения имеют место по большей части в периколических тканях, и в меньшей степени – в стенке кишки.

Стеноз ободочной кишки при дивертикулярной болезни имеет скудную клиническую симптоматику при наличии основного классифицирующего признака – нарушения кишечной проходимости в виде эпизодов вздутия живота, ощущения тяжести в левой подвздошной области и гипогастрии, задержки стула до 3 суток, метеоризма. Симптомы, как правило,

разрешаются после ограничения в питании и приема слабительных. У большей части больных в анамнезе можно проследить эпизоды обострения воспалительного процесса без яркой симптоматики. В течение длительного периода времени, до появления клинических признаков нарушения кишечной проходимости, больные отмечают незначительные локализованные боли в левых отделах живота. Длительность этого периода составляет от 2 до 10 лет (в среднем 5,5 лет). Длительность существования симптомов нарушения кишечной проходимости колеблется от 4 месяцев до 3 лет [10].

2. Диагностика заболевания или состояния (группы заболеваний или состояний) медицинские показания и противопоказания к применению методов диагностики

Факт ДБ устанавливают при визуализации хотя бы одного дивертикула толстой кишки с применением любого диагностического метода.

После этого, необходимо определить форму дивертикулярной болезни (бессимптомная, неосложненная, осложненная), а при осложненной форме – наличия классифицирующих признаков того или иного варианта осложнений.

Диагностические задачи при разных вариантах ДБ существенно варьируют.

Так, бессимптомную форму обычно устанавливают при колоноскопии или КТ. При отсутствии клинических проявлений (на момент осмотра и в анамнезе), а также при отсутствии признаков воспалительного процесса. Расширять диагностическую программу при этом нет необходимости. Уточнить индивидуальный подход

При неосложненной форме ДБ необходимо всестороннее обследование ЖКТ, так как ее клинические проявления неспецифичны и для установления диагноза требуется исключения всех остальных заболеваний брюшной полости, проявляющихся болями и нарушениями стула.

Диагностические задачи при острых воспалительных осложнениях ДБ включают:

- верификацию дивертикула как источника осложнений (отек и уплотнение прилежащей к воспаленному дивертикулу клетчатки, разрушение стенок дивертикула с формированием паракишечной полости, выход воздуха или контрастного вещества через устье одного из дивертикулов);
- определение клинического варианта острых осложнений (острый дивертикулит, острый паракишечный инфильтрат, абсцесс, гнойный перитонит, каловый перитонит);
- оценку распространенности воспалительного процесса (вовлечение брюшной стенки, забрюшинного пространства, локализацию и размеры гнойной полости при абсцессе, при перитоните – распространенности поражения брюшины и определение характера экссудата);
- оценку выраженности интоксикации;
- прогнозирование возможности развития рецидивов в последующем.

Дифференциальная диагностика при острых воспалительных осложнениях требует исключения таких заболеваний как аппендицит, опухоли брюшной полости и малого таза, острый колит вирусного или бактериального происхождения, острые воспалительные заболевания мочеполовой сферы, болезнь Крона, язвенный колит, ишемический колит, острые заболевания жировых подвесков ободочной кишки (заворот, воспаление, некроз) [17].

Диагностические задачи при хронических воспалительных осложнениях ДБ включают:

- а. верификацию дивертикула ободочной кишки как источника осложнений;
- б. определение клинического варианта хронического воспалительного осложнения (хронический дивертикулит, хронический паракишечный инфильтрат, свищ, стеноз);

в. оценку распространенности воспалительного процесса (утолщение кишечной стенки за счет деформации ≥ 3 мм, вовлечение в воспалительный процесс периколической клетчатки, брюшной стенки, забрюшинного пространства, других органов брюшной полости и таза, при свищах – их топографо-анатомическая характеристика) [10].

2.1. Жалобы и анамнез

Жалобы при ДБ крайне variabelны и зависят от формы и характера осложнений (см. [раздел "Клиническая картина"](#)).

При бессимптомной форме ДБ пациенты не отмечают каких-либо жалоб, которые можно соотнести с ободочной кишкой.

При неосложненной форме ДБ пациенты предъявляют жалобы на боли в животе, разной локализации, интенсивности и характера (чаще – спастические, периодические). Боли могут сопровождаться другими симптомами, такими как неустойчивый стул, запоры и метеоризм.

При осложненной форме ДБ жалобы крайне разнообразны (см. [раздел "Клиническая картина"](#)).

Изучение анамнеза при ДБ обязательно и направлено на выявление факторов риска неблагоприятного течения заболевания, таких как гормональная терапия, прием НПВС, противоопухолевая химиотерапия [18].

2.2. Физикальное обследование

Физикальное обследование всех пациентов с ДБ является стандартным и включает осмотр, перкуссию, пальпацию и аускультацию живота, а также осмотр перианальной области и пальцевое исследование прямой кишки.

При физикальном обследовании могут быть обнаружены различные проявления ДБ, включая лихорадку, дефицит питания, наличие инфильтрата брюшной полости, кишечных свищей, рубцов и грыж передней брюшной стенки. При пальпации определяют величину, консистенцию, подвижность и болезненность разных отделов ободочной кишки.

У женщин необходимо выполнять влагалищное исследование, так как сегмент сигмовидной кишки часто располагается в полости таза и при пальпации передней брюшной стенки получить соответствующую информацию не представляется возможным [1, 10, 17].

2.3. Лабораторные диагностические исследования

Специфической лабораторной диагностики дивертикулярной болезни не существует. Тем не менее, всем пациентам с ДБ с подозрением на осложненное течение заболевания с целью определения степени анемии, признаков системного воспаления и метаболических нарушений необходимо выполнение общего анализа крови и анализа крови биохимического общетерапевтического [19].

- Рекомендуется всем пациентам с подозрением на острые воспалительные осложнения ДБ определение уровня С-реактивного белка в сыворотке крови [19].

Уровень убедительности рекомендации – В (уровень достоверности доказательств – 2)

Комментарий. С-реактивный белок сыворотки крови является весьма чувствительным маркером воспалительного процесса. Его определение незаменимо для верификации острого воспалительного процесса в ситуациях, когда острые воспалительные осложнения, например, острый дивертикулит, не сопровождаются лихорадкой и повышением концентрации лейкоцитов в крови.

2.4. Инструментальные диагностические исследования

Диагноз ДБ, за исключением ее бессимптомной формы, требует всестороннего исследования толстой кишки и брюшной полости, так как ни один метод не позволяет получить полную информацию для решения всех диагностических задач.

- Всем пациентам с ДБ рекомендуется УЗИ органов брюшной полости и кишечника [20-22].

Уровень убедительности рекомендаций – В (уровень достоверности доказательств – 2)

Комментарии. УЗИ в диагностике ДБ имеет первоочередное значение. Это высокоинформативный, быстрый в исполнении метод, дающий возможность детально рассмотреть кишечную стенку, дивертикулы, их содержимое, выраженность и распространенность воспалительных изменений в стенке кишки и окружающих тканях. Метод не предполагает лучевую нагрузку, поэтому легко применим для контроля эффективности проводимого лечения. Однако, УЗИ имеет и ряд недостатков. Так, при острых воспалительных осложнениях, когда необходима компрессия датчика на переднюю брюшную стенку, усиливаются болевые ощущения у пациента, что может ограничивать экспозицию воспаленного сегмента ободочной кишки. Визуализация может быть затруднена при ожирении, метеоризме, нарушении проходимости. УЗИ относится к оператор-зависимым диагностическим технологиям, что требует дополнительного обучения специалистов для овладения соответствующей компетенцией.

- Выполнение КТ органов брюшной полости и малого таза с внутривенным контрастированием рекомендуется пациентам с осложненной формой ДБ для исключения перфоративного дивертикулита, острого и хронического паракишечного инфильтрата, свищей и стенозе ободочной кишки, а также с целями дифференциальной диагностики [20-23].

Уровень убедительности рекомендаций – В (уровень достоверности доказательств – 2)

Комментарий. КТ органов брюшной полости с внутривенным контрастированием позволяет точно определить выраженность и распространенность воспалительного процесса, а при продолжающемся кровотечении – источник кровотечения. Метод быстр в исполнении, не сопровождается дискомфортом для пациента, относится к оператор-независимым методикам. КТ с внутривенным контрастированием при кровотечениях может дать возможность выявить участок экстравазации, указывающий на локализацию источника кровотечения. Вследствие неизбежной лучевой нагрузки, метод не может повторяться часто.

КТ и УЗИ органов брюшной полости являются методами, сопоставимыми по чувствительности, которая в обоих случаях превышает 90% [3-5]. Тем не менее, принимая все позитивные и негативные особенности каждого из них, целесообразно применять оба метода, особенно в ситуации, когда решается вопрос о выборе между консервативным, малоинвазивным или хирургическим подходе.

- Колоноскопия пациентам с ДБ рекомендуется при толстокишечных кровотечениях, а также с целью дифференциальной диагностики [24].

Уровень убедительности рекомендаций – В (уровень достоверности доказательств – 3)

Комментарий. При толстокишечном кровотечении, колоноскопия является первоочередным методом диагностики, а также, при определенных условиях, может быть использована с лечебными целями (коагуляция или клипирование кровоточащего сосуда). Необходимо помнить, что коагуляцию кровоточащего сосуда следует применять в этом случае с осторожностью вследствие вероятности перфорации кишки. Колоноскопию нецелесообразно выполнять при острых воспалительных осложнениях вследствие риска перфорации, поэтому, в такой ситуации, в подавляющем большинстве случаев достаточно

КТ брюшной полости. Существует консенсус, что при острых воспалительных осложнениях колоноскопию лучше выполнять не ранее 1 месяца после стихания острого воспалительного процесса [25, 26].

При хронических воспалительных осложнениях колоноскопия применяется для исключения опухолей толстой кишки и ВЗК.

2.5. Иные диагностические исследования

Исследование двигательной активности толстой кишки при ДБ не имеет практического значения. Возможности МРТ брюшной полости в настоящее время изучены недостаточно.

- Пациентам с ДБ, осложненной сигмо-везикальными свищами, при недостаточной эффективности других методов диагностики, рекомендуется проба с маковыми семенами [27].

Уровень убедительности рекомендаций – **A** (уровень достоверности доказательств – 2)

3. Лечение, включая медикаментозную и немедикаментозную терапии, диетотерапию, обезболивание, медицинские показания и противопоказания к применению методов лечения

3.1. Консервативное лечение

3.1.1. Бессимптомная форма ДБ

В лечении не нуждается.

3.1.2. Неосложненная форма ДБ

Лечение данной формы заболевания не отличается от лечения синдрома раздраженного кишечника, проводится в течение длительного времени, не менее 1-2 месяцев и включает в себя мероприятия, ликвидацию болевого синдрома и спазма ободочной кишки.

Традиционно, при неосложненной форме ДБ, многие специалисты назначают пищевые волокна и пробиотики (противодиарейные препараты биологического происхождения, биологически активные добавки). Однако, достоверных данных об их эффективности в ликвидации абдоминальной боли до сих пор не получено вследствие гетерогенности сравниваемых групп [28, 29].

- Пациентам с неосложненной формой ДБ рекомендуется лечение с применением рифаксимины по 400 мг 2-3 раза в день. Возможно назначение повторных курсов лечения [30].

Уровень убедительности рекомендаций – **A** (уровень достоверности доказательств – 1)

Комментарий. Сочетание рифаксимины с растворимыми пищевыми волокнами существенно улучшает результаты лечения неосложненной формы дивертикулярной болезни [31].

- Пациентам с неосложненной формой ДБ рекомендуется лечение с применением #месалазина** в дозе 3,0 г/сут до достижения клинического эффекта [32, 33].

Уровень убедительности рекомендаций – **B** (уровень достоверности доказательств – 1)

Комментарий. Монотерапия #месалазином** при лечении неосложненной ДБ позволяет несколько уменьшить интенсивность болевого синдрома, но не предотвращает развития острого дивертикулита у данной категории больных [33]. Также возможна

комбинация рифаксима в дозе 400 мг два раза в сутки и #месалазина** 800 мг 2 раза в сутки 7 дней в месяц в течение 12 месяцев для увеличения эффективности лечения [34].

3.1.3. Острые воспалительные осложнения

Консервативное лечение эффективно у большинства пациентов с острыми воспалительными осложнениями, а именно с острым дивертикулитом, острым паракишечным инфильтратом и периколическими абсцессами малого размера (≤ 3 см) [35, 36]. Консервативное лечение при этом включает бесшлаковую диету, спазмолитики, слабительные и антибиотики. Консервативное лечение эффективно у всех пациентов с острым дивертикулитом и острым паракишечным инфильтратом. При периколических абсцессах, консервативное лечение более продолжительное и может быть неэффективным в 19-21%. В этих случаях целесообразно выполнено пункции и дренирования абсцесса или хирургическое вмешательство [37]. Неэффективность консервативного лечения острого дивертикулита и острого паракишечного инфильтрата имеет место в случаях, когда не были диагностированы перфоративный дивертикулит (чаще – периколические свищи малого размера).

- Пациентам с острыми воспалительными осложнениями, а именно с острым дивертикулитом, острым паракишечным инфильтратом, периколической флегмоне и периколическим абсцессом малого размера (≤ 3 см) рекомендуется консервативное лечение с назначением антибиотиков [35-37].

Уровень убедительности рекомендаций – **C** (уровень достоверности доказательств – 3).

Комментарий. При остром дивертикулите целесообразно назначать антибиотики per os, при периколической флегмоне и периколическом абсцессе малого размера – внутривенно, при остром паракишечном инфильтрате – возможны оба варианта в зависимости от выраженности и распространенности воспалительного процесса.

- При остром дивертикулите также рекомендуется вариант консервативного лечения без включения в схему лечения антибиотиков [38]

Уровень убедительности рекомендаций – **A** (уровень достоверности доказательств – 2).

Комментарий. Несмотря на достаточную доказательную базу, большинство зарубежных клинических рекомендаций по-прежнему рекомендуют применять антибиотики при лечении острого дивертикулита. Это объясняется тем, что в момент установления диагноза, воспалительный процесс может продолжать развиваться, поэтому более безопасным вариантом лечения является антибиотикотерапия. Кроме того, в большинстве исследований имеет место гетерогенность сравниваемых групп [39]. Поэтому, вариант консервативного лечения острого дивертикулита без применения антибиотиков следует применять с осторожностью.

3.1.4. Хронические воспалительные осложнения

В лечении хронических воспалительных осложнений консервативный подход играет ведущую роль. При рецидивирующем течении хронического дивертикулита или хронического паракишечного инфильтрата, в стадию обострения воспалительного процесса, лечение проводят так же, как и при острых осложнениях [10, 40].

При непрерывном течении хронического дивертикулита, а также рецидивирующем течении хронического дивертикулита и хронического паракишечного инфильтрата, в периоды между обострениями, лечение проводят как при неосложненной форме ДБ [10, 30, 31]. Достаточной доказательной базы по консервативному лечению хронического дивертикулита и хронического паракишечного инфильтрата не существует.

При свищах ободочной кишки, как осложнении дивертикулярной болезни, добиться спонтанного закрытия свищей невозможно. Консервативное лечение при этом направлено на максимальную ликвидацию выраженности воспалительного процесса [41].

При стенозе ободочной кишки консервативные мероприятия позволяют уменьшить выраженность нарушений кишечной проходимости, а добиться полного клинического эффекта невозможно [10].

3.1.5. Толстокишечные кровотечения

Консервативное лечение является основным методом при ДБ, осложненной толстокишечным кровотечением. У пациентов данной группы проводят гемостатическую терапию, как и при других вариантах желудочно-кишечного кровотечения, а также отменяют прием антитромботических средств, антикоагулянтных и нестероидных противовоспалительных препаратов.

- Рекомендуется придерживаться консервативной тактики, если при колоноскопии факт остановки кровотечения подтвержден [24].

Уровень убедительности рекомендаций – В (уровень достоверности доказательств – 3).

Комментарий. Несмотря на то, что большинство пациентов с ДБ поступают с уже остановившимся кровотечением, необходим динамический контроль, так как возможен рецидив кровотечения.

3.2. Хирургическое лечение

3.2.1. Острые осложнения

- При ДБ, осложненной абсцессом, размером более 3 см, рекомендуется начинать лечение с использованием малоинвазивных методов [37, 42].

Уровень убедительности рекомендаций – В (уровень достоверности доказательств – 3)

Комментарий. При размере абсцесса более 3 см или отсутствии эффекта от проводимого консервативного лечения и увеличении размеров абсцесса изначально меньшего диаметра, показана эвакуация содержимого гнойника одним из возможных методов (пункция, пункция и дренирование абсцесса, в том числе и под контролем УЗИ или КТ, внебрюшинное вскрытие и дренирование абсцесса) и дальнейшее проведение консервативного лечения вплоть до максимально возможной ликвидации воспалительного процесса. Такая тактика позволяет избежать хирургического вмешательства у 30-40% пациентов. При отсутствии выраженного лечебного эффекта от малоинвазивного лечения показано хирургическое вмешательство. При остром абсцессе имеет место разрушение стенок одного из дивертикулов, поэтому переход воспаления в хроническую форму, а также вероятность формирования свищей толстой кишки весьма высока. У большинства пациентов в последующем возникает необходимость в плановом хирургическом лечении [37, 42].

- При ДБ, осложненной перитонитом, а также при неэффективности консервативного и малоинвазивного лечения абсцесса, рекомендуется хирургическое лечение в объеме резекции толстой кишки с участком перфорации [42, 43].

Уровень убедительности рекомендаций – В (уровень достоверности доказательств – 3)

Комментарий. Целью хирургического вмешательства является удаление сегмента толстой кишки с разрушенным дивертикулом, так как борьба с абдоминальным сепсисом наиболее эффективна в условиях ликвидации источника инфекции. Операцией выбора при перфоративном дивертикулите является операция Гартмана или Микулича [43]. Если имеет место перфорация сегмента ободочной кишки с длинной брыжейкой, то возможно

выполнение операции экстериоризации – выведение перфорированного сегмента на переднюю брюшную стенку в виде двухствольной колостомы.

Лапароскопические и открытые вмешательства одинаково эффективны при хирургическом лечении перфоративного дивертикулита [44].

При хирургическом лечении перфоративного дивертикулита не следует пытаться решить при экстренной операции задачи, стоящие перед плановыми вмешательствами. Не следует пытаться иссекать и удалять все воспаленные участки, дополнительно мобилизовать левый изгиб. Необходимо минимизировать возможность вскрытия соседних клетчаточных пространств (забрюшинное, пресакральное и т.д.), тем самым открывая новые пути для распространения гнойно-воспалительного процесса. Кроме того, нет необходимости удалять дистальную часть сигмовидной кишки при экстренной операции, если в этом сегменте нет участка с перфорацией. Нужно строго придерживаться принципов лечения абдоминального сепсиса, тем более осложненного септическим шоком, по возможности сокращая травматичность и продолжительность вмешательства.

В специальной литературе ведется дискуссия о возможности формирования колоректального анастомоза при острых гнойно-воспалительных осложнениях дивертикулярной болезни. Авторы, отстаивающие такую возможность, уточняют, что это допустимо только в тщательно отобранных клинических случаях, при локализованном абсцессе, начальных стадиях перитонита у больных без выраженных сопутствующих заболеваний [45, 46]. Операцию при этом целесообразно дополнять превентивной двухствольной илео- или колостомой. Тем не менее, следует помнить, что основной задачей в такой ситуации является лечение абдоминального сепсиса, а не облегчение последующих этапов хирургического лечения.

- Операция санации и дренирования брюшной полости при перфорации дивертикула с развитием перитонита не рекомендуется к применению [47].

Уровень убедительности рекомендаций – В (уровень достоверности доказательств – 2)

Комментарий. Операция санации и дренирования брюшной полости при перфоративном дивертикулите сопровождается трехкратным увеличением риска продолжающегося перитонита, формирования внутрибрюшных абсцессов и необходимостью повторных хирургических вмешательств по сравнению с операциями резекции ободочной кишки [47].

- При продолжающемся толстокишечном кровотечении рекомендуется остановка кровотечения эндоскопическим методом [24].

Уровень убедительности рекомендаций – В (уровень достоверности доказательств – 3)

Комментарий. При эндоскопической верификации источника кровотечения необходимо выполнить остановку кровотечения одним из доступных эндоскопических методов.

- При неэффективности эндоскопической остановки кровотечения при наличии технической возможности рекомендуется выполнить селективную ангиографию с эндоваскулярной эмболизацией сосудов [24].

Уровень убедительности рекомендаций – В (уровень достоверности доказательств – 3)

Комментарий. Эффективность ангиографии с эмболизацией составляет 76-100% с риском рецидива кровотечения менее 20% [24]. Применение метода ограничивается небольшим опытом его использования.

- При неэффективности эндоскопической и эндоваскулярной остановки кровотечения при наличии технической возможности рекомендуется выполнить хирургическое вмешательство в объеме резекции ободочной кишки или колэктомии [24].

Уровень убедительности рекомендаций – А (уровень достоверности доказательств – 1)
Комментарий. Хирургическое вмешательство при остром толстокишечном кровотечении показано в следующих ситуациях [21]:

1. Рецидивирующее или продолжающееся кровотечение при неэффективности других методов остановки кровотечения.
2. Необходимость большого объема гемотрансфузии (не менее 4 доз в течение 24 часов).
3. Нестабильная гемодинамика, некорректируемая при проведении интенсивной терапии.

Среди пациентов, требующих неотложного хирургического вмешательства, летальность составляет 10-20%. Методом выбора хирургического лечения при остром толстокишечном кровотечении является сегментарная резекция при условии точной дооперационной топической диагностики источника кровотечения [24]. Вероятность рецидива толстокишечного кровотечения в течение 1 года после такого вмешательства составляет 14%. При отсутствии точной верификации источника кровотечения, вероятность рецидива кровотечения после сегментарной резекции увеличивается до 42%.

Субтотальная дистальная резекция ободочной кишки показана при отсутствии точной верификации источника кровотечения. В такой ситуации частота осложнений увеличивается до 37%, а летальность – до 33%. Вероятность рецидива толстокишечного кровотечения в течение 1 года после такого вмешательства составляет 0% [24].

3.2.2. Хронические осложнения

Показания к плановому хирургическому лечению при дивертикулярной болезни относительные, их устанавливают индивидуально на основании выраженности перенесенных воспалительных осложнений, оценки эффективности проводимых консервативных мероприятий и прогноза дальнейшего течения заболевания [10, 40]. Основным предиктором неэффективности консервативного лечения является наличие признаков разрушения одного из дивертикулов, что должно быть подтверждено хотя бы одним из методов исследований: УЗИ, КТ, МРТ, ультразвуковая колоноскопия. При наличии признаков разрушения одного из дивертикулов, как во время, так и после первой атаки острого воспаления, вне зависимости от результатов проведенного лечения, целесообразно рекомендовать плановое хирургическое лечение [10].

Кроме того, показанием к плановой операции служит невозможность исключения опухолевого процесса в толстой кишке.

Остальные факторы должны рассматриваться в качестве дополнительных: возраст до 50 лет, число рецидивных атак, длительный системный прием нестероидных противовоспалительных препаратов, иммуносупрессивная терапия, биологическая терапия, коллагеновые и сосудистые заболевания, выраженность сопутствующих заболеваний [48, 49].

Наличие свища ободочной кишки как осложнения дивертикулярной болезни является показанием к плановому хирургическому лечению. Свищи ободочной кишки при дивертикулярной болезни не имеют тенденции к спонтанному закрытию, так как внутреннее отверстие свища представляет собой устье дивертикула с сохраненной слизистой [41]. Консервативные мероприятия при свищах следует рассматривать как подготовку к хирургическому вмешательству. Они позволяют достичь лишь кратковременного снижения интенсивности и распространенности воспаления вокруг свищевого хода и проводятся с целью создания оптимальных условий для выполнения хирургического вмешательства, а не в качестве самостоятельного метода лечения [27, 41].

При стенозе консервативные мероприятия также малоэффективны вследствие выраженности рубцово-воспалительных изменений в стенке кишки и должны быть направлены на ликвидацию явлений нарушений кишечной проходимости с целью создания оптимальных условий для выполнения хирургического вмешательства и формирования первичного анастомоза. Противовоспалительные мероприятия в качестве предоперационной подготовки при этом нецелесообразны. Основным методом лечения стеноза – хирургический [10].

Правильный выбор объема резекции толстой кишки при дивертикулярной болезни – ведущий фактор достижения хороших результатов лечения. При плановом хирургическом лечении хронических осложнений дивертикулярной болезни необходимо придерживаться следующих принципов [50, 51]:

1. Не следует стремиться к удалению всех отделов толстой кишки, имеющих дивертикулы.
2. В границы резекции обязательно должны быть включены отделы с признаками воспаления.
3. При определении границ резекции необходимо удалить сегменты с утолщенной и деформированной кишечной стенкой. Ведущим и наиболее точным методом диагностики степени изменения кишечной стенки при этом является интраоперационное УЗИ [10].
4. Формирование анастомоза желательно между отделами с неутолщенной эластичной стенкой, не содержащей дивертикулы в непосредственной близости к линии кишечного шва.
5. При невозможности выполнить условия 3 и 4 формирование первичного анастомоза целесообразно сочетать с наложением превентивной проксимальной кишечной стомы.

При выполнении перечисленных условий риск осложнений со стороны анастомоза и риск рецидива дивертикулярной болезни – минимальный [50, 51].

При хирургическом лечении хронических осложнений дивертикулярной болезни следует стремиться к выполнению операций с применением лапароскопических технологий [48].

Далеко не всегда до операции удается полностью исключить рак толстой кишки, осложненный перифокальным воспалением и абсцедированием. Крайне важно хирургу после выполнения резекции до ушивания передней брюшной стенки вскрыть удаленный препарат, чтобы убедиться в отсутствии опухоли.

При выполнении реконструктивно-восстановительных вмешательств у лиц, перенесших операции с формированием кишечной стомы, необходимо учитывать особенности дивертикулярной болезни. При этом, как правило, формированию толстокишечного анастомоза должна предшествовать резекция отключенных и/или функционирующих отделов по вышеперечисленным принципам. В противном случае риск развития несостоятельности толстокишечных анастомозов многократно увеличивается [52].

- Плановое хирургическое лечение рекомендуется при хроническом дивертикулите и хроническом паракишечном инфильтрате в случае неэффективности консервативных мероприятий, а также пациентов с высоким риском повторного развития осложнений и при приемлемом риске периоперационных осложнений [40, 49].

Уровень убедительности рекомендаций – А (уровень достоверности доказательств – 2)

Комментарий. При плановом хирургическом лечении хронических осложнений ДБ предпочтительным является лапароскопический доступ, обеспечивающий лучшие результаты и более высокое качество жизни по сравнению с открытым методом [49].

- Пациентам с высоким риском рецидива жизненно опасного толстокишечного кровотечения рекомендуется плановое хирургическое лечение [53].

Уровень убедительности рекомендаций – С (уровень достоверности доказательств – 4)

Комментарий. В настоящее время не разработаны четкие принципы определения показаний к плановому хирургическому лечению данной категории больных по причине малочисленности и гетерогенности исследуемых групп, а также вследствие эффективности применения эндоскопического метода.

4. Медицинская реабилитация, медицинские показания и противопоказания к применению методов реабилитации

При дивертикулярной болезни в реабилитации нуждаются пациенты с постоянными и временными кишечными стомами. При кишечных стомах целесообразно наблюдение и проведение комплекса консервативных мероприятий в специализированных отделениях и кабинетах по уходу за стомированными пациентами. Также необходима регулярная санация отключенных отделов толстой кишки с целью профилактики и лечения явлений колита отключенной кишки.

Хирургическая реабилитация больных с кишечными стомами заключается в выполнении ликвидации кишечных стом или выполнении реконструктивно-пластических вмешательств у пациентов с осложнениями постоянных кишечных стом.

5. Профилактика и диспансерное наблюдение, медицинские показания и противопоказания к применению методов профилактики

5.1. Профилактика

Профилактика как бессимптомной формы дивертикулярной болезни, так и перехода ее в неосложненную или осложненную формы однотипная. Она включает преимущественное содержание в рационе растительной клетчатки в количестве не менее 25 г в сутки, контроль частоты стула и консистенции кала, профилактику ожирения. Такой режим питания достоверно снижает риск развития осложнений дивертикулярной болезни [28, 54].

Курение увеличивает риск развития перфоративного дивертикулита [55].

Преобладание в рационе содержания красного мяса и жиров незначительно увеличивает риск осложнений дивертикулярной болезни [56].

Роль приема алкоголя, кофеина, орехов не доказана [57, 58].

Достоверно чаще осложнения дивертикулярной болезни развиваются в группах пациентов с индексом массы тела ≥ 30 кг/м², низкой физической активностью, при уровне систематического ежедневного приема пищи с содержанием растительной клетчатки в дозе ≤ 15 г/сут, а также при генетически-детерминированных заболеваниях соединительной ткани (синдром Марфана, синдром Элерса-Данлоса, поликистоз почек) [59, 60].

5.2. Диспансерное наблюдение

Наибольший риск развития осложнений дивертикулярной болезни отмечается в группах пациентов, с нарушениями обычного течения воспалительных реакций. Это наблюдается при приеме нестероидных противовоспалительных средств, глюкокортикоидов и опиоидов, проведении биологической терапии [21]. Дополнительное внимание необходимо уделять пациентам с гигантскими дивертикулами ободочной кишки [2]. Риск развития кровотечений высок при приеме антиагрегантов, нестероидных противовоспалительных средств, антитромботических средств [24].

Скрининг необходим в группе пациентов, перенесших эпизод острых воспалительных осложнений, особенно в группах с высокой вероятностью развития повторных и более выраженных осложнений.

- У пациентов, перенесших эпизод острого дивертикулита и острого паракишечного инфильтрата с целью уменьшения риска рецидивов воспалительного процесса рекомендовано назначение противорецидивной циклической терапии #рифаксимином 400 мг в 2 раза день на 12 месяцев [61].

Уровень убедительности рекомендаций – С (уровень достоверности доказательств – 2)

6. Организация оказания медицинской помощи

Неосложненная форма дивертикулярной болезни является показанием к амбулаторному лечению под контролем гастроэнтеролога или колопроктолога.

Острые воспалительные осложнения ДБ или хронические осложнения ДБ в стадии обострения требуют госпитализации в хирургический или колопроктологический стационар.

Острый дивертикулит и острый паракишечный инфильтрат, а также хронические осложнения ДБ в стадии обострения в отобранных случаях можно лечить в амбулаторных условиях под контролем врача-гастроэнтеролога, врача-колопроктолога или врача-хирурга.

Пациенты с хроническими осложнениями дивертикулярной болезни нуждаются в госпитализации в колопроктологический стационар. Возможна госпитализация данной категории пациентов в хирургический стационар, если лечение осуществляется хирургами, имеющими специальную подготовку и опыт в колопроктологии.

7. Дополнительная информация (в том числе факторы, влияющие на исход заболевания или состояния)

Нет.

Критерии оценки качества медицинской помощи

N	Критерии качества	Уровень достоверности доказательств	Уровень убедительности рекомендаций
1.	Выполнено определение С-реактивного белка в сыворотке крови.		
2.	Выполнено УЗИ брюшной полости и толстой кишки и/или КТ брюшной полости и толстой кишки при острых осложнениях дивертикулярной болезни.	1	A
3.	Выполнена колоноскопия при толстокишечном кровотечении, как осложнении дивертикулярной болезни	1	A
4.	Проведена консервативная терапия при остром дивертикулите, остром паракишечном инфильтрате, периколической флегмоне, периколическом абсцессе 3 см и менее	1	A
5.	Выполнена резекция ободочной кишки при дивертикулярной болезни, осложненной перфоративным дивертикулитом и перитонитом	1	A

Список литературы

1. Шельгин Ю.А., Благодарный Л.А. Справочник по колопроктологии. М.: Издательство "Литтерра", 2012, 608 с.
2. Nigri G, Petrucciani N, Giannini G, et al. Giant colonic diverticulum: clinical presentation, diagnosis and treatment: systematic review of 166 cases. *World J Gastroenterol.* 2015; 21(1): 360-368. doi: 10.3748/wjg.v21.i1.360
3. Painter N.S., Burkitt D.P. Diverticular disease of the colon, a 20th century problem. *Clin Gastroenterol.* 1975 Jan; 4(1): 3 – 21.
4. Collins D, Winter DC. Modern concepts in diverticular disease. *J Clin Gastroenterol.* 2015; 49(5): 358-369. doi: 10.1097/MCG.0000000000000308
5. Imaeda H, Hibi T. The Burden of Diverticular Disease and Its Complications: West versus East. *Inflamm Intest Dis.* 2018; 3(2): 61-68. doi: 10.1159/000492178
6. Wess L, Eastwood MA, Wess TJ, Busuttill A, Miller A. Cross linking of collagen is increased in colonic diverticulosis. *Gut.* 1995; 37(1): 91-94. doi: 10.1136/gut.37.1.91
7. Brian West A. The pathology of diverticulosis: classical concepts and mucosal changes in diverticula. *J Clin Gastroenterol.* 2006; 40 Suppl 3: S126-S131. doi: 10.1097/01.mcg.0000225508.90417.07
8. Tursi A, Papa A, Danese S. Review article: the pathophysiology and medical management of diverticulosis and diverticular disease of the colon. *Aliment Pharmacol Ther.* 2015; 42(6): 664-684. doi: 10.1111/apt.13322
9. Tursi A, Elisei W. Role of Inflammation in the Pathogenesis of Diverticular Disease. *Mediators Inflamm.* 2019; 2019: 8328490. Published 2019 Mar 14. doi: 10.1155/2019/8328490
10. Москалев А.И. Клинико-морфофункциональные параллели при хронических осложнениях дивертикулярной болезни. Автореферат канд. мед. наук – М., 2007. – 29 с.
11. Meyers MA, Alonozo DR, Gray GF, et al. Pathogenesis of bleeding colonic diverticulosis. *Gastroenterology.* 1976; 71: 577-583.
12. Tănase I, Păun S, Stoica B, Negoii I, Gaspar B, Beuran M. Epidemiology of diverticular disease -- systematic review of the literature. *Chirurgia (Bucur).* 2015; 110(1): 9-14.
13. Шельгин Ю.А., Ачкасов С.И., Москалев А.И. Классификация дивертикулярной болезни. *Колопроктология*, N 4 (50) 2014, с. 5-13.
14. Hinchey E.J., Schaal P.G.H., Richards G.K. Treatment of perforated diverticular disease of the colon. *AdvSurg* 1978; 12: 85-109.
15. Hansen O., Stock W. Prophylaktische operation bei der divertikelkrankheit des kolons – stufenkonzeptdurchaktstadieteilung. *Langenbecks Arch Chir (Suppl II)* 1999: 1257 – 60.
16. Schreyer AG, Layer G; German Society of Digestive and Metabolic Diseases (DGVS) as well as the German Society of General and Visceral Surgery (DGAV) in collaboration with the German Radiology Society (DRG). S2k Guidelines for Diverticular Disease and Diverticulitis: Diagnosis, Classification, and Therapy for the Radiologist. *Rofo.* 2015; 187(8): 676-684. doi: 10.1055/s-0034-1399526
17. Болихов К.В. Острые воспалительные осложнения дивертикулярной болезни ободочной кишки (клиника, диагностика, лечение). Автореферат канд. мед. наук – М., 2006. – 30 с.
18. Strate LL, Morris AM. Epidemiology, Pathophysiology, and Treatment of Diverticulitis. *Gastroenterology.* 2019; 156(5): 1282-1298. e1. doi: 10.1053/j.gastro.2018.12.033
19. Bolkenstein HE, van de Wall BJM, Consten ECJ, Broeders IAMJ, Draaisma WA. Risk factors for complicated diverticulitis: systematic review and meta-analysis. *Int J Colorectal Dis.* 2017; 32(10): 1375-1383. doi: 10.1007/s00384-017-2872-y
20. van Dijk ST, Bos K, de Boer MGJ, et al. A systematic review and meta-analysis of outpatient treatment for acute diverticulitis. *Int J Colorectal Dis.* 2018; 33(5): 505-512. doi: 10.1007/s00384-018-3015-9

21. Tan JP, Barazanchi AW, Singh PP, Hill AG, McCormick Predictors of acute diverticulitis severity: A systematic review. *AD. Int J Surg.* 2016 Feb; 26: 43-52. doi: 10.1016/j.ijso.2016.01.005. Epub 2016 Jan 9.
22. You H, Sweeny A, Cooper ML, Von Papen M, Innes J. The management of diverticulitis: a review of the guidelines. *Med J Aust.* 2019; 211(9): 421-427. doi: 10.5694/mja2.5027
23. Thorisson A, Smedh K, Torkzad MR, Pahlman L, Chabok A. CT imaging for prediction of complications and recurrence in acute uncomplicated diverticulitis. *Int J Colorectal Dis.* 2016 Feb; 31(2): 451 – 7. doi: 10.1007/s00384-015-2423-3. Epub 2015 Oct 21.
24. Cirocchi R, Grassi V, Cavaliere D, Renzi C, Tabola R, Poli G, Avenia S, Farinella E, Arezzo A, Vettoretto N, D'Andrea V, Binda GA, Fingerhut A. New Trends in Acute Management of Colonic Diverticular Bleeding: A Systematic Review. *Medicine (Baltimore).* 2015 Nov; 94(44): e1710. doi: 10.1097/MD.0000000000001710.
25. Lahat A., Yanai H., Menachem Y. et al. The feasibility and risk of early colonoscopy in acute diverticulitis: a prospective controlled study. *Endoscopy.* 2007 Jun; 39(6): 521-524.
26. Chen C.Y., Wu C.C., Jao S.W., Pai L., Hsiao C.W. Colonic diverticular bleeding with comorbid diseases may need elective colectomy. *J Gastrointest Surg.* 2009; 13(3): 516-520.
27. Melchior S, Cudovic D, Jones J, Thomas C, Gillitzer R, Thüroff J. *J Urol.* 2009 Sep; 182(3): 978 – 82. doi: 10.1016/j.juro.2009.05.022. Epub 2009 Jul 18. Diagnosis and surgical management of colovesical fistulas due to sigmoid diverticulitis.
28. Carabotti M, Annibale B, Severi C, Lahner E. Role of Fiber in Symptomatic Uncomplicated Diverticular Disease: A Systematic Review. *Nutrients.* 2017; 9(2): 161. Published 2017 Feb 20. doi: 10.3390/nu9020161
29. Lahner E, Bellisario C, Hassan C, Zullo A, Esposito G, Annibale B. Probiotics in the Treatment of Diverticular Disease. A Systematic Review. *J Gastrointest Liver Dis.* 2016; 25(1): 79-86.
doi: 10.15403/jgld.2014.1121.251.srw
30. Bianchi M., Festa V., Moretti A. et al. Meta-analysis: longterm therapy with rifaximin in the management of uncomplicated diverticular disease. *Aliment Pharmacol Ther* 2011; 33: 902-910.
31. Pietrzak AM, Dziki A, Banasiewicz T, Reguła J. Cyclic rifaximin therapy effectively prevents the recurrence of symptoms after exacerbation of symptomatic uncomplicated diverticular disease: a retrospective study. *Prz Gastroenterol.* 2019; 14(1): 69-78. doi: 10.5114/pg.2019.83428
32. Kruis W, Meier E, Schumacher M, et al. Randomised clinical trial: mesalazine (Salofalk granules) for uncomplicated diverticular disease of the colon--a placebo-controlled study. *Aliment Pharmacol Ther.* 2013; 37(7): 680-690. doi: 10.1111/apt.12248
33. Picchio M, Elisei W, Tursi A. Mesalazine to treat symptomatic uncomplicated diverticular disease and to prevent acute diverticulitis occurrence. A systematic review with meta-analysis of randomized, placebo-controlled trials. *J Gastrointest Liver Dis.* 2018; 27(3): 291-297. doi: 10.15403/jgld.2014.1121.273.pic
34. Tursi A, Brandimarte G, Daffinà R. Long-term treatment with mesalazine and rifaximin versus rifaximin alone for patients with recurrent attacks of acute diverticulitis of colon. *Dig Liver Dis.* 2002 Jul; 34(7): 510 – 5. doi: 10.1016/s1590-8658 (02) 80110-4. PMID: 12236485.
35. Rezapour M, Stollman N. Antibiotics in Uncomplicated Acute Diverticulitis: To Give or Not to Give?. *Inflamm Intest Dis.* 2018; 3(2): 75-79. doi: 10.1159/000489631
36. You H, Sweeny A, Cooper ML, Von Papen M, Innes J. The management of diverticulitis: a review of the guidelines. *Med J Aust.* 2019; 211(9): 421-427. doi: 10.5694/mja2.50276
37. Gregersen R, Mortensen LQ, Burcharth J, Pommergaard HC, Rosenberg J. Treatment of patients with acute colonic diverticulitis complicated by abscess formation: A systematic review. *Int J Surg.* 2016 Nov; 35: 201-208. doi: 10.1016/j.ijso.2016.10.006. Epub 2016 Oct 11.
38. Daniels L, Ünlü Ç, de Korte N, et al. Randomized clinical trial of observational versus

antibiotic treatment for a first episode of CT-proven uncomplicated acute diverticulitis. *Br J Surg.* 2017; 104(1): 52-61. doi: 10.1002/bjs.10309

39. Desai M, Fathallah J, Nutalapati V, Saligram S. Antibiotics versus no antibiotics for acute uncomplicated diverticulitis: a systematic review and meta-analysis. *Dis Colon Rectum.* 2019; 62(8): 1005-1012. doi: 10.1097/DCR.0000000000001324

40. Andeweg CS, Berg R, Staal JB, ten Broek RP, van Goor H. Patient-reported outcomes after conservative or surgical management of recurrent and chronic complaints of diverticulitis: systematic review and meta-analysis. *Clin Gastroenterol Hepatol.* 2016 Feb; 14(2): 183 – 90. doi: 10.1016/j.cgh.2015.08.020. Epub 2015 Aug 21

41. Ю.А. Шельгин, С.И. Ачкасов, А.И. Москалев, М.С. Лихтер, И.В. Зароднюк, С.Н. Скридловский, Ю.Л. Трубачева. Толстокишечно-мочепузырные свищи как осложнение дивертикулярной болезни. *Урология*, 2013, N 1, с. 17-23

42. Galetin T, Galetin A, Vestweber KH, Rink AD. Systematic review and comparison of national and international guidelines on diverticular disease. *Int J Colorectal Dis.* 2018 Mar; 33(3): 261-272. doi: 10.1007/s00384-017-2960-z. Epub 2018 Jan 18.

43. Cirocchi R, Afshar S, Di Saverio S, et al. A historical review of surgery for peritonitis secondary to acute colonic diverticulitis: from Lockhart-Mummery to evidence-based medicine. *World J Emerg Surg.* 2017; 12: 14. Published 2017 Mar 9. doi: 10.1186/s13017-017-0120-y

44. Wu KL, Lee KC, Liu CC, Chen HH, Lu CC. Laparoscopic versus open surgery for diverticulitis: a systematic review and meta-analysis. *Dig Surg.* 2017; 34(3): 203-215. doi: 10.1159/000450683

45. Bridoux V, Regimbeau JM, Ouaisi M, et al. Hartmann's procedure or primary anastomosis for generalized peritonitis due to perforated diverticulitis: a prospective multicenter randomized trial (DIVERTI). *J Am Coll Surg.* 2017; 225(6): 798-805. doi: 10.1016/j.jamcollsurg.2017.09.004

46. National Guideline Centre (UK). Evidence review for primary versus secondary anastomosis (timing of anastomosis) in complicated acute diverticulitis: Diverticular disease: diagnosis and management. London: National Institute for Health and Care Excellence (UK); 2019.

47. Penna M, Markar SR, Mackenzie H, Hompes R, Cunningham C. Laparoscopic lavage versus primary resection for acute perforated diverticulitis: review and meta-analysis. *Ann Surg.* 2018; 267(2): 252-258. doi: 10.1097/SLA.0000000000002236

48. Klarenbeek B.R., Samuels M., van der Wal M.A. et al. Indications for elective sigmoid resection in diverticular disease. *Ann Surg* 2010; 251(4): 670-674.

49. Bolkenstein HE, Consten ECJ, van der Palen J, et al. Long-term outcome of surgery versus conservative management for recurrent and ongoing complaints after an episode of diverticulitis: 5-year follow-up results of a multicenter randomized controlled trial (DIRECT-Trial). *Ann Surg.* 2019; 269(4): 612-620. doi: 10.1097/SLA.0000000000003033

50. Саламов К.Н., Воробьев Г.И., Ачкасов С.И., Москалев А.И., Болихов К.В. Определение границ резекции ободочной кишки при дивертикулезе. *Хирургия* 2001, N 1, С. 80-86.

51. Thaler K., Baig M.K., Berho M., et al. Determinants of recurrence after sigmoid resection for uncomplicated diverticulitis. *Dis Colon Rectum* 2003; 46: 385-388.

52. Ачкасов С.И. Хирургическая тактика при восстановительном лечении осложненного дивертикулеза ободочной кишки. Автореферат канд. мед. наук – М., 1992. – 24 с.

53. Chen CY, Wu CC, Jao SW, Pai L, Hsiao CW. Colonic diverticular bleeding with comorbid diseases may need elective colectomy. *J Gastrointest Surg.* 2009; 13(3): 516-520. doi: 10.1007/s11605-008-0731-4

54. Aune D, Sen A, Leitzmann MF, Norat T, Tonstad S, Vatten LJ. Body mass index and physical activity and the risk of diverticular disease: a systematic review and meta-analysis of prospective studies. *Eur J Nutr.* 2017; 56(8): 2423-2438. doi: 10.1007/s00394-017-1443-x

55. Aune D, Sen A, Leitzmann MF, Tonstad S, Norat T, Vatten LJ. Tobacco smoking and the risk of diverticular disease – a systematic review and meta-analysis of prospective studies. *Colorectal Dis.* 2017; 19(7): 621-633. doi: 10.1111/codi.13748

56. Spiller RC. Changing views on diverticular disease: impact of aging, obesity, diet, and microbiota. *Neurogastroenterol Motil.* 2015; 27(3): 305-312. doi: 10.1111/nmo.12526

57. Strate LL, Liu YL, Syngal S, Aldoori WH, Giovannucci EL. Nut, corn, and popcorn consumption and the incidence of diverticular disease. *JAMA.* 2008; 300(8): 907-914. doi: 10.1001/jama.300.8.907

58. Böhm SK. Risk Factors for Diverticulosis, Diverticulitis, Diverticular Perforation, and Bleeding: A Plea for More Subtle History Taking. *Viszeralmedizin.* 2015; 31(2): 84-94. doi: 10.1159/000381867

59. Aune D, Sen A, Leitzmann MF, Norat T, Tonstad S, Vatten LJ. Body mass index and physical activity and the risk of diverticular disease: a systematic review and meta-analysis of prospective studies. *Eur J Nutr.* 2017; 56(8): 2423-2438. doi: 10.1007/s00394-017-1443-x

60. Reichert MC, Lammert F. The genetic epidemiology of diverticulosis and diverticular disease: Emerging evidence. *United European Gastroenterol J.* 2015; 3(5): 409-418. doi: 10.1177/2050640615576676

61. Lanas A, Ponce J, Bignamini A, Mearin F. One year intermittent rifaximin plus fibre supplementation vs. fibre supplementation alone to prevent diverticulitis recurrence: a proof-of-concept study. *Dig Liver Dis.* 2013 Feb; 45(2): 104 – 9. doi: 10.1016/j.dld.2012.09.006. Epub 2012 Oct 23. Erratum in: *Dig Liver Dis.* 2014 Jan; 46(1): 91. PMID: 23092785.

Приложение А1

Состав рабочей группы по разработке и пересмотру клинических рекомендаций

N	Ф.И.О.	Ученая степень	Ученое звание	Профессиональная ассоциация
1.	Ардатская Мария Дмитриевна	Д.м.н.	Профессор	Российская гастроэнтерологическая ассоциация
2.	Ачкасов Сергей Иванович	Д.м.н.	Профессор	Ассоциация колопроктологов России
3.	Веселов Алексей Викторович	К.м.н.	-	Ассоциация колопроктологов России
4.	Веселов Виктор Владимирович	Д.м.н.	Профессор	Ассоциация колопроктологов России
5.	Зароднюк Ирина Владимировна	Д.м.н.	-	Ассоциация колопроктологов России
6.	Ивашкин Владимир Трофимович	Д.м.н.	Профессор, академик РАН	Российская гастроэнтерологическая ассоциация
7.	Карпухин Олег Юрьевич	Д.м.н.	Профессор	Ассоциация колопроктологов России

8.	Кашников Владимир Николаевич	Д.м.н.	-	Ассоциация колопроктологов России
9.	Коротких Николай Николаевич	Д.м.н.		Ассоциация колопроктологов России
10.	Костенко Николай Владимирович	Д.м.н.	Доцент	Ассоциация колопроктологов России
11.	Куловская Дарья Павловна	-	-	Ассоциация колопроктологов России
12.	Лоранская Ирина Дмитриевна	Д.м.н.	Профессор	Российская гастроэнтерологическая ассоциация
13.	Москалев Алексей Игоревич	К.м.н.	-	Ассоциация колопроктологов России
14.	Сажин Александр Вячеславович	Д.м.н.	Профессор, член-корр. РАН	Российское общество хирургов
15.	Тимербулатов Виль Мамилович	Д.м.н.	Профессор	Ассоциация колопроктологов России
16.	Трубачева Юлия Леонидовна	К.м.н.	-	Ассоциация колопроктологов России
17.	Фролов Сергей Алексеевич	Д.м.н.	Доцент	Ассоциация колопроктологов России
18.	Шаповальянц Сергей Георгиевич	Д.м.н.	Профессор	Российское общество хирургов
19.	Шельгин Юрий Анатольевич	Д.м.н.	Профессор	Ассоциация колопроктологов России
20.	Шифрин Олег Самуилович	Д.м.н.	Профессор	Российская гастроэнтерологическая ассоциация
21.	Ярцев Петр Андреевич	Д.м.н.	Профессор	Российское общество хирургов

Конфликт интересов отсутствует.

Приложение А2

Методология разработки клинических рекомендаций

Целевая аудитория клинических рекомендаций:

1. Врачи колопроктологи
2. Врачи хирурги
3. Врачи гастроэнтерологи
4. Врачи терапевты

5. Врачи общей практики (семейные врачи)
6. Врачи эндоскописты
7. Медицинские работники со средним медицинским образованием
8. Организаторы здравоохранения
9. Врачи-эксперты медицинских страховых организаций (в том числе при проведении медико-экономической экспертизы)
10. Студенты медицинских ВУЗов, ординаторы, аспиранты.

В данных клинических рекомендациях все сведения ранжированы по уровню достоверности (доказательности) в зависимости от количества и качества исследований по данной проблеме.

Таблица 1. Шкала оценки уровней достоверности доказательств (УДД) для методов диагностики (диагностических вмешательств)

УДД	Расшифровка
1	Систематические обзоры исследований с контролем референсным методом или систематический обзор рандомизированных клинических исследований с применением метаанализа
2	Отдельные исследования с контролем референсным методом или отдельные рандомизированные клинические исследования и систематические обзоры исследований любого дизайна, за исключением рандомизированных клинических исследований с применением метаанализа
3	Исследования без последовательного контроля референсным методом или исследования с референсным методом, не являющимся независимым от исследуемого метода или нерандомизированные сравнительные исследования, в том числе когортные исследования
4	Несравнительные исследования, описание клинического случая
5	Имеется лишь обоснование механизма действия или мнение экспертов

Таблица 2. Шкала оценки уровней достоверности доказательств (УДД) для методов профилактики, лечения и реабилитации (профилактических, лечебных, реабилитационных вмешательств)

УДД	Расшифровка
1	Систематический обзор рандомизированных клинических исследований с применением метаанализа
2	Отдельные рандомизированные клинические исследования и систематические обзоры исследований любого дизайна, за исключением рандомизированных клинических исследований, с применением метаанализа
3	Нерандомизированные сравнительные исследования, в том числе когортные исследования
4	Несравнительные исследования, описание клинического случая или серии случаев, исследование "случай-контроль"

5	Имеется лишь обоснование механизма действия вмешательства (доклинические исследования) или мнение экспертов
---	---

Таблица 3. Шкала оценки уровней убедительности рекомендаций (УРР) для методов профилактики, лечения и реабилитации (профилактических, диагностических, лечебных, реабилитационных вмешательств)

УРР	Расшифровка
А	Сильная рекомендация (все рассматриваемые критерии эффективности (исходы) являются важными, все исследования имеют высокое удовлетворительное методологическое качество, их выводы по интересующим исходам являются согласованными)
В	Условная рекомендация (не все рассматриваемые критерии эффективности (исходы) являются важными, не все исследования имеют высокое удовлетворительное методологическое качество и/или их выводы по интересующим исходам не являются согласованными)
С	Слабая рекомендация (отсутствие доказательств надлежащего качества (все рассматриваемые критерии эффективности (исходы) являются неважными, все исследования имеют низкое методологическое качество и их выводы по интересующим исходам не являются согласованными)

Порядок обновления клинических рекомендаций

Механизм обновления клинических рекомендаций предусматривает систематическую актуализацию – не реже чем один раз в три года, а также при появлении новых данных с позиции доказательной медицины по вопросам диагностики, лечения, профилактики и реабилитации конкретных заболеваний, наличии обоснованных дополнений/замечаний к ранее утвержденным КР (клинических рекомендаций), но не чаще 1 раз в 6 месяцев.

Приложение А3

Справочные материалы, включая соответствие показаний к применению и противопоказаний, способов применения и доз лекарственных препаратов, инструкции по применению лекарственного препарата

Связанные документы:

Данные клинические рекомендации разработаны с учетом следующих нормативно-правовых документов:

- Статья 76 Федерального Закона РФ от 21.11.2011 N 323-ФЗ "Об основах охраны здоровья граждан в РФ", в части разработки и утверждении медицинскими профессиональными некоммерческими организациями клинических рекомендаций (протоколов лечения) по вопросам оказания медицинской помощи;

- Приказ Минздравсоцразвития РФ от 2 апреля 2010 г. N 206н "Об утверждении порядка оказания медицинской помощи населению с заболеваниями толстой кишки, анального канала и промежности колопроктологического профиля";

- Федеральный Закон РФ от 29.11.2010 N 326-ФЗ (ред. от 03.07.2016) "Об обязательном медицинском страховании в РФ";

- Приказ Минздрава РФ от 10 мая 2017 г. N 203н "Об утверждении критериев оценки качества медицинской помощи"

- Приказ Минтруда РФ от 27 августа 2019 г. N 585н "О классификациях и критериях, используемых при осуществлении медико-социальной экспертизы граждан федеральными государственными учреждениями медико-социальной экспертизы"

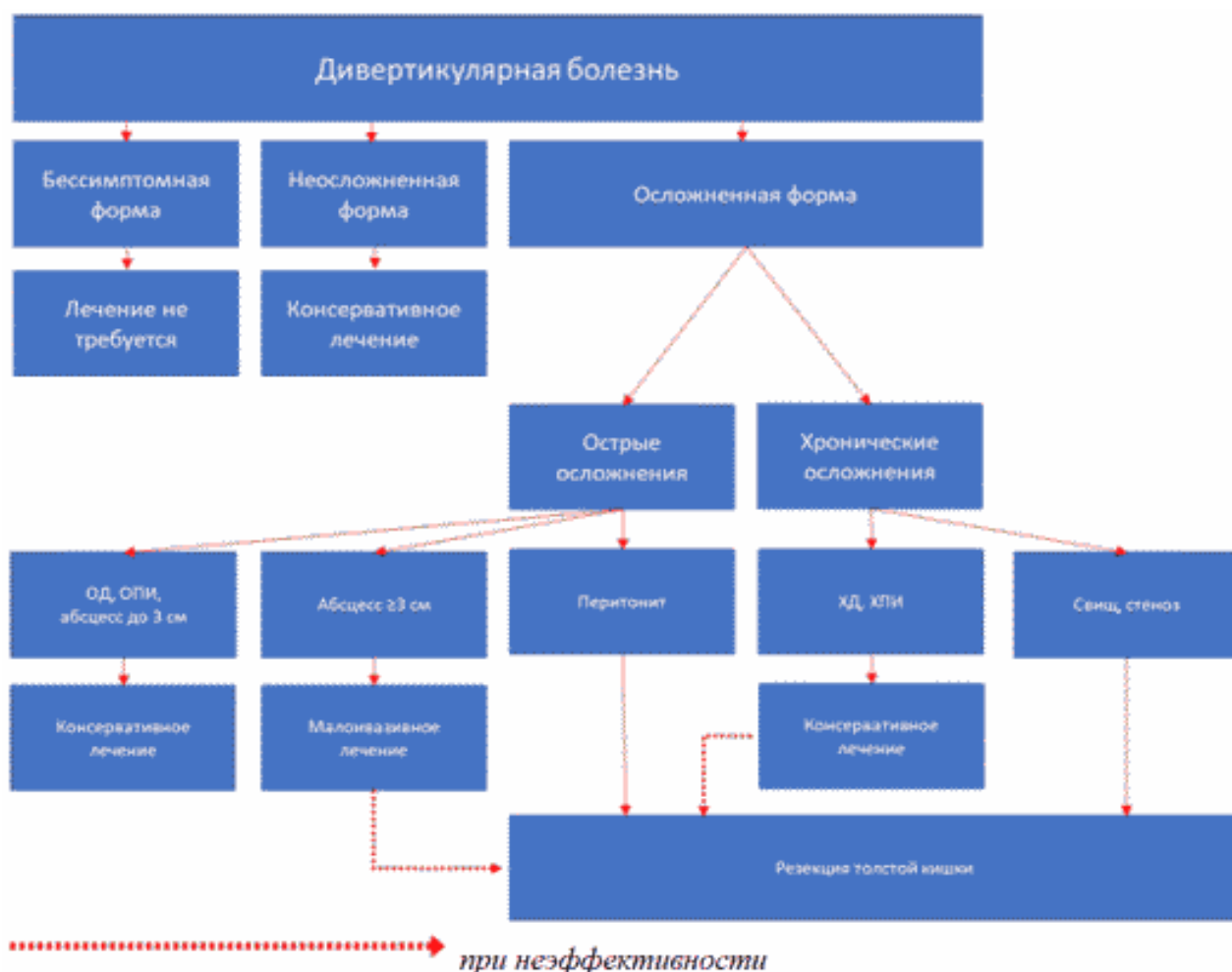Примечание.

В официальном тексте документа, видимо, допущена опечатка: имеется в виду Федеральный закон N 178-ФЗ от 17.07.1999, а не от 17.07.1990.

- Федеральный Закон от 17.07.1990 178-ФЗ (в ред. Федеральных законов от 08.12.2010 N 345-ФЗ, от 31.07.2011 N 169-ФЗ, от 28.07.2012 N 133-ФЗ, от 25.12.2012 N 258-ФЗ, от 07.05.2013 N 99-ФЗ, от 07.05.2013 N 104-ФЗ, от 02.07.2013 N 185-ФЗ, от 25.11.2013 N 317-ФЗ) "О государственной социальной помощи"

Приложение Б

Алгоритмы действий врача



Информация для пациента

Наличие дивертикулов ободочной кишки, само по себе, при отсутствии клинической симптоматики не является поводом для беспокойства. Для установления факта связи между наличием дивертикулов и какими-либо жалобами, необходима консультация врача-гастроэнтеролога или врача-колопроктолога.

Острые воспалительные осложнения могут представлять опасность для жизни и требуют госпитализации в колопроктологический, хирургический или гастроэнтерологический стационар.

Полноценное и всестороннее обследование необходимо при решении вопроса о необходимости планового хирургического вмешательства.

Шкалы оценки, вопросники и другие оценочные инструменты состояния пациента, приведенные в клинических рекомендациях

Нет.

Новые, изданные в 2020-2021 гг. и официально утверждённые Минздравом РФ, клинические рекомендации (руководства, протоколы лечения) – на нашем сайте.

Интернет-ссылка:

http://disuria.ru/load/zakonodatelstvo/klinicheskie_rekomendacii_protokoly_lechenija/54.



Если где-то кем-то данный документ был ранее распечатан, данное изображение QR-кода поможет вам быстро перейти по ссылке с бумажной копии – в нём находится эта ссылка.