

## Клинические рекомендации – Экзема – 2021-2022-2023 (26.08.2021) – Утверждены Минздравом РФ

Кодирование по Международной статистической классификации болезней и проблем, связанных со здоровьем: L30

Год утверждения (частота пересмотра): 2021

Возрастная категория: Взрослые, Дети

Год окончания действия: 2023

ID: 246

По состоянию на 26.08.2021 на сайте МЗ РФ

Разработчик клинической рекомендации

- Общероссийская общественная организация "Российское общество дерматовенерологов и косметологов"

Одобрено Научно-практическим Советом Минздрава РФ

### Список сокращений

АКТГ – адренокортикотропный гормон

АлАТ – аланинаминотрансфераза

АсАТ – аспаратаминотрансфераза

ВИЧ – вирус иммунодефицита человека

ИЛ-1 – интерлейкин-1

ИЛ-2 – интерлейкин-2

ПГ – простагландин

ТТГ – тиреотропный гормон

ФНО- $\alpha$  – фактор некроза опухоли альфа

ЩФ – щелочная фосфатаза печени

цГМФ – циклический гуазинмонофосфат

ЦНС – центральная нервная система

HBs-антиген (hepatitis B surface) – поверхностный антиген вируса гепатита В

IgE – иммуноглобулин класса E

IgG – иммуноглобулин класса G

### Термины и определения

Экзема (от греч. Ekzeo – вскипаю) – хроническое рецидивирующее аллергическое заболевание кожи, формирующееся под влиянием экзогенных и эндогенных триггерных факторов, характеризующееся появлением полиморфной сыпи.

ПУВА-терапия (синоним фотохимиотерапия) – сочетанное применение фотосенсибилизаторов из группы псораленов и длинноволнового ультрафиолетового излучения (УФА) 320-400 нм.

## **1. Краткая информация по заболеванию или состоянию (группы заболеваний или состояний)**

### **1.1. Определение заболевания или состояния (группы заболеваний или состояний)**

Экзема (от греч. Ekzeo – вскипаю) – хроническое рецидивирующее аллергическое заболевание кожи, формирующееся под влиянием экзогенных и эндогенных триггерных факторов, характеризующееся появлением полиморфной сыпи, воспалительной реакцией.

### **1.2. Этиология и патогенез заболевания или состояния (группы заболеваний или состояний)**

Экзема развивается в результате комплексного воздействия эндогенных факторов (генетической предрасположенности, наличия сенсибилизации к различным аллергенам) и экзогенных факторов (бытовых, профессиональных, экологических и др.).

Генетическая предрасположенность определяет нарушение иммунной регуляции, функции нервной и эндокринной систем. При экземе отмечают полигенное мультифакториальное наследование с выраженной экспрессивностью и пенетрантностью генов. При заболевании одного из родителей (преимущественно матери) шанс заболеть экземой у ребенка равен приблизительно 40%, при заболеваниях обоих родителей – 50%-60%. Стрессовые ситуации, поражение периферических нервов, нарушения трофики кожи являются важными пусковыми факторами в развитии экземы у лиц с генетической предрасположенностью. У больных экземой часто констатируют функциональные изменения в деятельности ЦНС, преобладание активности безусловных рефлексов над активностью условных, нарушение равновесия между деятельностью симпатического и парасимпатических отделов вегетативной нервной системы (с преобладанием парасимпатических влияний). При экземе установлены выраженные нарушения состояния глюкокортикоидного и тиреоидного звеньев эндокринной системы: повышение уровня АКТГ, кортизола, ТТГ, трийодтиронина. В патогенезе экземы определенную роль играют свободно-радикальные процессы ("оксидантный стресс"). Свободные радикалы активируют фосфолипазу А<sub>2</sub>, что ведет к высвобождению арахидоновой кислоты, из которой после воздействия циклооксигеназы и липооксигеназы возникают медиаторы воспаления: лейкотриены, простагландины и тромбоксаны. У лиц с наследственной предрасположенностью повышается синтез простагландина (ПГ) F<sub>2α</sub>, что вызывает усиленную стимуляцию синтеза циклического гуазинмонофосфата (цГМФ), который активирует выработку гистамина, серотонина и других медиаторов аллергических реакций. Экзематозные изменения кожи являются результатом гиперчувствительности замедленного типа. По современным представлениям, в развитии экземы главную роль играют Т-лимфоциты (в основном Th-1), несущие на своей поверхности специфические рецепторы к антигену и выделяющие ряд провоспалительных цитокинов: интерлейкин-1 (ИЛ-1), ИЛ-2, фактор некроза опухоли альфа (ФНО-α), интерферон-γ. Выброс биологически активных веществ (простагландинов, лейкотриенов, гистамина) вызывает развитие тканевых воспалительных реакций, что клинически проявляется гиперемией, отеком, зудом. Важное патогенетическое значение в развитии и дальнейшем течении экземы, особенно у детей, имеет патология желудочно-кишечного тракта и гепатобилиарной сферы, сопровождающаяся ферментопатиями, дискинезиями, дисбиозом кишечника, нарушением мембранного пищеварения и всасывания. Несостоятельность кишечного барьера, наиболее

характерная для детей раннего возраста, приводит к всасыванию в кровь недостаточно переваренных продуктов, в том числе нерасщепленного белка.

### **1.3. Эпидемиология заболевания или состояния (группы заболеваний или состояний)**

Мировая статистика указывает, что распространенность экземы составляет около 1-2% взрослого населения планеты, а удельный вес среди другой кожной патологии равен 30-40%.

### **1.4. Особенности кодирования заболевания или состояния (группы заболеваний или состояний) по Международной статической классификации болезней и проблем, связанных со здоровьем**

L30.0 Монетовидная экзема

L30.1 Дисгидроз (помфоликс)

L30.2 Кожная аутоенсибилизация (экзематозная)

L30.3 Инфекционная экзема

L30.9 Экзема без дополнительного уточнения (неуточненная)

### **1.5. Классификация заболевания или состояния (группы заболеваний или состояний)**

Единой классификации экземы в настоящее время не существует. В зависимости от особенностей клинической картины выделяют следующие формы заболевания:

- экзема истинная (идиопатическая, дисгидротическая, пруригинозная, роговая (тилотическая));
- экзема микробная (нуммулярная, паратравматическая, микотическая, интертригинозная, варикозная, сикозиформная, экзема сосков и околососкового кружка молочной железы женщин);
- экзема себорейная;
- экзема детская;
- экзема профессиональная.

Каждая из них протекает остро, подостро или хронически.

### **1.6. Клиническая картина заболевания или состояния (группы заболеваний или состояний)**

Острая стадия характеризуется появлением везикул на эритематозной и отежной коже, точечными эрозиями с мокнутием ("серозные колодцы"), серозными корочками, эскориациями, реже – папулами и пустулами. Наряду с инволюцией сыпи происходит образование новых элементов, поэтому для истинной экземы типичен полиморфный характер высыпаний.

Подострая стадия характеризуется эритемой, инфильтрацией, лихенификацией, чешуйками и эскориациями.

Хроническая стадия характеризуется более выраженной инфильтрацией и лихенизацией, поствоспалительной гипо- и гиперпигментацией.

Частым признаком экземы служит зуд, усиливающийся при обострении заболевания, жжение, болезненность.

Истинная экзема (идиопатическая). Проявляется островоспалительной эритемой, отеком, на фоне которых формируются микровезикулы, а также экссудативные папулы. Микровезикулы быстро вскрываются, на их месте образуются точечные эрозии, так называемые серозные колодцы, из которых выделяется экссудат, образуя участки мокнутия с мацерированным и слущенным эпителием. Серозная жидкость постепенно подсыхает, формируя серовато-желтые корки. Поражение кожи при истинной экземе обычно начинается с области кистей и/или стоп. Высыпания чаще симметричные, со склонностью к распространению на кожу предплечий, голеней и других участков кожного покрова. Очаги экземы имеют различные размеры с нечеткими границами. Характерно чередование пораженных участков кожи с непораженными ("архипелаг островов"). Пациентов беспокоит зуд различной степени интенсивности, что способствует развитию невротических расстройств, тревожности и нарушению сна. Экзематозный процесс может перейти в хроническое течение, клинически проявляясь очагами сухости, шелушения и образованием трещин. Нередко экзема осложняется присоединением инфекции с появлением пустул и гнойных корок.

Дисгидротическая экзема (разновидность истинной экземы) характеризуется появлением на боковых поверхностях пальцев кистей и стоп, на коже ладоней и подошв зудящих пузырьков, везикул с плотной покрывкой, иногда многокамерных величиной с булавочную головку. Располагаясь глубоко в эпидермисе пузырьки, просвечивают сквозь него, напоминая зерна сваренного риса. После вскрытия плотных покрывок пузырьков образуются эрозии с мокнутием и серозные корки, трещины и шелушение.

Пруригинозная экзема характеризуется мелкими, зудящими папуловезикулами на плотном основании, не вскрывающимися и не образующими корок. Излюбленная локализация – лицо, разгибательные поверхности конечностей, локтевые и коленные сгибы, половые органы. Течение процесса хроническое с развитием на фоне расчесов, инфильтрации, сухости и лихенификации.

Роговая (тилотическая) экзема проявляется гиперкератозом ладоней и подошв, иногда глубокими, болезненными трещинами. Течение хроническое, резистентное к лечению.

Микробная экзема проявляется ассиметричными очагами поражения, центральная часть которых покрыта гнойными и серозными корками, после снятия, которых обнажается эрозивная поверхность с мокнутием в виде "колодцев". Границы очагов четкие, очерчены бордюром из отслаивающегося эпидермиса. Высыпания сопровождаются интенсивным зудом. Часто очаги микробной экземы располагаются по периферии трофических язв голеней, вокруг свищей, на культях, оставшейся после ампутации, на фоне варикозных изменений. В таких случаях микробную экзему называют паратравматической.

Монетовидная экзема (нуммулярная) представляющей собой разновидность микробной экземы, очаги почти всегда имеют округлую форму, четкие границы и локализуются обычно на верхних и нижних конечностях, значительно реже на туловище. Бляшки представляют собой скопление мелких папул, везикул, серозногнойных корок, шелушения на фоне эритемы.

Паратравматическая (околораневая) экзема развивается в области послеоперационных рубцов, при переломах костей, остеосинтезе, местах неправильного наложения гипсовых повязок. Характеризуется возникновением островоспалительной эритемы, экссудативных папул и/или пустул, образованием корок. Возможны поверхностное склерозирование кожи и отложение гемосидерина в тканях.

Варикозная экзема возникает на фоне варикозной болезни. Развитию заболевания благоприятствуют травмы, мацерация кожи, нерациональная наружная терапия варикозных язв. Очаги поражения локализуются на нижних конечностях, преимущественно в области нижней трети голени, часто в непосредственной близости с варикозными язвами, участками склерозирования кожи.

Сикозиформная экзема развивается на фоне вульгарного сикоза, при этом процесс выходит за пределы области оволосения, отмечаются "серозные колодцы", мокнутие и зуд, со временем появляется лихенификация кожи. Излюбленная локализация процесса – верхняя губа, подбородок, подмышечная область, лобок.

Экзема сосков часто является следствием травмы при вскармливании ребенка или осложнением чесотки, но в некоторых случаях причина заболевания остается неизвестной. Экзема сосков характеризуется развитием на фоне незначительной эритемы слабо выраженной инфильтрации, мокнутия с наличием серозно-геморрагических корок, шелушения, возможно появление трещин и пустул. Экзема сосков обычно имеет двусторонний характер, не сопровождается уплотнением соска, поддается лечению глюкокортикоидами.

Себорейная экзема. Процесс чаще начинается на волосистой части головы. Очаги поражения обычно локализуются в заушных областях и на шее, не имеют четких границ, сопровождаются экссудацией и образованием себорейных корок желтоватого или грязно-серого цвета, выраженным зудом. Процесс развивается на фоне жирной себореи. Характерные признаки – появление желтовато-розовых эритематозных инфильтрированных пятен с четкими или расплывчатыми границами, мелкопластинчатого шелушения в виде чешуек желтого цвета жирной консистенции. Возможна серозно-гнойная экссудация, когда образуются серозно-гнойные влажные, жирные чешуйко-корки. В области волосистой части головы волосы бывают склеены экссудатом, имеются чешуйки и корки.

Экзема у детей. Проявляется клиническими признаками истинной, себорейной и микробной экземы. Признаки экземы у детей чаще возникают в возрасте 3-6 месяцев. В клинической картине преобладают процессы экссудации: ярко выражены эритема, отечность, мокнутие, наслоение серозных корок. Появляется так называемый молочный струп или молочные корки. Эритематозные очаги имеют блестящую поверхность, горячие на ощупь. Дети страдают от бессонницы и зуда. Течение экземы хроническое, рецидивирующее.

Профессиональная экзема развивается при наличии производственных аллергенов (химических, бактериологических и др.) и изменении аллергической реактивности организма. Профессиональными аллергенами являются аминные отвердители, синтетические клеи, парафенилендиамин, динитрохлорбензол, эпоксидные смолы, фенолформальдегид, пенициллин и полусинтетические антибиотики, соли тяжелых металлов (например, хрома, никеля, кобальта), скипидар и его производные, соединения ртути, сплавы драгоценных и полудрагоценных металлов и др. При профессиональной экземе развивается реакция замедленного типа к веществу, которое применяется в производстве и является профессиональным аллергеном. Клиническая картина профессиональной экземы достаточно разнообразна, однако, имеет все признаки обычной экземы. Чаще всего профессиональная экзема развивается на открытых участках кожи, т.е. в местах контакта с раздражителем (лицо, шея, область грудины, тыл кистей, предплечья, голени). При исчезновении этиологического фактора заболевание достаточно быстро разрешается. При развитии поливалентной сенсibilизации устранение этиологического фактора не предупреждает

развитие рецидивов. Профессиональная экзема часто сопровождается респираторными изменениями, бронхоспазмом, аллергическим ринитом, аллергическим конъюнктивитом. Диагноз профессиональной экземы ставится при определенных методах обследования. Наиболее распространенные из них – кожные пробы с предполагаемыми профессиональными раздражителями, аллергологические, иммунологические тесты, методы функциональной диагностики. Пациентам с профессиональной экземой проводится экспертиза трудоспособности, определяется степень инвалидности по профессиональному заболеванию.

## **2. Диагностика заболевания или состояния (группы заболеваний или состояний) медицинские показания и противопоказания к применению методов диагностики**

Диагноз экземы базируется на основании анализа жалоб, данных анамнеза, оценке клинической картины заболевания.

При истинной экземе клиническая картина заболевания типична; в редких случаях истинную экзему приходится дифференцировать от атопического дерматита, токсидермий, пиодермий, аллергического контактного дерматита.

Дисгидротическую экзему следует дифференцировать от ладонно-подошвенного псориаза, пустулезного бактерида Эндрюса, дерматомикозов, хронического акродерматита Аллопо, в исключительных случаях – от буллезного пемфигоида.

Дифференциальный диагноз пруригинозной экземы проводят с чесоткой, детской чесухой, стойкой папулезной крапивницей, герпетиформным дерматитом Дюринга.

При микробной экземе может потребоваться дифференциальная диагностика со стрептодермией, контактным аллергическим дерматитом, субкорнеальным пустулезом, дерматитом Дюринга, лейшманиозом.

Дифференциальный диагноз монетовидной экземы проводят с бляшечным параспориозом, розовым лишаем, себорейной экземой.

Сикозиформную экзему следует дифференцировать от вульгарного и паразитарного сикоза.

Дифференциальный диагноз паратравматической экземы проводят с контактным дерматитом, псориазом, гипертрофической формой красного плоского лишая, болезнью Шамберга.

Дифференциальный диагноз экземы сосков проводят с чесоткой, болезнью Педжета.

Себорейную экзему следует дифференцировать от псориаза, параспориоза, надбровной ульэритемы, дискоидной красной волчанки, фолликулярного дискератоза Дарье, болезни Девержи, себорейной пузырчатки Сенира-Ашера, доброкачественной семейной пузырчаткой Хейли-Хейли.

Дифференциальный диагноз роговой (тилотической) экземы проводят с псориазом ладоней и подошв, дерматомикозом, кератодермией.

### **2.1. Жалобы и анамнез**

Жалобы и анамнез описаны в [разделе](#) "Клиническая картина".

### **2.2. Физикальное обследование**

Данные физикального обследования описаны в [разделе](#) "Клиническая картина".

## 2.3. Лабораторные диагностические исследования

- Рекомендуется при подозрении ассоциации экземы с паразитарными заболеваниями проведение [1]:

микроскопическое исследование кала на яйца и личинки гельминтов [1].

Уровень убедительности рекомендаций **C** (уровень достоверности доказательств – 4)  
определение антител классов А, М, G (IgM, IgA, IgG) к лямблиям в крови [87].

Уровень убедительности рекомендаций **C** (уровень достоверности доказательств – 5)  
или

определение антител к аскаридам (*Ascaris lumbricoides*) [87].

Уровень убедительности рекомендаций **C** (уровень достоверности доказательств – 5)  
или

определение антител к возбудителю описторхоза (*Opisthorchis felinus*) в крови [88].

Уровень убедительности рекомендаций **C** (уровень достоверности доказательств – 5)

- Рекомендуется определение специфических антител к пищевым, бытовым антигенам, антигенам растительного, животного и химического происхождения при рецидивирующем, хроническом течении процесса [2-4].

Уровень убедительности рекомендаций **C** (уровень достоверности доказательств – 5)

Комментарии: одним из факторов, провоцирующих развитие экземы является сенсibilизация к пищевым, химическим, бытовым и другим аллергенам. В случае наличия сенсibilизации к бытовым, пылевым, пищевым и другим аллергенам пациента следует направить на консультацию к врачу-аллергологу-иммунологу.

- Рекомендуется микробиологическое (культуральное) исследование отделяемого высыпных элементов кожи на чувствительность к антибактериальным и противогрибковым препаратам при подозрении на присоединение вторичной инфекции [5-12]

Уровень убедительности рекомендаций **B** (уровень достоверности доказательств – 3)

Комментарии: Результаты микробиологического (культурального) исследования отделяемого высыпных элементов кожи на чувствительность к антибактериальным и противогрибковым препаратам позволяют назначить эффективную антибактериальную терапию.

## 2.4. Инструментальные диагностические исследования

Не применяются.

## 2.5. Иные диагностические исследования

- Рекомендуется патологоанатомического исследования биопсийного (операционного) материала кожи из очага поражения при необходимости проведения дифференциальной диагностики с другими заболеваниями кожи [13]

Уровень убедительности рекомендаций **C** (уровень достоверности доказательств – 5)

Комментарии: При гистологическом исследовании биоптата кожи при экземе в остром процессе отмечают спонгиоз, большое количество мелких пузырьков в эпидермисе; внутриклеточный отек в клетках шиповатого слоя; в дерме – расширение сосудов поверхностной сосудистой сети, отек сосочков и лимфоидно-клеточная инфильтрация вокруг сосудов. Патогистологические изменения при хроническом процессе характеризуются наличием периваскулярного инфильтрата в дерме, состоящего из лимфоцитов, фибробластов, гистиоцитов, эозинофилов. В эпидермисе – акантоз, гиперкератоз, паракератоз, незначительный отек.

### **3. Лечение, включая медикаментозную и немедикаментозную терапии, диетотерапию, обезболивание, медицинские показания и противопоказания к применению методов лечения**

#### **3.1. Консервативное лечение**

Для терапии пациентов с экземой используется системная и наружная лекарственная терапия, а также фототерапия.

- Для уменьшения выраженности воспалительной реакции и зуда рекомендуются глюкокортикоиды [14]:

алклометазон 0,05%, крем, 0,05%, мазь 2 раза в сутки равномерно наносить тонким слоем на пораженные участки кожи в течение 10-20 дней [89, 100, 118]

Уровень убедительности рекомендаций **C** (уровень достоверности доказательств – 4)  
или

метилпреднизолон ацепонат 0,1% крем, 0,1% мазь 1 раз в сутки наносить тонким слоем на пораженные участки кожи в течение 2-4 недель [16, 17]

Уровень убедительности рекомендаций **C** (уровень достоверности доказательств – 5)  
или

метилпреднизолон ацепонат 0,1% + мочевины 2% крем 1 раз в сутки наносить тонким слоем на пораженные участки кожи в течение 2-4 недель [90, 101]

Уровень убедительности рекомендаций **C** (уровень достоверности доказательств – 5)  
или

#гидрокортизон\*\* 0,1%, крем, мазь 2 раза в сутки наносить на пораженные участки кожи тонким слоем в течение 2-4 недель [21 – 25]

Уровень убедительности рекомендаций **A** (уровень достоверности доказательств – 2)  
или

мометазон\*\* 0,1%, крем, мазь, лосьон 1 раз в сутки наносить на пораженные участки кожи тонким слоем в течение 2-4 недель [16, 26, 27]

Уровень убедительности рекомендаций **A** (уровень достоверности доказательств – 2)  
или

бетаметазон\*\* 0,1%, крем, 0,1% мазь 1 раз в сутки в течение 7-20 дней [25, 28]

Уровень убедительности рекомендаций **A** (уровень достоверности доказательств – 2)  
или

бетаметазон\*\* 0,05% спрей, крем, мазь 2 раза в сутки в течение 7-14 дней [23]

Уровень убедительности рекомендаций **A** (уровень достоверности доказательств – 2)  
или

клобетазол 0,05% крем, 0,05% мазь наносить тонким слоем на пораженные участки кожи 2 раза в сутки в течение 7-10 дней [29, 30, 90, 102, 103]

Уровень убедительности рекомендаций **B** (уровень достоверности доказательств – 2)

- В случае риска вторичного инфицирования и/или в случае его развития рекомендуется обработка эрозий с применением антисептиков и дезинфицирующих препаратов [31-33].

Уровень убедительности рекомендаций **C** (уровень достоверности доказательств – 5)

Комментарии: в качестве антисептических препаратов и дезинфицирующих препаратов используют: Борная кислота + Фенол + Резорцинол + фуксин основной раствор для наружного применения 2-3 раза в день в течение 5-14 дней (Борная кислота + Фенол + Резорцинол + фуксин основной раствор не применяется у женщин во время беременности и в период грудного вскармливания); бриллиантовый зеленый раствор для наружного



применения [спиртовой] 1%, 2% наносят непосредственно на поврежденную поверхность, захватывая окружающие здоровые ткани 2-3 раза в сутки в течение 5-14 дней; хлоргексидин\*\* 0,05% водный раствор 2-3 раза в сутки в течение 5-14 дней; – калия перманганат\*\* 0,01-0,1% раствор 2-3 раза в сутки в течение 5-14 дней; водорода пероксид раствор 3% для местного и наружного применения 2-3 раза в сутки в течение 5-14 дней; борная кислота 2% раствор 2-3 раза в сутки в течение 5-14 дней. – А так же метилтиониния хлорид 1-3% водный раствор или спиртовой раствор 2-3 раза в день в течение 5-14 дней (метилтиониния хлорид возможно использовать во время беременности и грудного вскармливания).

- Рекомендуются глюкокортикоиды, применяемые в дерматологии, в комбинации с другими препаратами для наружной терапии при инфекционной экземе:

гентамицин + бетаметазон + клотримазол 0,05% + 0,1% + 1% мазь для наружного применения, 0,05% + 0,1% + 1% крем для наружного применения наносить в небольшом количестве на пораженные участки кожи, слегка втирая, 2 раза в сутки в течение 7-14 дней [23, 34-38]

Уровень убедительности рекомендаций **C** (уровень достоверности доказательств – 4)  
или

бетаметазон + гентамицин 0,1% + 0,1% крем для наружного применения, 0,1% + 0,1% мазь для наружного применения 2 раза в сутки наносить тонким слоем на пораженные участки кожи в течение 7-14 дней [104].

Уровень убедительности рекомендаций **C** (уровень достоверности доказательств – 5)  
или

#гидрокортизон + неомицин + натамицин мазь для наружного применения, крем для наружного применения наносить на пораженные участки кожи 2-4 раза в сутки в течение 7-14 дней [40-42].

Уровень убедительности рекомендаций **C** (уровень достоверности доказательств – 5)  
или

неомицин + флуоцинола ацетонид мазь для наружного применения тонким слоем на пораженные участки кожи 2 раза в сутки в течение 7-14 дней [8, 43, 92]

Уровень убедительности рекомендаций **C** (уровень достоверности доказательств – 5)  
или

бетаметазон + фузидовая кислота крем для наружного применения наносить тонким слоем 2 раза в сутки в течение 7-14 дней [8, 23, 34, 45, 46]

Уровень убедительности рекомендаций **C** (уровень достоверности доказательств – 5)  
или

#гидрокортизон + фузидовая кислота крем для наружного применения наносить на пораженный участок кожи тонким слоем 2 раза в сутки в течение 7-14 дней [105, 106]

Уровень убедительности рекомендаций **C** (уровень достоверности доказательств – 5)

гентамицин + декспантенол + мометазон + эконазол крем для наружного применения наносить на пораженные участки кожи тонким слоем, слегка втирая, 2 раза в сутки в течение 1-2 недель [93]

Уровень убедительности рекомендаций **A** (уровень достоверности доказательств – 2)

- Рекомендуются при микробной экземе применение антибиотиков для местного применения:

#фузидовая кислота 2% крем для наружного применения, 2% мазь для наружного применения наносить на пораженные участки кожи тонким слоем 3-4 раза в сутки в течение 7-10 дней [23, 49].

Уровень убедительности рекомендаций **C** (уровень достоверности доказательств – 5)  
или

мупируцин 2% мазь для наружного применения наносить в небольшом количестве на пораженную поверхность кожи 2-3 раза в сутки в течение 7-10 дней [34, 50, 51]

Уровень убедительности рекомендаций С (уровень достоверности доказательств – 5)

или

тетрацилин 3% мазь наносить на пораженные участки кожи 1-2 раза в сутки в течение 7-10 дней [90, 107].

Уровень убедительности рекомендаций С (уровень достоверности доказательств – 2)

- Рекомендуются при микробной экземе применение прочих антибактериальных препаратов для местного применения:

гентамицин 0,1% мазь для наружного применения наносить тонким слоем на пораженный участок 3-4 раза в сутки в течение 7-14 дней [23, 90]

Уровень убедительности рекомендаций С (уровень достоверности доказательств – 5)

- Рекомендуются при микробной экземе применение противомикробных препаратов для лечения угревой сыпи

#克林дамицин 1% гель для наружного применения наносить тонким слоем на пораженную область предварительно очищенной и высушенной кожи 2 раза в сутки в течение 7-10 дней [90].

Уровень убедительности рекомендаций С (уровень достоверности доказательств – 5)

- При отсутствии вторичного инфицирования для наружной терапии рекомендуется назначение препаратов для лечения заболеваний кожи:

#пимекролимус 1% крем 2 раза в сутки на протяжении до 6 недель, поддерживающая терапия – 2 раза в неделю при необходимости [54, 55, 108]

Уровень убедительности рекомендаций В (уровень достоверности доказательств – 2)

или

#такролимус 0,03% мазь, 0,1% мазь 2 раза в сутки на протяжении до 6 недель [26, 56, 57, 58]

Уровень убедительности рекомендаций С (уровень достоверности доказательств – 5)

Комментарии: противовоспалительная активность #такролимуса соответствует кортикостероидам слабоактивным (группа I), а пимекролимуса – топическим кортикостероида высокоактивным (группа III) [59].

- Для уменьшения инфильтрации рекомендуется применение:

- #деготь березовый жидкость для наружного применения наносить на очаги поражения кожи вначале на 15 минут 1 раз в сутки, постепенно увеличивая время аппликации до 30 минут [32, 33].

Уровень убедительности рекомендаций С (уровень достоверности доказательств – 5)

Комментарии: Противопоказано детям назначение дегтя березового относятся острые заболевания кожи, обострения хронических заболеваний кожи, особенно при выраженной экссудации.

или

- нафталанская нефть 10% линимент (изготавливаемые экстемпорально) наносить на очаги пораженные 2 раза в сутки [32, 33].

Уровень убедительности рекомендаций С (уровень достоверности доказательств – 5)

Комментарии: Обладает противовоспалительным, противозудным, дезинфицирующим и заживляющим эффектом.

Или

ихтаммол 10% или 20% мазь для наружного применения (изготавливаемые экстемпорально) наносят на очаги поражения 1-2 раза в сутки [60, 94]

Уровень убедительности рекомендаций **C** (уровень достоверности доказательств – 5)

Комментарии: Противопоказанием к назначению ихтаммола является детский возраст до 12 лет.

- Рекомендуется для наружной терапии с целью уменьшения экссудации и мокнутия назначения препаратов цинка:

цинка оксид 12,5% суспензия для наружного применения, наносят на очаги поражения кожи 2 раза в сутки в течение 7 дней [61]

или

цинка оксид 10% мазь наносят на очаги поражения 2 раза в сутки 7-14 дней [61]

Уровень убедительности рекомендаций **C** (уровень достоверности доказательств – 5)

Комментарии: Противопоказанием является только повышенная чувствительность к компонентам препарата.

- Для уменьшения интенсивности зуда рекомендуется назначение антигистаминных средств системного действия:

Комментарии: Антигистаминные средства системного действия II поколения (лоратадин\*\*, цетиризин\*\* левоцетиризин, дезлоратадин, фексофенадин) являются медикаментозной терапией выбора. Если не удается адекватно контролировать зуд, назначают антигистаминные средства системного действия I поколения (мебгидролин, диметинден, клемастин, хлоропирамин\*\* хифенадин), обладающие седативным эффектом (возможно чередование).

диметинден перорально 4 мг 1 раз в сутки в течение 10-20 дней [62, 63]

Уровень убедительности рекомендаций **C** (уровень достоверности доказательств – 5)

Комментарии: Диметинден противопоказан детям в возрасте до 1 месяца.

или

хифенадин перорально 3 раза в сутки в течение 10-20 дней [63, 109, 119, 128]

Уровень убедительности рекомендаций **C** (уровень достоверности доказательств 2)

Комментарии: Противопоказанием к назначению хифенадина в форме таблеток является детский возраст до 3 лет (для дозировки 10 мг), детский возраст до 18 лет (для дозировки 50 мг).

или

хлоропирамин\*\* 25 мг детям в возрасте от 1 месяца до 1 года перорально по 1/4 таблетки (6,25 мг) 2-3 раза в сутки в растертом до порошка состоянии вместе с детским питанием; детям в возрасте от 1 года до 6 лет – по 1/4 таблетки (8,3 мг) 3 раза в сутки или по 1/2 таблетки 2 раза в сутки; детям в возрасте от 7 до 14 лет – по 1/2 таблетки 2-3 раза в сутки; детям в возрасте старше 14 лет и взрослым – по 1 таблетке 3-4 раза в сутки (75-100 мг в сутки) в течение 10-20 дней [34, 64, 65]

Уровень убедительности рекомендаций **C** (уровень достоверности доказательств – 5)

Комментарии: Хлоропирамин\*\* в форме таблеток противопоказан в зависимости от производителя лекарственного препарата в возрасте до 6 месяцев или до 14 лет.

или

клемастин 1 мг, перорально взрослым и детям старше 12 лет – по 2-3 таблетки (1 мг) в день в течение 10 дней [66].

Уровень убедительности рекомендаций **C** (уровень достоверности доказательств – 5)

Комментарии: Клемастин в форме таблеток противопоказан в возрасте до 6 лет. В случаях трудно поддающихся лечению суточная доза может составлять до 6 таблеток (6 мг); детям в возрасте 6-12 лет – по 1/2-1 таблетке перед завтраком и на ночь.

или

#цетиризин\*\* перорально 10 мг 1 раз в сутки в течение 10-20 дней [34, 64, 65, 120-122]

Уровень убедительности рекомендаций **A** (уровень достоверности доказательств – 1)

Комментарии: #Цетиризин\*\* в форме таблеток противопоказан в возрасте до 6 лет, #Цетиризин\*\* в форме капель для приема внутрь противопоказан в возрасте до 6 месяцев или до 1 года в зависимости от производителя.

или

левоцетиризин перорально 5 мг 1 раз в сутки в течение 10-28 дней [96, 120]

Уровень убедительности рекомендаций А (уровень достоверности доказательств – 1)

Комментарии: Противопоказанием к назначению левоцетиризина является детский возраст до 6 лет.

или

#лоратадин\*\* перорально 10 мг 1 раз в сутки в течение 10-20 дней [34, 64, 120, 121, 123]

Уровень убедительности рекомендаций А (уровень достоверности доказательств – 1)

Комментарии: Лоратадин в форме таблеток противопоказан в возрасте до 3 лет, лоратадин в форме сиропа противопоказан в возрасте до 2 лет.

или

#дезлоратадин перорально 5 мг 1 раз в сутки в течение 10-20 дней [34, 64, 121, 124]

Уровень убедительности рекомендаций С (уровень достоверности доказательств – 5)

Комментарии: Дезлоратадин в форме таблеток противопоказан в возрасте до 12 лет, дезлоратадин в форме сиропа противопоказан в возрасте до 6 месяцев.

или

#фексофенадин перорально 120-180 мг 1 раз в сутки в течение 7 дней [70-72, 97, 105, 121].

Уровень убедительности рекомендаций В (уровень достоверности доказательств – 2)

Комментарии: Противопоказанием к назначению фексофенадина в дозе 120-180 мг является детский возраст до 12 лет, к назначению в дозе 30 мг – детский возраст до 6 лет.

- Рекомендуется при выраженном зуде:

хлоропирамин\*\* раствор для инъекций детям в возрасте от 1 месяца до 1 года по 5 мг (0,25 мл раствора) внутримышечно 1 раз в сутки; детям в возрасте от 1 года до 6 лет – по 10 мг (0,5 мл раствора) внутримышечно 1 раз в сутки; детям в возрасте от 6 до 14 лет – по 10-20 мг (0,5-1 мл раствора) внутримышечно 1 раз в сутки; детям в возрасте старше 14 лет и взрослым – по 20-40 мг (1-2 мл раствора) внутримышечно 1 раз в сутки в течение 5-7 дней [90]

Уровень убедительности рекомендаций С (уровень достоверности доказательств – 5)

Комментарии: Хлоропирамин\*\* в форме раствора для инъекций противопоказан новорожденным.

или

клемастин раствор для инъекций внутримышечно взрослым 2 мг (2 мл) 2 раза в сутки (утром и вечером); детям – 0,025 мг на кг массы тела в сутки внутримышечно, разделяя на 2 инъекции; в течение 5-7 дней [66]

Уровень убедительности рекомендаций С (уровень достоверности доказательств – 5)

Комментарии: Противопоказанием к назначению клемастина в форме раствора для инъекций является детский возраст до 1 года.

или

#гидроксизин\*\* перорально 25 мг 2-4 раза в сутки в течение 3-4 недель [70, 73]

Уровень убедительности рекомендаций С (уровень достоверности доказательств – 5)

Комментарии: Противопоказанием для назначения гидроксизина является детский возраст до 3 лет.

- Рекомендуется при наличии выраженной экссудации и с целью дезинтоксикации:

кальция глюконат\*\* 10% раствор по 10,0 мл внутримышечно 1 раз в день N 10 – 15 ежедневно или через день [66]

Уровень убедительности рекомендаций **C** (уровень достоверности доказательств – 5)  
Комментарии: Противопоказанием для внутримышечного введения кальция глюконата является детский возраст до 18 лет из-за возможного развития некроза.

или

#натрия тиосульфат\*\* 30% раствор вводить внутривенно медленно 5 – 10,0 мл 1 раз в сутки N 10 – 15 ежедневно или через день [66]

Уровень убедительности рекомендаций **C** (уровень достоверности доказательств – 5)

или

#магния сульфата 25% раствор вводить 5 – 10,0 мл внутримышечно N 10 – 15 ежедневно или через день [66]

Уровень убедительности рекомендаций **C** (уровень достоверности доказательств – 5)

- Рекомендуются при наличии выраженного воспаления или отсутствии тенденции к регрессу высыпаний глюкокортикостероиды для системного применения:

бетаметазон 1,0 мл внутримышечно N 1 – 4 с интервалом в 10 дней [32]

Уровень убедительности рекомендаций **C** (уровень достоверности доказательств – 5)

или

преднизолон\*\* перорально 30-35 мг в сутки в течение 5-25 суток до достижения клинического эффекта с последующим снижением по 0,5 мг 1 раз в 3-5 дней до полной отмены [32]

Уровень убедительности рекомендаций **C** (уровень достоверности доказательств – 5)

или

дексаметазон\*\* внутрь 4-8 мг в сутки (1-2 мл) внутримышечно в течение 3-7 дней [73; 90]

Уровень убедительности рекомендаций **C** (уровень достоверности доказательств – 5)

- Рекомендуются анксиолитики для коррекции психофизиологических характеристик больных экземой:

#фабомотизол внутрь 10 мг 3 раза в сутки в течение 12-15 дней [76]

Уровень убедительности рекомендаций **B** (уровень достоверности доказательств – 3)

Комментарии: Противопоказанием для назначения фабомотизола является возраст до 18 лет.

- Рекомендуются при наличии микробной экземы, вторичного инфицирования, лимфангиита, лимфаденита, повышения температуры антибактериальные препараты:

#цефазолин\*\* 1 г внутримышечно 2 раза в сутки в течение 7-10 дней [73]

Уровень убедительности рекомендаций **C** (уровень достоверности доказательств – 5)

#цефотаксим\*\* 1 г внутримышечно 3 раза в сутки в течение 7-10 дней [73]

Уровень убедительности рекомендаций **C** (уровень достоверности доказательств – 5)

или

#цефтриаксон\*\* 1-2 г внутримышечно или внутривенно 1 раз в сутки в течение 7-10 дней [73]

Уровень убедительности рекомендаций **C** (уровень достоверности доказательств – 5)

или

#азитромицин\*\* перорально 500 мг 1 раз в сутки в течение 3 – [32, 90, 125]

Уровень убедительности рекомендаций **C** (уровень достоверности доказательств – 4)

или

klarитромицин\*\* перорально 500 мг 2 раза в сутки 6-14 дней, назначение детям с 12 лет [32, 117, 126]

Комментарии: препарат назначается с 12 лет.

Уровень убедительности рекомендаций **C** (уровень достоверности доказательств – 5)



или

#доксициклин\*\* перорально 200 мг однократно, затем по 100 мг 2 раза в сутки в течение 7-10 дней [73]

Уровень убедительности рекомендаций C (уровень достоверности доказательств – 5)

или

#левофлоксацин\*\* перорально 250 мг или 500 мг 1-2 раза в сутки в течение 5-7 дней [73]

Уровень убедительности рекомендаций C (уровень достоверности доказательств – 5)

или

#офлоксацин\*\* 200 мг перорально 2 раза в сутки в течение 5-7 дней [73]

Уровень убедительности рекомендаций C (уровень достоверности доказательств – 5)

или

#ципрофлоксацин\*\* 250 мг или 500 мг перорально 2 раза в сутки в течение 5-7 дней [73]

Уровень убедительности рекомендаций C (уровень достоверности доказательств – 5)

- Рекомендуются при тилотической экземе в случаях выраженной инфильтрации, гиперкератоза и/или торпидности к проводимой терапии ретиноиды для лечения псориаза:

#ацитретин согласно инструкции по применению, назначают в начальной суточной дозе 10-30 мг; препарат принимают во время еды или с молоком; длительность приема 2-4 недели. Поддерживающая доза зависит от клинической эффективности и переносимости препарата. Как правило, оптимальный терапевтический эффект достигается при суточной дозе 25-50 мг, принимаемой еще в течение 6-8 недель. Максимальная доза равна 75 мг/сутки (т.е. 3 капсулы по 25 мг) [77-79, 98, 111-115].

Уровень убедительности рекомендаций C (уровень достоверности доказательств – 4)

Комментарии: Препарат принимают во время еды или с молоком. Перед назначением #ацитретина и во время терапии #ацитретином необходимо проводить контроль состояния пациентов. Следует контролировать функцию печени перед началом лечения #ацитретином, каждые 1-2 недели в течение первого месяца после начала лечения, а затем – через каждые 3 месяца. Если результаты анализов указывают на патологию, контроль следует проводить еженедельно. Если функция печени не нормализуется или ухудшается, препарат следует отменить. В этом случае целесообразно продолжать контролировать функцию печени на протяжении, по крайней мере, 3 месяцев. Необходимо контролировать уровень холестерина и триглицеридов сыворотки натощак.

У пациентов с сахарным диабетом #ацитретин может ухудшить толерантность к глюкозе, поэтому на ранних этапах лечения концентрацию глюкозы в крови следует проверять чаще обычного. Из-за возможности нарушения ночного зрения необходим тщательный мониторинг за нарушением зрения. В связи с высокой тератогенностью ацитретина за 2 недели до начала лечения должен быть получен отрицательный результат обследования на беременность. Во время лечения целесообразно проводить дополнительные обследования на беременность не реже 1 раза в месяц. Абсолютно необходимо, чтобы каждая женщина, способная к деторождению, применяла эффективные противозачаточные средства без перерывов в течение 4 недель до начала лечения, в процессе лечения и в течение двух лет после завершения лечения #ацитретином. #Ацитретин нельзя назначать кормящим матерям. Детям #ацитретин назначают только при неэффективности всех других методов лечения.

или

фототерапия [21; 80; 81]

Уровень убедительности рекомендаций A (уровень достоверности доказательств – 2)

Комментарии: Перед назначением фототерапии для выявления противопоказаний целесообразно клиническое обследование пациента и комплекс лабораторных исследований,

включающий общий (клинический) анализ крови, общий (клинический) анализ мочи, анализ крови биохимический общетерапевтический (включая определение показателей функции печени и почек), консультация врача-терапевта, врача-эндокринолога, врача-акушера-гинеколога (для женщин), врача-офтальмолога (при назначении ультрафиолетового облучения кожи). Фотохимиотерапия с внутренним применением фотосенсибилизаторов (ПУВА). По показаниям проводится обследование у других специалистов. Узкополосная средневолновая терапия с длиной волны 311 нм может быть применена детям с 7 лет при тяжелых формах, торпидном течении заболевания. СФТ используется детям с 7-летнего возраста. ПУВА-терапия применяется с 18 лет. Начальную дозу облучения определяют на основании индивидуальной чувствительности кожи путем измерения минимальной фототоксической дозы при ПУВА-терапии или минимальной эритемной дозы при УФБ-терапии с применением биодозиметра Горбачева-Денфальда либо без определения минимальных фототоксических/эритемных доз на основании фототипа кожи (по классификации Т.Б. Фитцпатрика). Следует также учитывать степень загара, площадь поражения, выраженность воспалительной реакции на коже. При всех методах фототерапии основными ближайшими побочными реакциями являются эритема и зуд.

Реже наблюдаются пузыри, гиперпигментация или сухость кожи. Длительная многокурсовая фототерапия дозозависимо вызывает развитие симптомов хронического фотоповреждения кожи. Наиболее часто развиваются лентиго, диффузная гиперпигментация, актинический эластоз. Реже встречается ретикулярный себорейный кератоз, телеангиэктазии, крапчатая пигментация кожи. Поскольку псоралены с кровотоком могут проникать в хрусталик глаза и связываться под воздействием УФА с белками хрусталика, при проведении ПУВА-терапии существует потенциальный риск развития катаракты. При длительной многокурсовой ПУВА-терапии увеличивается риск развития плоскоклеточного рака кожи. К факторам, повышающим риск канцерогенного действия ПУВА-терапии, относятся общее количество сеансов более 200; кумулятивная доза УФА более 1100 Дж/см<sup>2</sup>; облучение половых органов у мужчин; большое количество сеансов за короткий период; I и II типы кожи; предшествующие опухолевые процессы кожи; терапия ионизирующим и рентгеновским излучением; лечение препаратами мышьяка; другие канцерогенные факторы (курение, инсоляция, лечение циклоспорином\*\* метотрексатом\*\* и др.). Для уменьшения зуда и сухости кожи пациентам во время курса лечения необходимо использовать смягчающие или увлажняющие средства. В случаях упорного зуда назначают антигистаминные и прочие снотворные и седативные препараты

При появлении гиперпигментации кожи на пигментированные участки наносят цинковую пасту или фотозащитный крем, позволяющие защитить кожу от дальнейшего облучения. При проведении фототерапии необходимо соблюдать следующие меры предосторожности: в течение всего курса лечения пациенты должны избегать пребывания на солнце и защищать кожу открытых участков тела от солнечных лучей одеждой или фотозащитным кремом; во время сеанса фототерапии (при ПУВА-терапии – в течение всего дня) необходимо защищать глаза фотозащитными очками с боковой защитой, применение которых позволит избежать развития кератита, конъюнктивита и катаракты; во время процедур следует защищать одеждой или фотозащитными средствами губы, ушные раковины, соски, а также области, подвергающиеся хроническому солнечному облучению (лицо, шея, тыльная поверхность кистей), в случае отсутствия на них высыпаний; следует исключить использование других фотосенсибилизирующих препаратов и косметических средств: тетрациклина, гризеофульвина, сульфаниламидов, тиазидов, производных фенотиазина, ароматических масел и др.

- Рекомендуется при поражении кожи ладонной поверхности кистей и/или

подошвенной поверхности стоп:

локальная узкополосная средневолновая ультрафиолетовая терапия с длиной волны 311 нм от 25 до 30 3 раза в неделю [82]

Уровень убедительности рекомендаций **B** (уровень достоверности доказательств – 2)

- Рекомендуется при распространенном поражении узкополосная средневолновая ультрафиолетовая терапия с длиной волны 311 нм на курс от 25 до 30 процедур 2-5 раз в неделю [81; 83, 127]

Уровень убедительности рекомендаций **C** (уровень достоверности доказательств – 5)

- Рекомендуются в тяжелых случаях при распространенных высыпаниях:

Фотохимиотерапия с внутренним применением фотосенсибилизаторов (ПУВА-терапия) 4 раза в неделю на курс 15-20 сеансов. Псоралены для системного применения принимают в дозе 0,6-0,8 мг на 1 кг массы тела за один прием, за 1,5-2 часа до облучения длинноволновым УФ-светом. Начальная доза УФА составляет 50-70% от минимальной фототоксической дозы. При дозировании облучения в зависимости от типа кожи и степени загара пациента начальная доза составляет 0,25-1,0 Дж/см<sup>2</sup>. Процедуры проводят 2-4 раза в неделю. При отсутствии эритемы разовую дозу облучения увеличивают каждую 2-ю процедуру максимум на 30%, или на 0,25-1,0 Дж/см<sup>2</sup>. При появлении слабовыраженной эритемы дозу облучения оставляют постоянной. Максимальные значения разовой дозы УФА – 15-18 Дж/см<sup>2</sup> [21, 82; 84; 85, 99, 116]

Уровень убедительности рекомендаций **B** (уровень достоверности доказательств – 3)

При тилотической экземе в случаях безуспешного лечения другими методами при наличии выраженной инфильтрации и гиперкератоза

- Рекомендуется при тилотической экземе, наличии выраженной инфильтрации и гиперкератоза или в случаях неэффективности фототерапии:

фототерапия + ацитретин. Прием ацитретина в дозе 10-35 мг в сутки (обычно 25 мг в сутки или 0,3-0,5 мг на кг массы тела в сутки) начинают за 7-14 дней до начала фототерапии, реже – одновременно с ней. Облучение начинают, в зависимости от индивидуальной чувствительности пациента, с дозы, составляющей 30-50% от МЭД или МФД. В дальнейшем разовую дозу повышают на 10-30% от МЭД или МФД. При появлении слабой эритемы дозу облучения не повышают, а в случае развития выраженной эритемы и болезненности кожи требуется перерыв в лечении [86].

Уровень убедительности рекомендаций **C** (уровень достоверности доказательств – 5)

Комментарии: Фототерапия в комбинации с ретиноидами для лечения псориаза оказывает синергическое действие. Ретиноиды для лечения псориаза комбинируют с различными методами фототерапии: УФВ-терапией, ультрафиолетовым облучением кожи. Фотохимиотерапией с внутренним применением фотосенсибилизаторов (ПУВА), ПУВА-ваннами. Следует учитывать, что ацитретин способен вызывать увеличение десквамации и уменьшение толщины рогового слоя эпидермиса, что в свою очередь может привести к увеличению проникновения УФ-света через измененную кожу и повышению риска развития эритемы. Поэтому в начальной фазе комбинированной терапии разовые дозы ацитретина и УФ-облучения должны быть ниже доз, применяемых при монотерапии, а режим повышения доз облучения – более осторожным, что позволит избежать развития нежелательных фототоксических реакций. Перед назначением ацитретина пациентам, получающим УФВ или ПУВА-терапию в виде монотерапии, показано дозу облучения уменьшить на 50%. При переводе на комбинированное лечение пациентов, получающих монотерапию высокими дозами ацитретина, суточную дозу препарата показано снизить до 10-35 мг/сут, а УФ-облучение проводится начиная с дозы, составляющей 50% от дозы, назначаемой при монотерапии [86, 99].



### **3.2. Иное лечение**

Не применяется

Обезболивание не применяется.

### **4. Медицинская реабилитация, медицинские показания и противопоказания к применению методов реабилитации**

- Рекомендуется санаторно-курортное лечение в период ремиссии [66].
- Уровень убедительности рекомендаций **C** (уровень достоверности доказательств – 5).

### **5. Профилактика и диспансерное наблюдение, медицинские показания и противопоказания к применению методов профилактики**

#### **5.1. Профилактика**

- Рекомендуются для предотвращения развития рецидивов заболевания:
- исключение контактов с возможными аллергенами;
- ограничение стрессовых ситуаций, водных процедур;
- соблюдение диеты;
- соблюдение личной гигиены;
- профилактическое использование эмолентов, корнеопротекторов, нейтральных моющих средств;
- одежда не должна вызывать перегрева, не содержать шерстяных и синтетических компонентов;
- воздух в помещении должен быть увлажнен [66].
- Уровень убедительности рекомендаций **C** (уровень достоверности доказательств – 5)

#### **5.2. Диспансерное наблюдение**

Диспансерный учет у врача-дерматовенеролога.

### **6. Организация оказания медицинской помощи**

Показания для плановой госпитализации в медицинскую организацию:

- 1) Показания для оказания медицинской помощи в стационаре:
  - недостаточная эффективность лечения, проводимого в амбулаторных условиях; у больного с ограниченными высыпаниями;
  - прогрессирование заболевания с появлением новых высыпаний у больного с ограниченным поражением кожи;
  - распространенное поражение кожи.
- 2) Показания к выписке пациента из медицинской организации:
  - частичный или полный регресс высыпаний.

## 7. Дополнительная информация (в том числе факторы, влияющие на исход заболевания или состояния)

- Рекомендуются эмолиенты в составе комплексного лечения больных экземой [39-43, 68].

Уровень убедительности рекомендаций **C** (уровень достоверности доказательств – 5)

Комментарии: Смягчающие средства традиционно используются при всех видах кожных заболеваний, связанных с эпидермальной патологией и барьерной дисфункцией [40, 42]. Эмолиенты существуют в форме лосьонов, кремов, мазей, моющих средств, средств для ванн. Выбор лекарственной формы определяется клинико-морфологической формой воспаления [51]. При формировании очагов хронической экземы (в т.ч. при экземе кистей, дисгидротической экземе, микробной экземе и др.) рационально использование средств для увлажнения кожи. Назначение эмолиентов в составе комплексного дерматологического лечения способствует прежде всего повышению активности проводимой терапии, сокращению продолжительности основного курса лечения [41, 43, 68]. Поддерживающее лечение увлажняющими препаратами значительно сокращает время рецидива экземы [39].

### Критерии оценки качества медицинской помощи

N	Критерии качества	Уровень убедительности рекомендаций	Уровень достоверности доказательств
1	Проведена терапия антигистаминными лекарственными препаратами и/или топическими кортикостероидными препаратами (при наличии медицинских показаний и при отсутствии медицинских противопоказаний)	<b>C</b>	5
2	Достигнуто уменьшение зуда	<b>C</b>	5
3	Достигнуто уменьшение площади высыпаний и/или числа высыпаний и/или их уплощение или отсутствие высыпаний	<b>C</b>	5

### Список литературы

1. Герасимова Н.А., Кохан М.М., Белых О.А., Кениксфест Ю.В. Гельминтозы и протозоозы кишечника у больных хроническими дерматозами. Вестник дерматологии и венерологии. 2010; 6: 51-57.
2. Wuthrich B, Schmid-Grendelmeier P. The atopic eczema/dermatitis syndrome. Epidemiology, natural course, and immunology of the IgE-associated ("extrinsic") and the nonallergic ("intrinsic") AEDS. J Invest Allergol Clin Immunol 2003; 13: 1-5
3. Darsow U, Laifaoui J, Kerschenlohr K et al. The prevalence of positive reactions in the atopy patch test with aeroallergens and food allergens in subjects with atopic eczema: a European multicenter study. Allergy 2004; 59: 1318-1325
4. Diepgen TL, Andersen KE, Brandao FM et al. Hand eczema classification: a cross-sectional, multicentre study of the aetiology and morphology of hand eczema. Br J Dermatol 2009; 160: 353 – 8
5. Haslund P, Bangsgaard N, Jarlov JO et al. Staphylococcus aureus and hand eczema severity. Br J Dermatol 2009; 161: 772 – 7

6. Mernelius, S., Carlsson, E., Henricson, J., Löfgren, S., Lindgren, P.-E., Ehrlich, R., ... Anderson, C.D. (2016). Staphylococcus aureus colonization related to severity of hand eczema. *European Journal of Clinical Microbiology & Infectious Diseases*, 35(8), 1355-1361
7. Chlievert PM, Case LC, Strandberg KL, Abrams BB, Leung DY. Super-antigen profile of Staphylococcus aureus isolates from patients with steroid-resistant atopic dermatitis. *Clin Infect Dis* 2008; 46: 1562-1567
8. Bath-Hextall FJ, Birnie AJ, Ravenscroft JC, Williams HC. Interventions to reduce Staphylococcus aureus in the management of atopic eczema: an updated Cochrane review. *Br J Dermatol* 2011; 164: 12-26
9. Gueniche A, Knaudt B, Schuck E et al. Effects of nonpathogenic gram-negative bacterium *Vitreoscilla filiformis* lysate on atopic dermatitis: a prospective, randomized, double-blind, placebo-controlled clinical study. *Br J Dermatol* 2008; 159: 1357-1363
10. Kaffenberger BH, Mathis J, Zirwas MJ. A retrospective descriptive study of oral azole antifungal agents in patients with patch test-negative head and neck predominant atopic dermatitis. *J Am Acad Dermatol* 2014; 71: 480-483.
11. Svejgaard E, Larsen PO, Deleuran M, Ternowitz T, Roed-Petersen J, Nilsson J. Treatment of head and neck dermatitis comparing itraconazole 200 mg and 400 mg daily for 1 week with placebo. *J Eur Acad Dermatol Venereol* 2004; 18: 445-449
12. Glatz M, Buchner M, von Bartenwerffer W et al. *Malassezia* spp. – specific immunoglobulin E level is a marker for severity of atopic dermatitis in adults. *Acta Derm Venereol* 2015; 95: 191-196.
13. Thomas L Diepgen, Klaus E Andersen, Oliver Chosidow et al. Guidelines for diagnosis, prevention and treatment of hand eczema. *J Dtsch Dermatol Ges.* 2015 Jan; 13(1): e1-22
14. C Green, J L Colquitt, I Kirby, P Davidson. Topical corticosteroids for atopic eczema: clinical and cost effectiveness of once-daily vs. more frequent use. *Br J Dermatol.* 2005 Jan; 152(1): 130 – 4
15. F Handa, P K Sharma, A Guha, S D Sharma Alcometasone dipropionate 0.05% ointment versus hydrocortisone 1.0% ointment in eczema & other dermatoses *Indian J Dermatol.* 1988 Jan; 33(1): 5-8
16. Маргиева А.В., Хайлов П.М., Крысанов И.С. и др. Фармакоэкономический анализ применения метилпреднизолона ацепоната при лечении атопического дерматита и экземы. *Медицинские технологии. Оценка и выбор.* 2011; 1: 14-21.
17. Кондратьева Ю.С., Кархова В.В. Опыт применения 0,1% метилпреднизолона ацепоната в комплексной терапии стероидчувствительных дерматозов. *Вестник дерматологии и венерологии* 2016; 1: 93-98.
18. Хардикова С.А. Применение крема с комплексным составом: метилпреднизолон ацепонат 0,1% + мочевины 2% в терапии дерматозов в области лица. *Клиническая дерматология и венерология.* 2016; 2: 74-80.
19. Колбина М.С., Силина Л.В., Хардикова С.А. Проактивная терапия атопического дерматита. *Клиническая дерматология и венерология.* 2017; 6: 94-97.
20. Хардикова С.А., Дмитрук В.С. Базисная комплексная терапия атопического дерматита: применение смягчающих средств как важный фактор восстановления кожного барьера. *Клиническая дерматология и венерология.* 2019; 18 (5): 588-593
21. Garritsen F.M., Brouwer M.W., Limpens J., Spuls P.I. Photo(chemo)therapy in the management of atopic dermatitis: an updated systematic review with the use of GRADE and implications for practice and research. *Br J Dermatol* 2014; 170 (3): 501-513.
22. Zomer-Kooijker K., van der Ent C.K., Ermers M.J., Rovers M.M. Lack of long term effects of high dose inhaled beclomethasone for respiratory syncytial virus bronchiolitis – a randomized placebo-controlled trial. *J Pediatr Infect Dis J* 2014; 33 (1): 19-23.
23. Haneke E. The treatment of atopic dermatitis with methylprednisolone aceponate (MPA) a

new topical corticosteroid. *J Dermatol Treat.* 1992; 3 (Suppl. 2): 13-15.

24. De Waure C., Cadeddu C., Venditti A. et al. Non steroid treatment for eczema: results from a controlled and randomized study. *G Ital Dermatol Venereol.* 2013; 148 (5): 471-477.

25. Знаменская Л.Ф., Горячева Т.А., Яковлева С.В. и др. Применение препарата Скин-кап (активированный пиритион цинка) в терапии хронических дерматозов. *Медицинские технологии*, 2010; 1: 48-56.

26. Katsarou A., Makris M., Papagiannaki K. et al. Tacrolimus 0.1% vs mometasone furoate topical treatment in allergic contact hand eczema: a prospective randomized clinical study. *Eur J Dermatol.* 2012; 22 (2): 192-196.

27. C Green, J L Colquitt, I Kirby, P Davidson. Topical corticosteroids for atopic eczema: clinical and cost effectiveness of once-daily vs. more frequent use. *Br J Dermatol.* 2005 Jan; 152(1): 130 – 4

28. Loden M., Wiren K., Smerud K.T. et al. The effect of a corticosteroid cream and a barrier-strengthening moisturizer in hand eczema. A double-blind, randomized, prospective, parallel group clinical trial. *J Eur Acad Dermatol Venereol* 2012; 26: 597-601.

29. van Velsen SG, De Roos MP, Haeck IM, Sparidans RW, Bruijnzeel-Koo-men CA. The potency of clobetasol propionate: serum levels of clobetasol propionate and adrenal function during therapy with 0.05% clobetasol propionate in patients with severe atopic dermatitis. *J Dermatolog Treat* 2012; 23: 16-20

30. her LG, Chang J, Patel IB, Balkrishnan R, Fleischer AB Jr. Relieving the pruritus of atopic dermatitis: a meta-analysis. *Acta Derm Venereol* 2012; 92: 455-461

31. Кожные и венерические болезни. Руководство для врачей в 4-х т. – Т. 2/Под ред. Ю.К. Скрипкина. – М.: Медицина, 1995, 544 с. – ил.

32. Данилова А.А. Общие подходы к терапии экземы в практике врача-интерниста. *Лечащий врач.* 2011. N 8. С. 94.

33. Дубенский В.В., Гармонов А.А. Наружная терапия дерматозов. Руководство для врачей. Твер. – 2007. – 220 с. (с – 158)

34. Chang C., Keen C.L., Gershwin M.E. Treatment of eczema. *Clin Rev Allergy Immunol.* 2007; 33 (3): 204-225.

35. Олисова О.Ю., Белоусова Т.А., Каиль-Горячкина М.В. Стратегия и тактика лечения больных с инфекционно-воспалительными заболеваниями кожи. *Дерматология (Прил. к журн. Consilium Medicum).* 2017; 1: 42-47.

36. Самцов А.В., Хайрутдинов В.Р., Белоусова И.Э. Этиопатогенетическая терапия воспалительных дерматозов. *Вестник дерматологии и венерологии.* 2018; 94 (2): 78-83.

37. Хардикова С.А. Эффективность и переносимость различных форм Акридерма ГК в ежедневной практике врача-дерматовенеролога. *Клиническая дерматология и венерология.* 2016; 4: 52-58.

38. Хардикова С.А. Рациональный выбор комбинированного топического глюкокортикостероида в условиях амбулаторного приема врача-дерматовенеролога. *Клиническая дерматология и венерология.* 2018; 2: 67-72.

39. J Strategos. Fusidic acid-betamethasone combination in infected eczema: an open, randomized comparison with gentamicin-betamethasone combination. *Pharmatherapeutica.* 1986; 4(9): 601 – 6

40. Шиббаева Е.В., Пышкина Е.И. Наружная терапия инфицированных дерматозов: адекватный подход к выбору препарата//Эффективная фармакотерапия. 2013. N 1 (8). С. 10-15.

41. А.В. Сухарев, А.В. Патрушев, И.Н. Теличко и др. Пимафукурт – оптимальный выбор при лечении инфекций кожи и воспалительных дерматозов. *Эффективная фармакотерапия.* 2014. N 4. С 8-14

42. А.Н. Хлебникова. Рациональная терапия инфицированных дерматозов. *Эффективная фармакотерапия.* 2013. N 40ю С 22-26

43. Leyden JJ, Kligman AM. The case for steroid-antibiotic combinations. *Br J Dermatol* 1977; 96: 179 – 87
44. F.J. Bath-Hextall, A.J. Birnie, & J.C. Ravenscroft and H.C. Williams Interventions to reduce *Staphylococcus aureus* in the management of atopic eczema: an updated Cochrane review. *Br J Dermatol*. 2010 Jul; 163(1): 12-26
45. Hjorth N, Schmidt H, Thomsen K. Fusidic acid plus betamethasone in infected or potentially infected eczema. *Pharmatherapeutica* 1985; 4: 126 – 31
46. Ramsay C, Savoie J, Gilbert M et al. The treatment of atopic dermatitis with topical fusidic acid and hydrocortisone acetate. *J Eur Acad Dermatol Venereol* 1996; 7 (Suppl. 1): S 15-22
47. Тлиш М.М., Кузнецова Т.Г., Наатыж Ж.Ю., Псавок Ф.А. Микробная экзема: возможности коррекции на современном этапе. *Вестник дерматологии и венерологии*. 2018; 94 (4): 60-67.
48. Яковлев А.Б., Круглова Л.С. Дисгидроз и дисгидрозиформные дерматозы: особенности клиники, диагностики и лечения. *Клиническая дерматология и венерология*. 2018; 17 (4): 69-75.
49. D Bonamonte, A Belloni Fortina, L Neri, A Patrizi. Fusidic acid in skin infections and infected atopic eczema. *G Ital Dermatol Venereol*. 2014 Aug; 149(4): 453 – 9
50. Богданович Т.М., Страчунский Л.С. Мупиноцин: уникальный антибиотик для местного применения. *Клин. микробиол. и антимикробн. химиотер.* 1999; 1: 57-65.
51. А.Л. Бакулев, С.С. Кравченя, Н.Н. Мурашкин и соавт. Микробная экзема: новые возможности комбинированной топической терапии. *2011 Vestn Dermatol Venerol* 2011; 6: 98-104
52. E.A. Eady, I.H. Cove. Topical antibiotic therapy: current status and future prospects. *Drugs Exp Clin Res*. 1990; 16(8): 423 – 33
53. Melanie Chong, Luz Fonacier. Treatment of Eczema: Corticosteroids and Beyond. *Clin Rev Allergy Immunol*. 2016 Dec; 51(3): 249-262
54. Schurmeyer F., Luger T., Bohm M. Long-term efficacy of occlusive therapy with topical pimecrolimus in severe dyshidrosiform hand and foot eczema. *Dermatology*. 2007; 214: 99-100.
55. Hordinsky M., Fleischer A., Rivers J. et al. Efficacy and safety of pimecrolimus cream 1% in mild-to-moderate chronic hand dermatitis: a randomized double-blind trial. *Dermatology*. 2010; 221: 71-77.
56. Круглова Л.С., Жукова О.В., Стрелкович Т.И. Практика применения такролимуса в лечении распространенных хронических дерматозов. *Клиническая дерматология и венерология*. 2014; 12 (2): 10-14.
57. Katsarou A., Papagiannaki K. Topical treatment of hand eczema: calcineurin inhibitors. In: Alikhan A., Lachapelle J.M., Maibach H. (eds) *Textbook of Hand Eczema*. 2014.
58. Luger T., Paul C. Potential New Indications of Topical Calcineurin Inhibitors. *Dermatology* 2007; 215 Suppl 1: 45-54
59. Баранов А.А., Намазова-Баранова Л.С., Хаитов Р.М., Кубанова А.А., Ильина Н.И., Курбачева О.М., Новик Г.А., Петровский Ф.И., Мурашкин Н.Н., Вишнева Е.А., Селимзянова Л.Р., Алексеева А.А. Федеральные клинические рекомендации по оказанию медицинской помощи детям с атопическим дерматитом, 2015.
60. F. Ray Bettley. Hand Eczema. *Br Med J*. 1964 Jul 18; 2(5402): 151-155.
61. Gupta M, Mahajan V, Mehta K, Chauhan P. Zinc Therapy in Dermatology: A Review. *Hindawi Publishing Corporation Dermatology Research and Practice Volume 2014, Article ID 709152, 11 pages*
62. Wollenberg, A., Barbarot, S., Bieber, T., Christen-Zaech, S., Deleuran, M. Fink-Wagner, A. (2018). Consensus-based European guidelines for treatment of atopic eczema (atopic dermatitis) in adults and children: part II. *Journal of the European Academy of Dermatology and Venereology*, 32(6), 850-878
63. Способ лечения микробной экземы Заявка на патент 2018142639 Рос.

Федерация/Глиш М.М., Гуменюк С.Е., Попандопуло Е.К. Патентообладатель: Федеральное государственное бюджетное образовательное учреждение высшего образования "Кубанский государственный медицинский университет" Министерства здравоохранения Российской Федерации (ФГБОУ ВО КубГМУ Минздрава России). Опубликовано: 2019.09.09

64. Apfelbacher C.J., van Zuuren E.J., Fedorowicz Z. et al. Oral H1 antihistamines as monotherapy for eczema. *Cochrane Database Syst Rev* 2013 Feb 28; (2): CD007770.

65. Matsuyama T., Ozawa A., Kusakabe Y. et al. Which anti-histamines dermatological specialists select in their therapies for common skin diseases? A practical analysis from multiple clinics. *Tokai J Exp Clin Med.* 2005; 30 (2): 89-95.

66. Ю.К. Скрипкин, А.А. Кубанова, В.Г. Акимов. Кожные и венерические болезни: учебник. – М.: ГЭОТАР-Медиа, 2012. – с. 250-251.: ил.

67. Бакулев А.Л., Кравченя С.С., Мурашкин Н.Н. Применение левоцетиризина (Гленцета) у больных экземой. Клинико-ультрасонографическая оценка эффективности. *Вестн. дерматол. и венерол.* 2011; 3: 127-132

68. Елисютина О.Г., Феденко Е.С., Федоскова Т.Г., Лусс Л.В. Эффективность терапии левоцетиризином у больных с аллергодерматозами. *Рос. аллергол. журн.* 2012, N 5, с. 69-75

69. Kircik L. Management of pruritus with levocetirizine dihydrochloride in atopic dermatitis in a randomized, double-blind, placebo controlled study – Interim analysis of 21 subjects. *Allergy and Asthma Proceedings* 2010; 31(2): 166

70. Matterne U, Böhmer MM, Weisshaar E, Jupiter A, Carter B, Apfelbacher CJ. Oral H1 antihistamines as 'add-on' therapy to topical treatment for eczema. *Cochrane Database Syst Rev.* 2019; 1: CD012167

71. Kawashima M, Tango T, Noguchi T, Inagi M, Nakagawa H, Harada S. Addition of fexofenadine to a topical corticosteroid reduces the pruritus associated with atopic dermatitis in a 1-week randomized, multicentre, doubleblind, placebo-controlled, parallel-group study. *British Journal of Dermatology* 2003; 148(6): 1212 – 21

72. Соколова Т.В., Сафонова Л.А. Особенности течения и лечения атопической эритродермии Хилла (случай из практики). *Вестник дерматологии и венерологии.* 2016; (3): 128-138

73. Соколова Т.В., А.П. Малярчук, Сафонова Л.А. Стратегия выбора наружной терапии при микробной экземе. *Клиническая дерматология и венерология.* 2017; (3): 46-63

74. Воронцовская А.А. Атопическая экзема беременных. Достижения фундаментальной, клинической медицины и фармации. Материалы 69-ой научной сессии сотрудников университета. УО "Витебский государственный медицинский университет". 2014. Издательство: Витебский государственный медицинский университет (Витебск)

75. Hosking GP, Elliston H. Benign intracranial hypertension in a child with eczema treated with topical steroids. *Br Med J* 1978; i: 550 – 1

76. Тимофеева А.Н., Бобынцев И.И., Силина Л.В. Влияние комплексной терапии с афобазолом на показатели дерматологического, психофизиологического и иммунного статуса у больных хронической экземой. *Успехи современного естествознания.* 2014; 11 – 2. С. 29-33.

77. Thestrup-Pedersen K., Andersen K.E., Menne T., Veien N. Treatment of hyperkeratotic dermatitis of the palms (eczema keratoticum) with oral acitretin. A single-blind placebo controlled study. *Acta Derm Venereol* 2001; 81: 353-355.

78. Song, M., Lee, H. J., Lee, W. K., Kim, H. S., Ko, H. C., Kim, M. B., & Kim, B. S. (2017). Acitretin as a therapeutic option for chronic hand eczema. *Annals of Dermatology*, 29(3), 385-387

79. Tan J, Maari C, Nigen S, Bolduc C, Bissonnette R. Openlabel exploratory study of acitretin for the treatment of severe chronic hand dermatitis. *J Dermatolog Treat* 2015; 26: 373-375

80. Gambichler T, Othlinghaus N, Tomi NS, Holland-Letz T, Boms S, Skrygan M, et al. Medium-dose ultraviolet (UV) A1 vs. narrowband UVB phototherapy in atopic eczema: a randomized crossover study. *Br J Dermatol.* 2009; 160(3): 652-658

81. Grundmann-Kollmann M, Behrens S, Podda M, Peter RU, Kaufmann R, Kerscher M. Phototherapy for atopic eczema with narrow-band UVB; Christoffers WA, Coenraads PJ, Svensson A et al (2019) Interventions for hand eczema. Cochrane Database Syst Rev <https://doi.org/10.1002/14651858.CD004055.pub2>
82. Sezer E, Etikan I. Local narrowband UVB phototherapy vs local PUVA in the treatment of chronic hand eczema. Photodermatol Photoimmunol Photomed 2007; 23: 10-14.
83. Reynolds N.J., Franklin V., Gray J.C., Diffey B.L., Farr P.M. Narrow-band ultraviolet B and broad-band ultraviolet a phototherapy in adult atopic eczema: A randomised controlled trial. Lancet. 2001; 357: 2012-2016
84. Patrizi A, Raone B, Ravaioli GM. Management of atopic dermatitis: safety and efficacy of phototherapy. Clin Cosmet Investig Dermatol. 2015; 8: 511-520
85. Berg M., Ros A.M. Treatment of psoriasis with psoralens and ultraviolet A. A double-blind comparison of 8-methoxypsoralen and 5-methoxypsoralen. Photodermatol Photoimmunol Photomed 1994; 10 (5): 217-220
86. Leibold M. Acitretin in combination with UVB or PUVA. J Am Acad Dermatol. 1999; 41 (3): S22-S24
87. Л.А. Юсупова, Е.И. Юнусова, З.Ш. Гараева, Г.И. Мавлютова, Е.В. Бильдюк, А.Н. Шакирова//Современные особенности клиники, диагностики и терапии больных экземой 2018
88. С.Р. Сенчукова, Е.В. Романов Патоморфологические особенности хронических дерматозов (псориаза и алергодерматозов) при описторхозе//БЮЛЛЕТЕНЬ СО РАМН 2008
89. Дюдюн Анатолий Дмитриевич, Полион Наталья Николаевна, Горбунцов Вячеслав Вячеславович, Захаров Сергей Вячеславович, Ремез Лилия Викторовна Эффективность и переносимость препарата Афлодерм в комплексном лечении больных со стероидчувствительными дерматозами и локализацией патологических процессов на участках с повышенной чувствительностью кожи//Дерматовенерология. Косметология 2014
90. А.А. Кубанова, В.И. Кисина//Рациональная фармакотерапия заболеваний кожи и инфекций, передаваемых половым путем 2015
91. Хардикова С.А. Эффективность и переносимость различных форм Акридерма ГК в ежедневной практике дерматовенеролога. Клиническая дерматология и венерология. 2016
92. А.А. Данилова Общие подходы к терапии экземы в практике врача-интерниста//Лечащий врач 2011
93. Н.В. Кунгуров, М.М. Кохан, Ю.В. Кениксфест, Я.В. Кащеева, О.В. Летаева, И.А. Куклин, Е.И. Стукова Инновационное комбинированное наружное средство в терапии осложненных дерматозов: опыт использования//Лечащий врач 2019
94. Ю.К. Скрипкин Кожные и венерические болезни 1999
95. Jochen Schmitt <sup>1</sup>, Christian I Apfelbacher. Carsten Flohr Eczema//BMJ Clin Evid. 2011 May 17; 2011: 1716.
96. Н.Г. Астафьева, И.В. Гамова, Е.Н. Удовиченко, И.А. Перфилова Левоцетиризин: современные аспекты применения при аллергических заболеваниях с точки зрения доказательной медицины//Лечащий врач 2010
97. Новикова Л.А., Бахметьева Т.М., Бялик Л.Р., Бахметьев А.А. ФЕКСОФАСТ В КОМПЛЕКСНОМ ЛЕЧЕНИИ АЛЛЕРГИЧЕСКИХ ЗАБОЛЕВАНИЙ КОЖИ//Научно-практическая конференция "Современные аспекты дерматовенерологии" 2010
98. Старостенко В.В., Сидоренко О.А., Сизякина Л.П., Сидоренко Е.Е. Хроническая истинная экзема. Поиск терапии тяжелых форм. Медицинский вестник Юга России. 2019; 10(1): 72-78.
99. Ж.С. Данбаева, Ж.Х. Исламгалиева Внедрение ПУВА терапии при лечении кожных заболеваний//Клиническая медицина 2011

100. Crespi H.G. Topical corticosteroid therapy for children: alclometasone dipropionate cream 0.05%//Clinical therapeutics. – 1986. – Т. 8. – N. 2. – С. 203-210.
101. Филимонкова Н.Н., Колбина М.С. Новые возможности в терапии стероидчувствительных дерматозов – комбинация топического глюкокортикостероида с мочевиной//Вестник дерматологии и венерологии. – 2017. – N. 2. – С. 83-88.
102. Sparkes C.G., Wilson L. The clinical evaluation of a new topical corticosteroid, clobetasol propionate: AN INTERNATIONAL CONTROLLED TRIAL//British Journal of Dermatology. – 1974. – Т. 90. – N. 2. – С. 197-203.
103. Jegasothy V. et al. Clobetasol propionate versus fluocinonide creams in psoriasis and eczema//International journal of dermatology. – 1985. – Т. 24. – N. 7. – С. 461-465
104. Кубанова, А.А. Рациональная фармакотерапия заболеваний кожи и инфекций, передаваемых половым путем/Кубанова А.А., Вавилов А.М., Волнухин В.А. и др./Под общей ред. А.А. Кубановой – Москва: Литтерра, 2007. – 512 с.
105. Pouyner T.F. et al. Fucidin h cream (2% fusidic acid, 1% hydrocortisone) vs hydrocortisone cream (1%) in atopic eczema//Journal of the European Academy of Dermatology and Venereology. – 1997. – Т. 1001. – N. 9. – С. S164.
106. Robinson J. Management of eczema in babies and young children//Journal of Health Visiting. – 2013. – Т. 1. – N. 9. – С. 500-507.
107. Wong K.S. et al. Comparative double-blinded study between mupirocin and tetracycline ointments for treating skin infections//Singapore medical journal. – 1989. – Т. 30. – N. 4. – С. 380-383.
108. Eichenfield L.F. et al. Clinical management of atopic eczema with pimecrolimus cream 1% (Elidel®) in paediatric patients//Dermatology. – 2007. – Т. 215. – N. Suppl. 1. – С. 3-17.
109. Орлов Е.В., Меркулова Т.Б., Коннов П.Е. Клинический опыт применения антигистаминных производных хинуклидина в комплексной терапии зудящих дерматозов. Клиническая дерматология и венерология. 2014; 12(6): 74-81.
110. Ю.В. Сергеев, Т.П. Гусева Антигистаминные препараты в практике терапевта//Лечащий врач 2005
111. Politiek K. et al. Alitretinoin and acitretin in severe chronic hand eczema; results from a retrospective daily practice study//Dermatologic therapy. – 2016. – Т. 29. – N. 5. – С. 364-371.
112. Tan J. et al. Open-label exploratory study of acitretin for the treatment of severe chronic hand dermatitis//Journal of Dermatological Treatment. – 2015. – Т. 26. – N. 4. – С. 373-375.
113. Brandsma A.E. Drug survival for acitretin and cyclosporine in patients with chronic hand eczema: дис. – 2014.
114. Capella G.L. et al. A controlled study of comparative efficacy of oral retinoids and topical betamethasone/salicylic acid for chronic hyperkeratotic palmoplantar dermatitis//Journal of dermatological treatment. – 2004. – Т. 15. – N. 2. – С. 88-93.
115. Thestrup-Pedersen K. et al. Treatment of hyperkeratotic dermatitis of the palms (eczema keratoticum) with oral acitretin. A single-blind placebo-controlled study//Acta dermato-venereologica. – 2001. – Т. 81. – N. 5.
116. Garred P. et al. Mannan-binding protein-levels in plasma and upper-airways secretions and frequency of genotypes in children with recurrence of otitis media//Clinical & Experimental Immunology. – 1993. – Т. 94. – N. 1. – С. 99-104.
117. А.А. Данилова Общие подходы к терапии экземы в практике врача-интерниста//Лечащий врач 2011
118. Mobacken H., Hersle K. Alclometasone dipropionate ointment 0.05% versus hydrocortisone ointment 1.0% in children with eczema//Acta therapeutica. – 1986. – Т. 12. – N. 3. – С. 269-278.
119. Сравнительная оценка эффективности применения препарата фенкарол при atopическом дерматите у детей дошкольного возраста С.И. Ильченко, Н.В. Науменко, Н.Л.



Пинаева Журнал клінічна імунологія. Алергологія. Інфектологія. N 9-10 (78-79) 2014

120. Mattered U. et al. Oral H1 antihistamines as 'add-on' therapy to topical treatment for eczema//Cochrane Database of Systematic Reviews. – 2019. – N. 1.

121. Fitzsimons R. et al. Antihistamine use in children//Archives of Disease in Childhood-Education and Practice. – 2015. – Т. 100. – N. 3. – С. 122-131.

122. Гаврилюк А.В. и др. Цетрин. Лечение экземы и атопического дерматита//Укр. журн. дерматол., венерол., косметол. – 2003. – N. 1. – С. 8.

123. Paul E. Treatment of pruritic skin diseases with loratadine. Results of an open multicenter study//Fortschritte der Medizin. – 1991. – Т. 109. – N. 7. – С. 175-178.

124. HAN J., HUANG H. An observation of curative effect of desloratadine united BCG-PSN in treating eczema//China Medical Herald. – 2008. – Т. 2008. – С. 22.

125. Evaluation of Azithromycin/Zithromax for the treatment of skin infections Ram H. Malkani, Vijay Aswani At the International Congress for Infectious Diseases held at Prague, Czech Republic, 1994 Jul

126. Олисова О.Ю. <1>, Плиева Л.Р. Терапия пиодермий. "РМЖ" N 8 от 17.04.2014 стр. 610127. Krutmann J., Morita A. Phototherapy for atopic eczema//Handbook of Atopic Eczema. – Springer, Berlin, Heidelberg, 2006. – С. 539-543.

#### Примечание.

Нумерация пунктов дана в соответствии с официальным текстом документа.

128. Резниченко Н.Ю., Резниченко Г.И., Каукэ Ю.И. Результаты клинического исследования сравнения эффективности и безопасности хифенадина и дезлоратадина у пациентов с аллергодерматозами//Дерматологія та венерологія. – 2018. – N. 1. – С. 56-66.

Приложение А1

### **Состав рабочей группы по разработке и пересмотру клинических рекомендаций**

1. Кубанов Алексей Алексеевич – член-корреспондент РАН, доктор медицинских наук, профессор, президент Российского общества дерматовенерологов и косметологов, директор ФГБУ "ГНЦДК" Минздрава России, заведующий кафедрой дерматовенерологии и косметологии ФГБОУ ДПО "РАМНПО" Минздрава России, г. Москва.

2. Хардикова Светлана Анатольевна – доктор медицинских наук, профессор, член Российского общества дерматовенерологов и косметологов.

3. Заславский Денис Владимирович – доктор медицинских наук, профессор, член Российского общества дерматовенерологов и косметологов, г. Санкт-Петербург.

4. Новиков Юрий Александрович – доктор медицинских наук, профессор, член Российского общества дерматовенерологов и косметологов.

5. Радул Елена Владимировна – кандидат медицинских наук, член Российского общества дерматовенерологов и косметологов.

6. Правдина Ольга Валерьевна – кандидат медицинских наук, член Российского общества дерматовенерологов и косметологов.

7. Зубарева Елена Юрьевна – кандидат медицинских наук, член Российского общества дерматовенерологов и косметологов.

8. Ласеев Денис Иванович – кандидат медицинских наук, член Российского общества дерматовенерологов и косметологов.

9. Карамова Арфеня Эдуардовна – кандидат медицинских наук, член Российского общества дерматовенерологов и косметологов.

общества дерматовенерологов и косметологов.

10. Знаменская Людмила Федоровна – доктор медицинских наук, член Российского общества дерматовенерологов и косметологов.

11. Воронцова Анастасия Александровна – младший научный сотрудник отдела дерматологии ФГБУ "Государственный научный центр дерматовенерологии и косметологии" Минздрава России, член Российского общества дерматовенерологов и косметологов.

12. Мончаковская Екатерина Сергеевна – младший научный сотрудник отдела дерматологии ФГБУ "Государственный научный центр дерматовенерологии и косметологии" Минздрава России, член Российского общества дерматовенерологов и косметологов.

Конфликт интересов: Авторы заявляют об отсутствии конфликта интересов.

Приложение А2

## Методология разработки клинических рекомендаций

Целевая аудитория данных клинических рекомендаций:

1. Врачи-специалисты: дерматовенерологи.
2. Ординаторы и слушатели циклов повышения квалификации по указанной специальности.
3. Преподаватели медицинских образовательных учреждений по специальности "Дерматовенерология".

**Таблица 1. Шкала оценки уровней достоверности доказательств (УДД) для методов диагностики (диагностических вмешательств)**

УДД	Расшифровка
1	Систематические обзоры исследований с контролем референсным методом или систематический обзор рандомизированных клинических исследований с применением мета-анализа
2	Отдельные исследования с контролем референсным методом или отдельные рандомизированные клинические исследования и систематические обзоры исследований любого дизайна, за исключением рандомизированных клинических исследований, с применением мета-анализа
3	Исследования без последовательного контроля референсным методом или исследования с референсным методом, не являющимся независимым от исследуемого метода или нерандомизированные сравнительные исследования, в том числе когортные исследования
4	Несравнительные исследования, описание клинического случая
5	Имеется лишь обоснование механизма действия или мнение экспертов

**Таблица 2. Шкала оценки уровней достоверности доказательств (УДД) для методов профилактики, лечения и реабилитации (профилактических, лечебных, реабилитационных вмешательств)**

УДД	Расшифровка
1	Систематический обзор РКИ с применением мета-анализа
2	Отдельные РКИ и систематические обзоры исследований любого дизайна, за исключением РКИ, с применением мета-анализа
3	Нерандомизированные сравнительные исследования, в т.ч. когортные исследования
4	Несравнительные исследования, описание клинического случая или серии случаев, исследования "случай-контроль"
5	Имеется лишь обоснование механизма действия вмешательства (доклинические исследования) или мнение экспертов

**Таблица 3. Шкала оценки уровней убедительности рекомендаций (УУР) для методов профилактики, диагностики, лечения и реабилитации (профилактических, диагностических, лечебных, реабилитационных вмешательств)**

УУР	Расшифровка
А	Сильная рекомендация (все рассматриваемые критерии эффективности (исходы) являются важными, все исследования имеют высокое или удовлетворительное методологическое качество, их выводы по интересующим исходам являются согласованными)
В	Условная рекомендация (не все рассматриваемые критерии эффективности (исходы) являются важными, не все исследования имеют высокое или удовлетворительное методологическое качество и/или их выводы по интересующим исходам не являются согласованными)
С	Слабая рекомендация (отсутствие доказательств надлежащего качества (все рассматриваемые критерии эффективности (исходы) являются неважными, все исследования имеют низкое методологическое качество и их выводы по интересующим исходам не являются согласованными)

### **Порядок обновления клинических рекомендаций**

Механизм обновления клинических рекомендаций предусматривает их систематическую актуализацию – не реже чем один раз в три года, а также при появлении новых данных с позиции доказательной медицины по вопросам диагностики, лечения, профилактики и реабилитации конкретных заболеваний, наличии обоснованных дополнений/замечаний к ранее утвержденным клиническим рекомендациям, но не чаще 1 раза в 6 месяцев.

Приложение А3

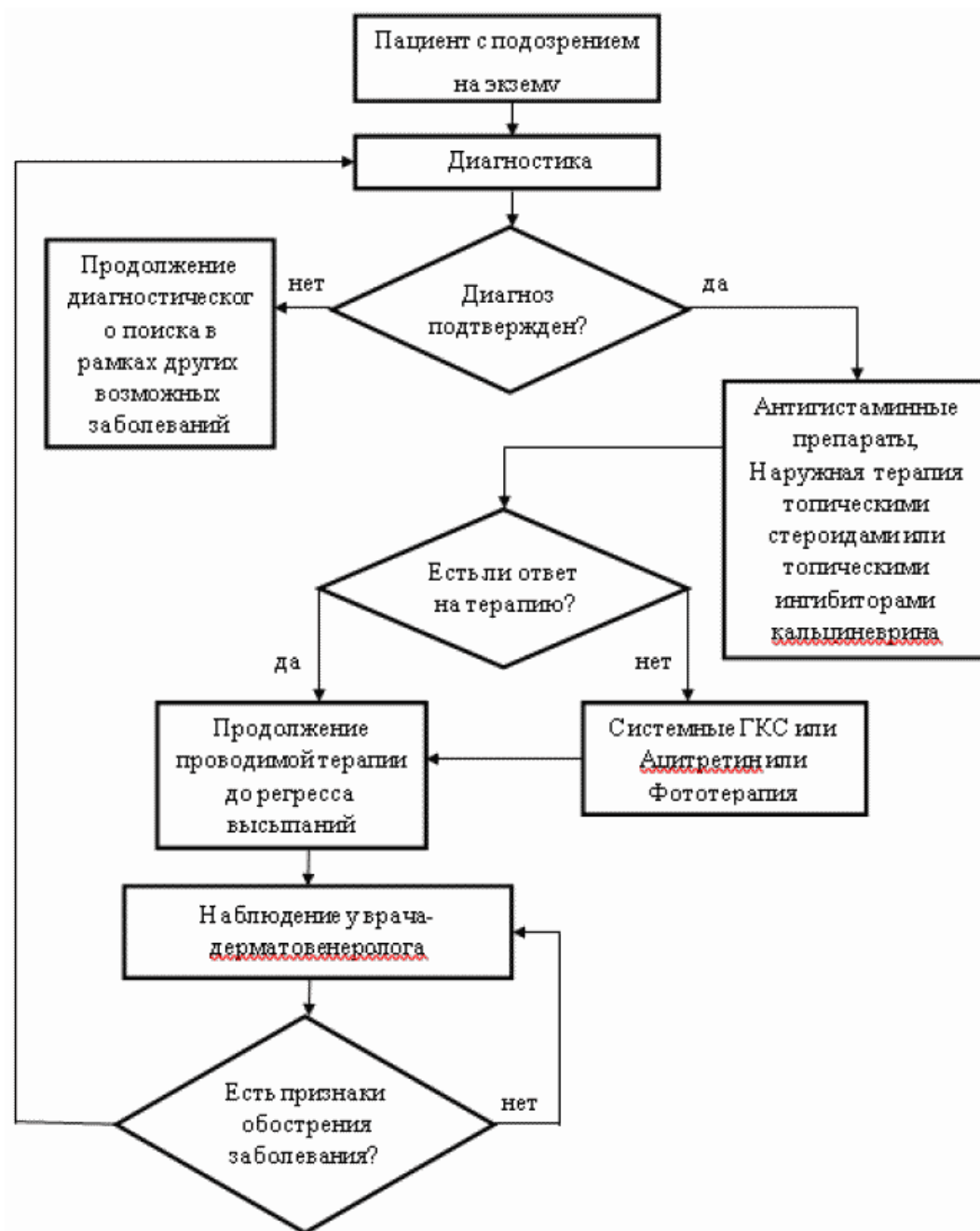
### **Справочные материалы, включая соответствие показаний к применению и противопоказаний, способов применения и доз лекарственных препаратов, инструкции по применению лекарственного препарата**

Данные клинические рекомендации разработаны с учетом следующих нормативно-правовых документов:

1. Порядок оказания медицинской помощи по профилю "дерматовенерология", утвержденный Приказом Минздрава РФ N 924н от 15 ноября 2012 г.

Приложение Б

### Алгоритмы действий врача



## Информация для пациента

Предупреждение рецидива заболевания возможно при соблюдении следующих рекомендаций:

1. Охранительный режим: исключение контактов с возможными аллергенами и гистаминолибераторами, ограничение стрессовых ситуаций, водных процедур, сон не менее 8 часов.

2. Своевременное лечение очагов хронической инфекции и патологии внутренних органов.

3. Сбалансированное питание.

Сотрудничество врача и пациента устранил провоцирующие факторы и снизит частоту рецидивов.

## Шкалы оценки, вопросники и другие оценочные инструменты состояния пациента, приведенные в клинических рекомендациях

Информация отсутствует.

---

Новые, изданные в 2020-2021 гг. и официально утверждённые Минздравом РФ, клинические рекомендации (руководства, протоколы лечения) – на нашем сайте.

Интернет-ссылка:

[http://disuria.ru/load/zakonodatelstvo/klinicheskie\\_rekomendacii\\_protokoly\\_lechenija/54](http://disuria.ru/load/zakonodatelstvo/klinicheskie_rekomendacii_protokoly_lechenija/54).



Если где-то кем-то данный документ был ранее распечатан, данное изображение QR-кода поможет вам быстро перейти по ссылке с бумажной копии – в нём находится эта ссылка.