

Клинические рекомендации – Дефект предсердно-желудочковой перегородки (Атриовентрикулярный канал) – 2021-2022-2023 (21.12.2021) – Утверждены Минздравом РФ

Кодирование по Международной статистической классификации болезней и проблем, связанных со здоровьем: Q21.2

Год утверждения (частота пересмотра): 2021

Возрастная категория: Взрослые, Дети

Год окончания действия: 2023

ID: 709

По состоянию на 21.12.2021 на сайте МЗ РФ

Разработчик клинической рекомендации

- Ассоциация сердечно-сосудистых хирургов России
- Всероссийская общественная организация "Ассоциация детских кардиологов России"

Одобрено Научно-практическим Советом Минздрава РФ

Список сокращений

АВ – атриовентрикулярный

АВК – атриовентрикулярный канал

АД – артериальное давление

АКТ – ангиокардиография

ВЛГ – высокая легочная гипертензия

ВОЛЖ – выводной отдел левого желудочка

ВПС – врожденная патология сердца

ИВЛ – искусственная вентиляция легких

ИМДЛА – инвазивный мониторинг давления в легочной артерии

КТ – компьютерная томография

ЛЖ – левый желудочек

ОАП – открытый артериальный проток

ОЛСС – общее легочное сосудистое сопротивление

ДМЖП – дефект межжелудочковой перегородки

ДМПП – дефект межпредсердной перегородки

МЖП – межжелудочковая перегородка

МПП – межпредсердная перегородка

МРТ – магнитно резонансная томография

НПВП – нестероидные противовоспалительные препараты

ПЖ – правый желудочек

СН – сердечная недостаточность

СПОН – синдром полиорганной недостаточности

ЭКГ – электрокардиограмма

ЭхоКГ – эхокардиография

Термины и определения

Частичная (неполная) форма атриовентрикулярного канала – характеризуется наличием первичного дефекта межпредсердной перегородки без дефекта межжелудочковой и расщеплением передней створки митрального клапана различной степени выраженности.

Полная форма атриовентрикулярного канала – характеризуется наличием первичного дефекта межпредсердной перегородки, приточного нерестриктивного дефекта межжелудочковой перегородки и единого атриовентрикулярного клапана.

Ангиокардиография – инвазивный метод лучевой диагностики, заключающийся в визуальном отображении полостей сердца и сосудов путем введения в кровоток рентген-контрастного препарата, при непосредственном измерении давления в полостях сердца и сосудах, получении проб крови из них для оценки ее газового состава, а также выполнении морфометрических расчетов на основе полученных рентген-контрастных изображений сердечно-сосудистой системы.

Синдром Эйзенменгера – является осложнением длительно нелеченых больших интра- и экстракардиальных шунтов с первоначальным направлением сброса слева-направо. Длительное существование таких шунтов приводит к повышению сопротивления сосудов легких и постепенному развитию необратимых изменений в толще сосудистой стенки, что приводит к появлению сначала двунаправленного потока крови на уровне данных шунтов, а затем и к однонаправленному шунтированию справа-налево. Таким образом, венозная кровь поступает в системный кровоток, приводя к появлению и прогрессированию артериальной гипоксемии. Диагноз устанавливают с помощью эхокардиографии или катетеризации сердца. Синдром Эйзенменгера развивается лишь при условии длительного отсутствия хирургического лечения и является уже необратимым состоянием. Лечение консервативное, паллиативное, направлено на пролонгацию длительности и улучшения качества жизни. Единственно возможным хирургическим вариантом лечения при неконтролируемом прогрессировании необратимых изменений сосудов малого круга кровообращения остается трансплантация комплекса сердце легкие.

Операция Muller, суживание легочной артерии – является паллиативным этапным хирургическим вмешательством, предшествующим радикальной коррекции, и заключающимся в наложении манжеты на ствол легочной артерии с целью уменьшения потока крови в сторону малого круга кровообращения для предотвращения развития необратимых изменений сосудов малого круга кровообращения и достижения баланса между легочным и системным кругами кровообращения.

Полуторажелудочковая коррекция – так называемое полуторажелудочковое кровообращение является промежуточным типом гемодинамики между нормальным двухжелудочковым кровообращением и одножелудочковым кровообращением по Fontan. Данное вмешательство заключается в наложении двунаправленного кавопульмонального анастомоза с одновременным оставлением антеградного кровотока в легочную артерию из системы нижней полой вены. Данная операция позволяет разгрузить правый желудочек, снизить систолическую перегрузку и сохранить пульсирующий легочный кровоток. Кроме того, сохраняется возможность роста правого желудочка и трехстворчатого клапана. Полуторажелудочковую коррекцию выполняют в 6 – 18 месячном возрасте. Показанием к этому типу операции является отрицательная проба с окклюзией шунта и дефекта межпредсердной перегородки, означающая, что правый желудочек не может обеспечить полный сердечный выброс. Однако он способен нагнетать кровь в объеме венозного возврата из нижней полой вены. После выполнения двунаправленного кавопульмонального анастомоза кровь из верхней полой вены будет направляться в обход правого желудочка и правого предсердия непосредственно в легочные артерии.

1. Краткая информация по заболеванию или состоянию (группы заболеваний или состояний)

1.1. Определение заболевания или состояния (группы заболеваний или состояний)

Атриовентрикулярный канал (АВК) – характеризуется дефицитом или отсутствием септальной ткани (септальных перегородок) непосредственно над и под общим атриовентрикулярным клапаном в сердцах с двумя желудочками [1]. Таким образом, оба предсердия сообщаются с желудочками через единственный общий клапан, над которым остается дефект между предсердиями, а под ними – дефект между желудочками. Возникает так называемая "полная форма" АВК. При наличии небольшого межжелудочкового дефекта, порок может принимать более "благоприятную" промежуточную форму, а при отсутствии последнего, клапаны условно разделяются на правую и левую порции, тогда порок приобретает "неполную" форму (частичный АВК).

Синонимы: атриовентрикулярный канал, атриовентрикулярные септальные дефекты, атриовентрикулярные дефекты, открытый атриовентрикулярный канал, дефект эндокардиальных подушечек.

Морфологические критерии порока [2-4]:

1. Определяющими характеристиками АКВ является дефицит или отсутствие атриовентрикулярной перегородки, что приводит к появлению первичного дефекта межпредсердной перегородки (ДМПП) сразу над общим атриовентрикулярным клапаном и появлению дефекта межжелудочковой перегородки (ДМЖП) в приточном (базальном) отделе, сразу под общим атриовентрикулярным клапаном.

2. Общей морфологической чертой для всех подтипов АВК является наличие общего атриовентрикулярного клапана, который расположен на одном уровне, независимо от объема и размеров желудочков сердца. Клапан может иметь как одно единое отверстие, так и быть разделен на два отверстия за счет наличия мостовидных сегментов ткани.

3. Чаще всего для общего атриовентрикулярного клапана характерно наличие 5 или более створок (не более 7 створок) со значительной вариабельностью степени выраженности комиссур и размеров створок.

4. Для полной формы АВК характерно смещение левой (митральной) части общего АВ-клапана в сторону выводного отдела левого желудочка.

5. Для полной формы АВК характерно укорочение приточного, удлинение и сужение выводного отдела левого желудочка со смещением корня аорты кпереди и вправо.

6. У пациентов с частичным АВК отмечается нормальная протяженность межпредсердной перегородки и первичный ДМПП является следствием отсутствия лишь небольшого сегмента межпредсердной перегородки в сочетании с дефицитом ткани приточного отдела ДМЖП.

Сопутствующие пороки [3, 5]:

- чаще всего АВК сочетается с вторичным дефектом межпредсердной перегородки (ДМПП) от 11 до 21%
- вторым по частоте сопутствующим ВПС сочетающимся с АВК является наличие открытого артериального протока (до 10%)
- тетрада Фалло (до 6.5%)

- обескрышенный коронарный синус в сочетании с добавочной верхней полой веной (до 3%)
- situs ambiguus (до 2.5%)
- двойное отхождение магистральных артерий от правого желудочка без стеноза легочной артерии (до 2%)
- дополнительный мышечный дефект межжелудочковой перегородки (до 1.5%)
- двойное отхождение магистральных артерий от правого желудочка со стенозом легочной артерии (до 1%)
- situs inversus totalis (до 1%)
- тотальный аномальный дренаж легочных вен (до 1%)
- обструкция на выводном отделе левого желудочка (до 0.6%)
- транспозиция магистральных артерий (до 0.3%)

Что касается внесердечной патологии, то наиболее часто отмечается сочетание АВК с синдромом Дауна. Причем сочетание с синдромом Дауна встречается чаще всего при полной форме атриовентрикулярного канала с большими септальными дефектами (до 75%) и редко встречается при частичной форме АВК (менее 5%). Для сочетания АВК с синдромом Дауна не характерно наличие обструктивной патологии левых отделов сердца и наоборот, характерно повышенное легочное сопротивление с склонность к развитию легочной гипертензии [6, 7].

1.2. Этиология и патогенез заболевания или состояния (группы заболеваний или состояний)

Во время эмбриогенеза межпредсердная и межжелудочковая перегородка развиваются навстречу друг другу. В этот же период отмечается рост эндокардиальных подушечек на границе предсердий и желудочков в плоскости перпендикулярной росту внутрисердечных перегородок. Данные эндокардиальные подушечки также растут навстречу друг другу, что в конечном итоге должно привести к гемодинамическому разобщению правой и левой половин сердца и формированию двух атриовентрикулярных клапанов (правого – трехстворчатого и левого – митрального) на границе между предсердиями и желудочками, в норме пропускающими кровь только по направлению от предсердий к желудочкам сердца. Таким образом, нарушение развития эндокардиальных подушечек может привести к развитию спектра аномалий, характеризующихся нарушением разобщения правой и левой половин сердца и формированию двух отдельных атриовентрикулярных клапанов. Эти пороки в зависимости от размеров первичного ДМПП и приточного ДМЖП образуют группу атриовентрикулярных септальных дефектов.

Основные патофизиологические изменения происходят за счет шунтирования крови слева направо, что обусловлено существованием дефектов АВ-перегородки. Когда присутствует большой (нерестриктивный) дефект межжелудочковой перегородки (полная форма АВК), шунт слева направо значительный. Это приводит к тому, что давление в правом желудочке и легочной артерии приближается или равно системному давлению. На этом фоне сопротивление легочных сосудов быстро возрастает, и в возрасте от 6 до 12 месяцев, а иногда и раньше, начинают развиваться необратимые изменения в стенке сосудов малого круга кровообращения (необратимая легочная гипертензия). При наличии выраженной регургитации общего АВ-клапана (до 15% пациентов с полной формой АВК) значительно увеличивается объемная перегрузка желудочков сердца (причем обычно перегрузка правого желудочка значительно более выражена, чем ЛЖ).

При частичной форме АВК, шунт находится только на уровне предсердий (шунт обычно большого размера, но иногда может быть умеренным или даже незначительным). В

таких ситуациях риск развития необратимых изменений сосудов малого круга кровообращения значительно ниже, чем при одновременном наличии еще и ДМЖП, и если даже развиваются необратимые сосудистые изменения, то для этого требуется значительно больший временной интервал, чем при полной форме АВК. При частичной форме АВК, тяжесть состояния также зависит от наличия и степени выраженности регургитации на левом компоненте общего АВ-клапана. При выраженной регургитации (10-15% пациентов с частичной формой АВК) шунт слева направо усиливается и зачастую, струя регургитации обычно направляется прямо из ЛЖ в правое предсердие, что приводит к увеличению ударного объема левого и правого желудочков, и как следствие, развитию выраженной кардиомегалии и сердечной недостаточности в раннем возрасте. Одной из основных причин регургитации служит расщепление между левой верхней и левой нижней створками митрального компонента общего АВ клапана вплоть до основания фиброзного кольца. При такой локализации расщепления регургитирующий поток обычно направлен прямо в правое предсердие, что приводит к его значительному увеличению. Хотя точный механизм регургитации АВ клапана часто неясен и значительно варьирует от количества, размера и конфигурации створок и особенностей крепления подклапанного аппарата общего клапана.

При комбинации АВК с выраженной обструкцией выводного тракта правого желудочка или стенозом клапана легочной артерии развитие легочной гипертензии нехарактерно [8-11].

1.3. Эпидемиология заболевания или состояния (группы заболеваний или состояний)

АВК встречается примерно у 1-3 на 10⁴ новорожденных, что составляет 3-6% от всех врожденных пороков сердца. Несмотря на то, что изолированный АВК является некритическим ВПС, у 3-5% пациентов хирургическое лечение может потребоваться в первые недели жизни при развитии и прогрессировании выраженной сердечной недостаточности на фоне волемической перегрузки преимущественно правых отделов сердца. У 75% больных с АВК отмечается сочетание ВПС с синдромом Дауна [11-14].

1.4. Особенности кодирования заболевания или состояния (группы заболеваний или состояний) по Международной статической классификации болезней и проблем, связанных со здоровьем

Q21.2 – дефект предсердно-желудочковой перегородки

1.5. Классификация заболевания или состояния (группы заболеваний или состояний)

В зависимости от степени недоразвития перегородок и АВ-клапанов сердца выделяют три формы:

1) Неполная (частичная) форма АВК – характеризуется наличием первичного дефекта межпредсердной перегородки и расщеплением передней створки митрального клапана различной степени выраженности.

2) Промежуточная форма АВК – характеризуется наличием двух отдельных атриовентрикулярных клапанов в сочетании с расщеплением передней створки митрального клапана, первичного ДМПП и обычно рестриктивного приточного ДМЖП.

3) Полная форма – характеризуется наличием первичного дефекта межпредсердной перегородки, приточного нерестриктивного дефекта межжелудочковой перегородки, единого атриовентрикулярного клапана [15, 21].

В зависимости от степени развития желудочков выделяют:

1) Сбалансированная форма – АВК с двумя адекватно развитыми по размеру желудочками.

2) Несбалансированная форма – АВК, при котором один из желудочков значительно меньше второго, но при этом размер желудочка считается достаточным для выполнения бивентрикулярной коррекции гемодинамики (ЛЖ/ПЖ по длинной оси более 0,65). Несбалансированная форма АВК, при которой дисбаланс между желудочками выражен (соотношение ЛЖ/ПЖ по длинной оси 0,45-0,65 и/или отношение площади правого АВ-клапана/площади левого АВ-клапана менее 0,5) исключает возможность выполнения бивентрикулярной коррекции. Несбалансированная форма АВК встречается у 7-10% пациентов с АВК. При этом в 2/3 случаев доминантным является правый желудочек [15, 74-75].

Классификация полной формы АВК по Rastelli (основана на морфологии передней мостовидной створки) [16]:

Тип А (около 69%): передняя мостовидная створка разделена над межжелудочковой перегородкой на две приблизительно равнозначные части: митральная порция над левым желудочком и трикуспидальная порция створки над правым желудочком. Разделение общей мостовидной створки на левый и правый компоненты обусловлено равномерным прикреплением к гребню межжелудочковой перегородки с помощью хорд на значительном протяжении, дефект межжелудочковой перегородки непосредственно ниже плоскости кольца.

Тип В (до 9%): характеризуется аномальным креплением хорд от папиллярных мышц в правом желудочке к поверхности митральной порции передней мостовидной створки, что приводит к неравномерному делению общей мостовидной створки на митральный и трикуспидальный компоненты.

Тип С (около 22%): характеризуется тем, что передняя мостовидная створка не разделена на порции и свободно флотирует над ДМЖП, за счет отсутствия хордального крепления к гребню межжелудочковой перегородки.

1.6. Клиническая картина заболевания или состояния (группы заболеваний или состояний)

Клиническая картина у хирургически нелеченых пациентов с АВК зависит от морфологических и функциональных особенностей порока. При частичной форме АВК в сочетании с легкой степенью регургитации левого АВ клапана и отсутствии тяжелых сопутствующих сердечных аномалий клиническая картина аналогична пациентам с ДМПП и редко проявляется ранее 1 года жизни. Необратимое развитие высокого легочно-сосудистого сопротивления (высокой легочной гипертензии (ВЛГ)) развивается лишь у небольшого числа пациентов и обычно в возрасте 20-40 лет. Симптоматическое ухудшение состояния данных пациентов часто связано с появлением фибрилляции предсердий на фоне персистирующей перегрузки объемом и редко бывает в возрасте младше 18-20 лет [8, 11, 17].

Пациенты с частичной формой АВК и умеренной или выраженной регургитацией левого АВ клапана, характеризуются отсутствием или незначительной степенью перегрузки левого предсердия и редким развитием легочной венозной гипертензии, но за счет выраженного шунта крови слева направо им характерно значительное повышение давления в легочной артерии. За счет этого у 20% таких пациентов уже в младенчестве наблюдаются серьезные симптомы (признаки перегрузки малого круга кровообращения, признаки прогрессирования сердечной недостаточности), и без хирургического лечения многие из них умрут в первое десятилетие жизни [8, 11].

Пациентам с полной формой АВК характерно еще более неблагоприятное течение заболевания. Без оперативного вмешательства, большинство пациентов этой группы умирает в первые 3-5 лет жизни. Основной причиной летального исхода при естественном течении заболевания является быстрое развитие и прогрессирование высокой легочной гипертензии. В первые два года, при условии отсутствия хирургического вмешательства, у детей в клинической картине преобладают признаки прогрессирующей сердечной недостаточности, с рецидивирующими легочными инфекциями. Эти клинические проявления часто усугубляются за счет наличия умеренной или тяжелой регургитацией АВ клапана у 60% пациентов данной группы. Если дети переживают этот период, то далее доминирующими факторами тяжести состояния выступают прогрессирование регургитация на общем АВ клапане и прогрессирование необратимой ВЛГ [3, 7, 8, 18].

2. Диагностика заболевания или состояния (группы заболеваний или состояний) медицинские показания и противопоказания к применению методов диагностики

Диагностические критерии

Жалобы:

- одышка;
- частые респираторные заболевания;
- плохая прибавка в весе;
- потливость при кормлении;
- отказ от груди;
- учащенное сердцебиение.

Анамнез: пренатальная диагностика ВПС.

Физикальное обследование:

- тахикардия;
- одышка;
- гепатомегалия;
- цианоз различной степени – при развитии легочной гипертензии или сочетании АВК с другими ВПС;
- систолический шум различной интенсивности, акцент II тона над легочной артерией. При нарастании степени легочной гипертензии систолический шум может ослабевать.

Лабораторные исследования: не предоставляют характерной информации для АВК.

Инструментальные исследования:

Рентгенография органов грудной клетки:

- кардиомегалия различной степени;
- усиление легочного рисунка и выбухание дуги легочной артерии.

ЭКГ:

- отклонение электрической оси сердца влево;
- перегрузка обоих предсердий;
- признаки гипертрофии правого желудочка rsR' или RSR'.

ЭхоКГ:

- визуализация первичного дефекта межпредсердной перегородки;
- интактная межжелудочковая перегородка при неполной форме, рестриктивный дефект межжелудочковой перегородки при промежуточной форме, либо большой приточный ДМЖП при полной форме АВК;
- определение морфологии АВ-клапанов (количество фиброзных колец и их размер);
- визуализация расщепления створки митрального компонента;
- соотношение размеров желудочков (в случае несбалансированной формы АВК).

2.1. Жалобы и анамнез

- Всем пациентам с АВК рекомендуется проводить подробный сбор анамнеза и жалоб с целью определения степени тяжести состояния [4, 8, 11, 19-21].

Уровень достоверности доказательств 5 (уровень убедительности С).

Комментарии: 1) Пациенты с АВК без ДМЖП (частичная форма АВК) и минимальной степенью недостаточности левого компонента АВ клапана обычно не предъявляют никаких жалоб в первой декаде жизни. Иногда бессимптомное течение может продолжаться и значительно дольше, чем первая декада жизни, вплоть до третьей и даже четвертой декады жизни. Клиническая картина практически идентична таковой у пациентов с ДМПП, за исключением того, что у них может выслушиваться апикальный систолический шум при наличии легкой степени недостаточности левого АВ клапана. 2) Пациенты с частичной формой АВК и умеренной или выраженной степенью недостаточности левого АВ компонента чаще всего характеризуются появлением симптомов заболевания раньше (обычно в возрасте от года до двух лет жизни), а прогрессирующая тяжелая сердечная недостаточность нередко может потребовать лечения в младенчестве. Помимо обычных признаков, свойственных ДМПП, для пациентов данной группы характерно наличие выраженного апикального пансистолического шума, также часто у пациентов отмечается тахипноэ и гепатомегалия. 3) Клинические проявления и жалобы у пациентов с полной формой АВК обычно проявляются на первом году жизни (часто в течение первых месяцев жизни) и обусловлены проявлениями прогрессирующей тяжелой сердечной недостаточности (признаками сердечной недостаточности (СН) у детей с АВК является наличие одышки в покое или при физической нагрузке (крик, кормление), тахикардия, гепатомегалия, потливость, плохой аппетит, задержка в прибавке массы тела, отставание в физическом развитии при условии отсутствия других urgentных состояний). Сердечную недостаточность обычно не удается контролировать при помощи консервативной терапии. Это приводит к нарастанию тахипноэ, ухудшению периферической перфузии и задержке развития. Иногда сердечная недостаточность минимальна в раннем возрасте, и ее первое проявление и прогрессирование может быть отмечено лишь в возрасте старше года, и уже быть обусловлено не объемной перегрузкой камер сердца, а за счет возникновения тяжелой гипертонической болезни легочных сосудов и даже развития синдрома Эйзенменгера [4, 8, 11, 19-23].

2.2. Физикальное обследование

- Всем пациентам с АВК при физикальном обследовании рекомендовано обращать внимание на наличие одышки, тахикардии, гепатомегалии, потливости, что позволяет определить наличие и степень выраженности СН [8, 11].

Уровень достоверности доказательств 5 (уровень убедительности С).

Комментарии: клиническая картина после рождения ребенка может значительно варьировать в зависимости от размера интракардиальных шунтов (ДМЖП и ДМПП), а также

степени недостаточности на левом компоненте общего АВ клапана. У пациентов с большими шунтами и выраженной степенью недостаточности на левом АВ клапане почти всегда присутствуют признаки СН (тахикардия; одышка; увеличение границ печени, потливость). При выраженной сердечной недостаточности быстро развивается синдром полиорганной недостаточности (СПОН), поэтому прогрессирование сердечной недостаточности является показанием для госпитализации пациента и перевода в кардиохирургический стационар для определения дальнейшей тактики ведения пациента.

- Всем пациентам с подозрением на АВК при аускультации сердца рекомендовано обращать внимание на наличие шумов сердца [8, 11].

Уровень достоверности доказательств 5 (уровень убедительности С).

Комментарии: для АВК характерна (но не патогномонична) следующая аускультативная картина: второй тон сердца расщепленный, усиленный за счет повышения давлением в легочной артерии. Систолический шум выслушивается над всей поверхностью сердца и усиливается по интенсивности у верхушки сердца, особенно при выраженной степени регургитации левого АВ-клапана.

2.3. Лабораторные диагностические исследования

- Рекомендуется исследование кислотно-основного состояния и газов крови для новорожденных в критическом состоянии с целью выявления и оценки степени метаболических нарушений [22-24].

Уровень достоверности доказательств 5 (уровень убедительности С).

- Всем пациентам с АВК перед операцией рекомендуется выполнение общего (клинического) анализа крови для определения исходного уровня гемоглобина, количества лейкоцитов и тромбоцитов [8].

Уровень достоверности доказательств 5 (уровень убедительности С)

- Перед выполнением оперативного вмешательства всем пациентам с АВК рекомендуется выполнение коагулограммы (ориентировочного исследования гемостаза) для прогноза риска интра- и постоперационных кровотечений [8, 11].

Уровень достоверности доказательств 5 (уровень убедительности С)

2.4. Инструментальные диагностические исследования

- Всем пациентам с подозрением на врожденный порок сердца и АВК в частности рекомендовано проводить пульсоксиметрию верхних и нижних конечностей [24, 25, 81-83].

Уровень достоверности доказательств 2 (уровень убедительности В).

Комментарии: для АВК не характерно снижение сатурации при неосложненном течении порока. Симметричное снижение сатурации на верхних и нижних конечностях обычно отмечается при значительном повышении легочного сосудистого сопротивления (осложненное течение с развитием ВЛГ), когда давление в правых отделах сердца начинает превышать таковое в левых, что и приводит к попаданию венозной крови в аорту и, следовательно, появлению артериальной гипоксемии. При разнице насыщения крови кислородом более 3% между верхними и нижними конечностями необходимо исключить или подтвердить наличие сопутствующей патологии (ОАП, коарктации аорты).

- Всем пациентам с АВК рекомендуется рентгенография органов грудной клетки с целью исключения инфильтративных изменений в легких. При умеренной или выраженной

регургитации левого компонента общего АВ клапана на рентгенограмме обычно выявляется выраженная кардиомегалия с признаками увеличения левого и правого желудочков, правого предсердия, а также выраженное полнокровие легких [8, 11].

Уровень достоверности доказательств 5 (уровень убедительности С).

Комментарии: при полной форме АВК у младенцев и новорожденных детей с сердечной недостаточностью также часто отмечается кардиомегалия и полнокровие легких. В случае если пациент с полной формой АВК не был своевременно оперирован, то у него может развиваться легочная гипертоническая болезнь. Для данного состояния на обзорной рентгенограмме органов грудной клетки характерно то, что размеры сердца являются незначительно увеличенными, а основные изменения затрагивают сосуды малого круга кровообращения: центральные легочные артерии резко расширены в сочетании с резким ослаблением периферического легочного рисунка (дистальные поля легких прозрачные).

- Всем пациентам с АВК рекомендовано проведение регистрации электрокардиограммы с целью выявления нарушений ритма, которые могут быть обусловлены гемодинамической перегрузкой правого предсердия или аномалиями формирования (расположения) проводящей системы сердца [26-29, 84].

Уровень достоверности доказательств 4 (уровень убедительности С).

Комментарии: при условии отсутствия нарушений ритма по данным электрокардиографии также можно выявить характерные, но не патогномоничные изменения, а именно: признаки выраженной гипертрофии правого (rsR' или RSR') и реже левого желудочка, часто отмечается удлинение интервала PR и отклонение электрической оси сердца влево [26-29, 84].

- Всем пациентам рекомендуется трансторакальная эхокардиография (ЭхоКГ): Двухмерная эхокардиография, особенно в сочетании с доплеровским режимом в подавляющем большинстве случаев предоставляет полную информацию о морфологических особенностях порока. С высокой точностью позволяет судить о размерах и локализации дефектов АВ-перегородки, степени дисбаланса желудочков сердца в случае отклонения межжелудочковой перегородки вправо или влево, оценить морфологию общего АВ-клапана и степень недостаточности на правом и левом компонентах (в четырехкамерной проекции). [8, 11, 24, 30-35, 85-88].

Уровень достоверности доказательств 3 (уровень убедительности В).

Комментарии: для АВК характерно расположение левого и правого АВ-клапанов на одном уровне. Также по результатам ЭхоКГ исследования можно идентифицировать наличие, степень удлинения и отклонения септальной перегородки в сторону выводного отдела левого желудочка в сочетании с аномальным положением аортального клапана (для АВК характерно смещение аортального клапана кверху и кпереди относительно левого компонента АВ клапана). Также по данным ЭхоКГ исследования можно оценить характер и локализацию крепления хорд, количество створок АВ-клапана. Ограничения эхокардиографии заключаются в низкой диагностической точности в случае удвоения отверстия левого компонента общего АВ клапана и невозможность количественной оценки легочного сосудистого сопротивления и реактивности сосудов малого круга кровообращения.

- Всем пациентам с АВК рекомендовано на этапе дооперационного обследования определить относительный размер правого и левого желудочков [8, 41-43].

Уровень достоверности доказательств 5 (уровень убедительности С).

Комментарии: тяжелая гипоплазия того или иного желудочка должна быть выявлена до операции, потому что такая гипоплазия снижает вероятность успеха анатомической

(радикальной) коррекции.

- Пациентам с АВК в возрасте до 3-6 месяцев при условии получения всех необходимых данных о морфологических особенностях ВПС при помощи ЭхоКГ и отсутствии данных о наличии у пациента ВЛГ – не рекомендуется дополнительно выполнять чрезвенную катетеризацию сердца с введением рентгеноконтрастных веществ и измерением давления в полостях сердца и легочной артерии [36-38].

Уровень достоверности доказательств 4 (уровень убедительности С).

Комментарии: АКГ позволяет определить направление и степень выраженности шунтирования крови на уровне камер сердца при условии наличия ДМПП и ДМЖП. Данное исследование также позволяет определить давление в правом желудочке, левом желудочке, аорте и легочной артерии, рассчитать общее легочное и системное сосудистое сопротивление. При высококачественных исследованиях, створки левого АВ-клапана можно визуализировать в движении, что позволяет определить степень, точное расположение и механизм клапанной регургитации. Однако на данный момент АКГ требуются только при сочетании АВК с другими сложными сердечными аномалиями, и когда возникает вопрос об операбельности пациента из-за наличия прямых или косвенных признаков существования тяжелой легочной сосудистой гипертензии [36-39].

- Инвазивный мониторинг давления в легочной артерии (ИМДЛА) с медикаментозными тестами рекомендован пациентам с АВК старше 6 месяцев при наличии данных о высокой легочной гипертензией для определения обратимости легочно-сосудистой болезни и операбельности пациента [40] + (см. "Клинические рекомендации по лечению пациентов с ВЛГ").

Уровень достоверности доказательств 5 (уровень убедительности С).

Комментарии: при катетеризации должны быть определены следующие прямые параметры: давление в легочной и системной артериях (систолическое, диастолическое и среднее), давление в правом предсердии и правом желудочке, давление заклинивания в легочной артерии. Основной целью инвазивного мониторинга давления в легочной артерии (ИМДЛА) с медикаментозными тестами являются определение возможности и выбор метода хирургического лечения (радикальное или паллиативное) у больных с прекапиллярной ВЛГ.

2.5. Иные диагностические исследования

- В тех случаях, когда данных ЭхоКГ недостаточно для верификации всех морфологических особенностей порока или при сочетании АВК с обструктивной патологией левых отделов сердца, пациентам рекомендуется проведение компьютерной томографии сердца и сосудов с контрастированием или магнитно-резонансной томографии сердца с контрастированием [44-45, 89-91].

Уровень достоверности доказательств 4 (уровень убедительности С).

Комментарии: МРТ и КТ помогают уточнить морфологию порока, определить пространственное взаимоотношение структур сердца и крупных сосудов, а также важны для диагностики сопутствующих внутрисердечных/внесердечных аномалий развития. Также томографические методики применяются при пограничных размерах левых отделов сердца, что позволяет уточнить возможность выполнения операций двухжелудочковой коррекции и хирургическую тактику у данной группы пациентов.

3. Лечение, включая медикаментозную и немедикаментозную терапии, диетотерапию, обезболивание, медицинские показания и противопоказания к применению методов лечения

3.1. Консервативное лечение

- У младенцев с АВК и проявлениями СН рекомендованы: ограничение энергозатрат (седация пациента), при необходимости дыхательная поддержка, инотропная терапия, адекватная волевическая нагрузка (введение жидкости в объеме меньше физиологических потребностей), стимуляция диуреза [11, 21, 46-47].

Уровень достоверности доказательств 5 (уровень убедительности С).

Комментарии: из адренергических и дофаминергических средств рекомендуемым является допамин** или добутамин** (в начальных дозах от 2 мкг/кг/мин с последующим титрованием дозы до получения желаемого эффекта); при недостаточной эффективности вышеописанных препаратов, необходимо дополнительное назначение #эпинефрина** (в начальной дозе 0,01 мкг/кг/мин с последующим титрованием дозы под контролем АД и газового состава крови до получения желаемого эффекта) [92, 95]; при длительном назначении #эпинефрина** (более 3-6 часов) в дозах более 0,05 мкг/кг/мин, терапию рекомендуется дополнять инфузией нитроферрицианидных производных, которые обладают системным вазодилатационным эффектом (нитропруссид натрия дигидратата в начальной дозе 0,3 мкг/кг/мин с последующим титрованием дозы под контролем АД и газового состава крови до получения желаемого эффекта) или назначать инфузию #левосимендана** [92-94] (который относится к другим кардиотоническим средствам и дополнительно обладает вазодилатационным действием) из расчета 0,05-0,2 мкг/кг/мин [92-94].

- Не рекомендуется терапия высокими дозами адренергических и дофаминергических средств и препаратами, ограничивающими частоту сердечных сокращений (сердечными гликозидами) [11, 21, 46-47].

Уровень достоверности доказательств 5 (уровень убедительности С).

- Пациентам с АВК при условии выраженной десатурации (по данным пульсоксиметрии ниже 80%) рекомендовано назначение дотации кислорода [11, 21, 95-96].

Уровень достоверности доказательств 5 (уровень убедительности С).

Комментарии: стабильным пациентам с АВК, у которых уровень сатурации периферической крови более 85-90%, не показано назначение дополнительной дотации кислорода, т.к. кислород способствует снижению легочного сопротивления, что приводит к перераспределению кровотока в сторону малого круга кровообращения и, как следствие, к снижению системного выброса и АД. Однако, в случае крайней тяжести состояния (чаще при наличии сопутствующей патологии дыхательной системы, либо наличии сопутствующей ВПС) и низкой сатурации крови возможно назначение данным пациентам дополнительной дотации кислорода для стабилизации состояния и транспортировки пациента в специализированный кардиохирургический стационар.

- Новорожденным с АВК без признаков СН при условии отсутствия высокой легочной гипертензии – не рекомендовано назначение дополнительной терапии за исключением диуретиков на этапе дооперационного наблюдения за пациентом [11, 21, 46-48, 97].

Уровень достоверности доказательств 5 (уровень убедительности С).

Комментарии: при появлении признаков перегрузки правых отделов сердца (по данным ЭхоКГ или ЭКГ) препаратом выбора из диуретиков является #спиронолактон**, который

назначается в дозе 2-3,5 мг/кг/сут в 2 приема. Препаратом второй линии является #фуросемид**, который назначается в начальной дозе 1-6 мг/кг/сут в 2-4 приема с последующим титрованием дозы при необходимости [92, 98].

- При развитии и прогрессировании у пациентов с АВК на дооперационном или послеоперационном этапе пневмонии (что нередко характерно пациентам с ВПС, характеризующимися гиперволемией малого круга кровообращения) рекомендовано незамедлительное назначение антибактериальной терапии (предпочтительно в/в назначение цефалоспоринов 2-3 поколения) с последующим переходом на пероральную антибактериальную терапию [11, 77, 99, 112-114].

Уровень достоверности доказательств 5 (уровень убедительности С).

Комментарии: в тяжелых случаях целесообразно использование антибактериальных препаратов резерва: карбапенемы, ванкомицин**, фторхинолоны, макролиды, полимиксины.

- При резидуальной легочной гипертензии у детей, перенесших радикальную коррекцию АВК, применяются антигипертензивные средства для лечения легочной артериальной гипертензии (#бозентан**, который назначается в дозе 3 мг/кг/сут у младенцев и маленьких детей, бозентан** у подростков и взрослых по инструкции) [100-101] и антиагреганты, кроме гепарина/группа гепарина [11, 24, 40, 46, 102] + (см. "Клинические рекомендации по лечению пациентов с ВЛГ").

Уровень достоверности доказательств 4 (уровень убедительности С).

- Больным с АВК старше 6 месяцев с высокой легочной гипертензией и отрицательным результатом ИМДЛА, имеющим противопоказания к оперативному лечению ввиду необратимого характера легочно-сосудистой болезни, показана медикаментозная терапия легочной гипертензии (антигипертензивные средства для лечения легочной артериальной гипертензии и антиагреганты, кроме гепарина/группа гепарина) [8, 11, 21, 24, 40, 46-49] + (см. "Клинические рекомендации по лечению пациентов с ВЛГ").

Уровень достоверности доказательств 5 (уровень убедительности С).

3.2. Хирургическое лечение

Наличие атриовентрикулярного канала является показанием к хирургическому лечению.

Хирургическое лечение дефектов АВ-перегородки направлено на: закрытие межпредсердной коммуникации, которая практически всегда присутствует; закрытие межжелудочкового сообщения, если оно присутствует; предотвращение повреждения АВ-узла и пучка Гиса; создание двух компетентных АВ-клапанов без гемодинамически значимых стенозов [8, 50].

Существует несколько методик хирургической коррекции: пластика АВК двухзаплатным методом, пластика АВК однозаплатным методом, пластика АВК модифицированным однозаплатным методом. Выбор метода зависит от предпочтений и опыта хирурга [8, 50-56].

Пластика АВК двухзаплатным методом: коррекция заключается в закрытии одной заплатой ДМЖП (заплата на подшивается с правой стороны гребня межжелудочковой перегородки при помощи обвивного непрерывного шва), второй заплатой ДМПП с разделением общего АВ-клапана на два клапана и при необходимости пластика левого АВ-клапана с устранением расщепления передней створки [50-54].

Пластика АВК однозаплатным методом: коррекция с использованием одной заплаты отличается от техники двухзаплатного метода следующими особенностями: при данном

методе почти всегда используется заплатка из ксеноперикарда; очень важно подгонять уровень крепления створок на заплате к уровню расположения фиброзного кольца и подшивать мостовидные (верхние и нижние) створки напрямую к заплате [50-54].

Пластика АВК модифицированным однозаплатным методом: преимущества этого подхода заключаются в исключении из процесса пластики одной из заплат (для пластики ДМЖП) и прямом подшивании мостовидных створок к гребню межжелудочковой перегородки, что приводит к отсутствию необходимости разделения створок клапана или хорд на два компонента и значительно сокращает суммарное время операции. Минусом является то, что эта методика актуальна (не приводит к выраженной резидуальной недостаточности на АВ клапанах) лишь при небольших приточных ДМЖП [55-56].

- Всем пациентам с полной формой АВК, выраженной СН и быстро развивающейся легочной гипертензией, хирургическое вмешательство должно быть выполнено в раннем грудном возрасте [8, 11, 21, 48-59].

Уровень достоверности доказательств 4 (уровень убедительности С).

- Пациентам с АВК с выраженными признаками СН, неподдающейся консервативному лечению, рекомендована неотложная хирургическая помощь, которой (при необходимости) может предшествовать ограниченный объем мер консервативной терапии, направленных на стабилизацию и компенсацию клинического состояния пациента [8, 11, 21, 48-59, 103].

Уровень достоверности доказательств 4 (уровень убедительности С).

- Всем пациентам с полной формой АВК без выраженной СН и быстро развивающейся легочной гипертензии рекомендовано выполнение первичной радикальной коррекции в возрасте 3-6 месяцев (в зависимости от клинической тяжести состояния) [8, 11, 21, 48-59].

Уровень достоверности доказательств 4 (уровень убедительности С).

Комментарии: до 1-2 месяцев общее легочное сосудистое сопротивление (ОЛСС) остается повышенным, что ограничивает легочный кровоток и препятствует развитию ВЛГ и выраженных симптомов сердечной недостаточности. Затем ОЛСС прогрессивно снижается и у детей старше 6 месяцев возможны уже тяжелые формы легочной гипертензии.

Радикальная коррекция включает закрытие межпредсердного и межжелудочкового дефектов с разделением общего АВ-клапана и пластикой его митрального и трикуспидального компонентов.

- Пациентам с АВК не рекомендовано первым этапом выполнение операции Muller, суживание легочной артерии. Исключение составляют маленькие дети в крайне тяжелом состоянии (дети с патологией дуги аорты, выраженной недостаточностью кровообращения и тяжелой легочной гипертензией в раннем неонатальном периоде), у которых риск выполнения радикальной коррекции крайне высок [8, 21, 58-61, 106].

Уровень достоверности доказательств 4 (уровень убедительности С).

Комментарии: суживание ствола легочной артерии позволяет добиться у этих детей отсрочки, для решения ранее выявленных причин высокого риска несостоятельности радикальной коррекции ВПС, и затем вторым этапом в возрасте 6-18 месяцев выполнить радикальную коррекцию порока.

- Пациентам с частичной формой АВК и умеренной недостаточностью левого АВ клапана рекомендовано выполнять одномоментное первичное радикальное вмешательство в возрасте от 1 года до 2 лет [8, 11, 21, 50-59, 62-64].

Уровень достоверности доказательств 4 (уровень убедительности С).

Комментарии: радикальная коррекция порока в данном случае заключается в закрытии

первичного ДМПП и пластике митрального клапана.

- Пациентам с частичной формой АВК и выраженной недостаточностью левого АВ клапана рекомендовано выполнять одномоментное первичное радикальное вмешательство – в более раннем возрасте (желательно в возрасте до 6-12 месяцев, в зависимости от клинического статуса пациента) [8, 11, 21, 50-59, 62-64].

Уровень достоверности доказательств 4 (уровень убедительности С).

- Пациентам с промежуточной формой АВК рекомендовано выполнение хирургического вмешательства в возрасте до 1 года жизни, при этом временные сроки зависят от размера ДМЖП и выраженности сердечной недостаточности [8, 11, 21, 50-59, 62-64].

Уровень достоверности доказательств 4 (уровень убедительности С).

- Пациентам с АВК и тяжелыми морфологическими аномалиями митрального компонента общего АВ-клапана (гипоплазия створок, двойное отверстие клапана, парашютообразный клапан и др.), рекомендовано первым этапом, выполнить пластическое, клапан-сохраняющее вмешательство, но при неудачном результате (сохранение выраженной недостаточности после выполненного вмешательства) рекомендовано выполнение протезирования митрального компонента общего АВ-клапана [8, 11, 50-51, 53-54, 65-70].

Уровень достоверности доказательств 4 (уровень убедительности С).

- Пациентам с несбалансированной формой АВК и соотношением ЛЖ/ПЖ по длинной оси более 0,65 рекомендовано выполнение одномоментной бивентрикулярной радикальной коррекции ВПС [21, 71-76].

Уровень достоверности доказательств 2 (уровень убедительности А).

- Пациентам с несбалансированной формой АВК и соотношением ЛЖ/ПЖ по длинной оси 0,45-0,65 (или при отношении площади правого АВ-клапана/площади левого АВ-клапана менее 0,5) рекомендовано выполнение полуторажелудочковой коррекции ВПС [8, 21, 71-76].

Уровень достоверности доказательств 4 (уровень убедительности С).

- Пациентам с несбалансированной формой АВК, не подходящей на 2 и 1,5-желудочковую коррекцию, рекомендовано выполнение этапной гемодинамической коррекции, включающей в себя суживание легочной артерии в периоде новорожденности, двунаправленный каваппульмональный анастомоз (по Глену) в возрасте 4-8 месяцев и затем полный каваппульмональный анастомоз (операция Фонтена) в возрасте 3-4 лет [21, 71-76].

Уровень достоверности доказательств 4 (уровень убедительности С).

- Пациентам с АВК и склеротической формой легочно-сосудистой болезни (особенно при развитии синдром Эйзенменгера) оперативное вмешательство противопоказано [8, 11, 21, 50-59, 77-78].

Уровень достоверности доказательств 5 (уровень убедительности С).

3.3. Иное лечение

Нет

4. Медицинская реабилитация, медицинские показания и противопоказания к применению методов реабилитации

- Пациентам после хирургической коррекции АВК рекомендуется в течение 4-6 последующих месяцев жизни избегать тракционных нагрузок на верхние конечности [11, 22].

Уровень достоверности доказательств 5 (уровень убедительности С).

- Младенцам после хирургической коррекции АВК рекомендуется в течение 2-4-х последующих месяцев избегать процедур лечебной гимнастики [11, 22].

Уровень достоверности доказательств 5 (уровень убедительности С).

- Пациентам с серьезными клиническими проблемами (выраженная недостаточность АВ-клапана, резидуальная легочная гипертензия, аритмии и др.) рекомендуется ограничение физической нагрузки [11, 104-105].

Уровень достоверности доказательств 5 (уровень убедительности С).

Комментарии: рекомендации заниматься спортом по возможности – носят индивидуальный характер. Но чрезмерную физическую нагрузку следует исключить.

- Пациентам с неосложненным послеоперационным периодом не рекомендуется ограничение физической нагрузки через 2-4 месяца после радикальной коррекции ВПС [11].

Уровень достоверности доказательств 5 (уровень убедительности С).

Комментарии: большинство пациентов, оперированных по поводу АВК с неосложненным послеоперационным периодом не испытывают никаких ограничений в повседневной деятельности. У большинства толерантность к физической нагрузке находится на субнормальном уровне, что не отражается на качестве и образе жизни, поэтому нет необходимости ограничивать физическую нагрузку данной группе пациентов.

5. Профилактика и диспансерное наблюдение, медицинские показания и противопоказания к применению методов профилактики

- Все оперированные больные с АВК должны наблюдаться у врача – детского кардиолога, имеющего опыт работы с ВПС [11, 24, 48, 69, 79].

Уровень достоверности доказательств 4 (уровень убедительности С).

Комментарий: в течение первого месяца после выписки из стационара необходим еженедельный, а по показаниям и более частый осмотр врача. В первые 30 сут после выписки возможно появление перикардального выпота и тампонады сердца, что необходимо контролировать клинически и с помощью двухмерной ЭхоКГ.

- В течение первого месяца после выписки из стационара всем оперированным пациентам рекомендован еженедельный, а по показаниям и более частый осмотр врача – детского кардиолога с выполнением ЭхоКГ и записи электрокардиограммы (ЭКГ) [11, 104-105].

Уровень достоверности доказательств 5 (уровень убедительности С).

- Рекомендуется проинструктировать пациентов и их родителей, что после выписки из стационара, врачу-кардиологу по месту жительства необходимо сообщать о наличии температуры в раннем послеоперационном периоде или необычных симптомах (боли в груди или животе, рвоте, нарастании утомляемости) [11, 104].

Уровень достоверности доказательств 5 (уровень убедительности С).

- Всем пациентам после хирургической коррекции АВК, рекомендуется в течение первого года после операции проходить обследование не менее 2 раз в год (точные сроки и кратность обследований устанавливаются врачом-кардиологом при выписке из стационара и при каждом последующем амбулаторном обследовании и зависят от выраженности резидуальных расстройств). Через год после радикальной коррекции ВПС и при отсутствии резидуальной недостаточности МК или необходимости повторного хирургического вмешательства, возможно наблюдение по месту жительства не реже 1 раза в год [11, 24, 48, 69, 79].

Уровень достоверности доказательств 5 (уровень убедительности С).

Комментарии: пациенты даже после успешной операции должны быть под постоянным наблюдением кардиолога на протяжении всей жизни. Наличие систолического шума над сердцем может быть связано со сбросом крови на уровне МЖП, клапанной недостаточностью или субаортальной обструкцией. В структуру рутинных обследований должны быть включены, эхокардиография с измерением наличия и степени выраженности недостаточности на митральном и аортальном клапанах. Также при каждом эхокардиографическом обследовании необходимо проводить измерение градиента на выводном отделе левого желудочка, что связано с риском отсроченного развития у данной группы пациентов стеноза на выходе из левого желудочка. Также не реже одного раза в год всем оперированным пациентам с АВК необходимо выполнять электрокардиограмму для оценки АВ-проведения и выявления аритмий. При выявлении аритмий, показано суточное мониторирование ЭКГ.

- Всем пациентам, после выполненного хирургического лечения АВК, при наличии резидуальных расстройств (легочной гипертензии, недостаточности АВ-клапанов, аритмии, субаортальной обструкции и др.) рекомендованы более частые интервалы наблюдения и обследования [11, 24, 48, 69, 79, 111].

Уровень достоверности доказательств 5 (уровень убедительности С).

Комментарии: в случае выявления резидуальных расстройств, срок очередного амбулаторного обследования либо госпитализации в стационар устанавливается врачом-кардиологом.

- Пациентам после хирургической коррекции АВК, в случае сохранения или прогрессирования легочной гипертензии, рекомендуется проведение обследований согласно клиническим рекомендациям по лечению и обследованию пациентов с легочной гипертензией [11, 110].

Уровень достоверности доказательств 5 (уровень убедительности С).

- Антибактериальная профилактика перед санацией полости рта показана больным с АВК: имеющим протез или искусственное опорное кольцо клапана сердца; ранее перенесшим инфекционный эндокардит; неоперированным или после паллиативного вмешательства (суживание легочной артерии); радикально оперированным и имеющим резидуальные септальные дефекты; радикально оперированным в течение первых 6 месяцев после вмешательства [24].

Уровень достоверности доказательств 5 (уровень убедительности С).

6. Организация оказания медицинской помощи

Этапы оказания медицинской помощи и показания к госпитализации:

1. уточнение диагноза;

2. при наличии у пациента с АВК, признаков СН, кардиологу в кардиохирургическом стационаре первоочередно необходимо назначить консервативную терапию, направленную на лечение СН (препаратами выбора лечения СН при АВК являются диуретики). Если терапия эффективна – плановая радикальная коррекция в 3-6 месяцев при полной форме АВК и 1-2 года при частичной форме АВК. Если терапия неэффективна, и СН прогрессирует – показано выполнение неотложного оперативного вмешательства независимо от массы и возраста пациента. Выбор метода коррекции, этапный, с выполнением в виде первичного вмешательства процедуры суживания легочной артерии и затем отсрочено через 6-18 месяцев радикальной коррекции порока, или первичное одномоментное выполнение радикальной коррекции зависит от наличия сопутствующей патологии.

3. пациенты с полными или частичными формами АВК без клинических проявлений СН и стабильными размерами камер сердца – наблюдаются кардиологом по месту жительства. Пациенты данной группы периодически с интервалами 2-3 месяца направляются на плановое обследование в кардиохирургический стационар для оценки степени тяжести и определения оптимального срока выполнения плановой хирургической коррекции ВПС.

4. показанием к хирургическому лечению АВК является сам ВПС, однако сроки хирургической коррекции зависят от формы (полная, частичная, промежуточная) и клинической манифестации порока. Прогрессирование СН на фоне консервативной терапии является поводом для госпитализации пациента в кардиохирургический стационар для коррекции терапии или хирургического лечения ВПС.

Основы консервативной терапии

- базовая терапия при наличии сердечной недостаточности в предоперационном периоде заключается в назначении диуретических препаратов.

- неэффективность диуретической терапии с прогрессированием СН, является показанием к хирургической коррекции АВК независимо от веса и возраста пациента

Показания для перевода в отделение интенсивной терапии и реанимации:

- прогрессирующая сердечная недостаточность, необходимость в проведении ИВЛ;
- выраженный дыхательный и метаболический ацидоз;
- жизнеугрожающих нарушения ритма сердца.

Показания к выписке пациента из медицинской организации:

- устранение всех дефектов,
- послеоперационный период без осложнений;
- отсутствие сердечной недостаточности;
- синусовый ритм сердца.

7. Дополнительная информация (в том числе факторы, влияющие на исход заболевания или состояния)

- Отдаленный прогноз, продолжительность и качество жизни детей с АВК определяется наличием сопутствующей сердечной и внесердечной патологии. Следует помнить о частом сочетании данной патологии с синдромом Дауна, который влияет на продолжительности и качество жизни пациента. Также у пациентов с синдромом Дауна риск развития необратимой легочной гипертензионной сосудистой болезни выше, чем у пациентов без синдрома, что зачастую требует более раннего выполнения радикальной или паллиативной коррекции ВПС.

- К дополнительным внутрисердечным аномалиям, усугубляющим отдаленный прогноз и повышающим частоту повторных оперативных вмешательств, относится наличие обструктивной патологии левых отделов или сочетание АВК с тетрадой Фалло.

- К внесердечным факторам риска, кроме синдрома Дауна, относится, недоношенность и морфофункциональная незрелость при рождении, перинатальное инфицирование, другие хромосомные и генетические заболевания (синдром Вильямса, Ди Джорджи и др.) [8, 11, 21].

- После радикальной коррекции АВК в раннем или отдаленном периоде может возникнуть развитие осложнений, которые потребуют выполнении повторных оперативных вмешательств. К специфическим послеоперационным осложнениям, связанным с морфологическими особенностями АВК, относятся развитие/возникновение:

- выраженной недостаточности/стеноза митрального клапана, что требует выполнения повторной пластики или протезирования митрального клапана;
- выраженной недостаточности/стеноза трикуспидального клапана;
- резидуального ДМЖП/ДМПП;
- обструкции выходного отдела левого желудочка;
- полной АВ-блокады с необходимостью имплантации постоянного электрокардиостимулятора;
- суправентрикулярных нарушений ритма [8, 77].

- На дооперационном этапе важно своевременно распознать гемодинамически значимую обструкцию выводного отдела левого желудочка (ВОЛЖ). Сужение ВОЛЖ присуще дефектам атриовентрикулярной перегородки, но редко приводит к появлению значимого систолического давления в возрасте до 1 года. Сужение ВОЛЖ возникает из-за укороченной оси притока ЛЖ и смещения кпереди левого компонента АВ-клапана. Таким образом, обструкция ВОЛЖ чаще всего встречается у пациентов с морфологической формой АВК типа А по классификации Раствелли. Как говорилось ранее, обструкция редко выявляется на дооперационном этапе и обычно значимое сужение ВОЛЖ развивается после операции. Причем развиться данное осложнение может как в раннем, так и отдаленном послеоперационном периоде и обычно развивается в виде дискретного субаортального перепончатого стеноза, но иногда сужение носит и диффузный характер на протяжении всего выводного тракта ЛЖ. Иногда стеноз ВОЛЖ может быть обусловлен и неправильным подбором заплата (узкая заплата), используемой для пластики ДМЖП, что приводит к подтягиванию левого АВ клапана к верхушке сердца и кпереди, что приводит к дислокации подклапанного аппарата в сторону ВОЛЖ. Таким образом, смещение левого АВ клапана при первичной коррекции АВК в каудальном направлении к верхушке сердца может приводить к обструкции ВОЛЖ, а его смещение в цефальном направлении в сторону предсердий может приводить к значимой резидуальной регургитации [8].

- Еще одной особенностью пациентов с АВК является значительно более частое наличие у их потомков ВПС (до 14%), чем у родителей без ВПС или с ВПС отличными от АВК (2-4%). Наиболее часто у детей родителей с АВК встречаются аналогичные формы порока или изолированные септальные дефекты, также у них часто встречается тетрада Фалло. Частота других ВПС не отличается от общей популяции [80].

Критерии оценки качества медицинской помощи

N	Критерии качества	Уровень достоверности и доказательств	Уровень убедительности
Этап постановки диагноза			
1	Выполнена эхокардиография	3	B
2	Выполнена регистрация электрокардиограммы	4	C
3	Выполнена чрезвенная катетеризация сердца с введением рентгеноконтрастных веществ	4	C
4	Выполнена компьютерная томография с контрастированием или магнитно-резонансная томография с контрастированием	4	C
Этап консервативного лечения			
1	У младенцев с АВК и проявлениями СН выполнено ограничение энергозатрат, налажена при необходимости дыхательная поддержка, инотропная терапия, стимуляция диуреза	5	C
2	Новорожденным с АВК без признаков СН при условии отсутствия высокой легочной гипертензии – не назначена дополнительная терапия (за исключением диуретиков на дооперационном этапе)	5	C
3	При развитии и прогрессировании у пациентов с АВК на дооперационном этапе пневмонии назначена антибактериальная терапия	5	C
4	Больным с АВК старше 6 месяцев с высокой легочной гипертензией и отрицательным результатом ИМДЛА показана медикаментозная терапия легочной гипертензии и противопоказано хирургическое лечение	5	C
Этап хирургического лечения			
1	Пациентам с АВК с выраженными признаками сердечной недостаточности, неподдающейся консервативному лечению, оказана неотложная хирургическая помощь	1	A
2	Пациентам с полной формой АВК, выраженной	4	C

	сердечной недостаточностью и быстро прогрессирующей легочной гипертензией, хирургическое вмешательство выполнено в раннем грудном возрасте		
3	Пациентам с полной формой АВК без выраженной сердечной недостаточности и ВЛГ выполнено первичное радикальное вмешательство в возрасте 3-6 месяцев	4	C
4	Пациентам с частичной формой АВК и умеренной недостаточностью левого АВ клапана выполнено одномоментное первичное радикальное вмешательство в возрасте от 1 года до 2 лет	4	C
5	Пациентам с промежуточной формой АВК выполнено хирургическое вмешательство в возрасте до 1 года жизни	4	C
6	Пациентам с АВК и тяжелыми морфологическими аномалиями митрального компонента общего АВ-клапана, первым этапом выполнено пластическое, клапан-сохраняющее вмешательство	4	C
7	При неудачном повторном результате пластического, клапан-сохраняющего вмешательства выполнение протезирования митрального компонента общего АВ-клапана	4	C
8	Пациентам с АВК и склеротической формой легочно-сосудистой болезни, оперативное вмешательство не выполнено и назначена консервативная терапия	5	C
Этап послеоперационного контроля			
1	В течение первого месяца после выписки из стационара всем оперированным пациентам проведен еженедельный, осмотр детского кардиолога с выполнением ЭхоКГ и записи электрокардиограммы	5	C
2	Проведено амбулаторное обследование в поликлинике специализированного стационара не менее 2 раз в течение первого года после оперативной коррекции АВК	5	C
3	Пациентам, после выполненного хирургического лечения АВК, при наличии резидуальных расстройств интервалы наблюдения и обследования подобраны индивидуально с более высокой частотой контроля	5	C

Список литературы

1. Becker AE, Anderson RH. Atrioventricular septal defects: what's in a name? J Thorac Cardiovasc Surg 1982; 83: 461.
2. Gutgesell HP, Huhta JC. Cardiac septation in atrioventricular canal defect. J Am Coll

- Cardiol 1986; 8: 1421.
3. Studer M, Blackstone EH, Kirklin JW, Pacifico AD, Soto B, Chung GK, et al. Determinants of early and late results of repair of atrioventricular septal (canal) defects. *J Thorac Cardiovasc Surg* 1982; 84: 523
 4. Kaza AK, del Nido P (2010) Atrioventricular septal defects. In: Selke F, Swanson S, del Nido P (eds) *Sabiston and spencer's surgery of the chest*, 8th edn. Elsevier
 5. Franklin, R.C.G.; **Béland**, M.J.; Colan, S.D.; Walters, H.L.; Aiello, V.D.; Anderson, R.H.; Bailliard, F.; Boris, J.R.; Cohen, M.S.; Gaynor, J.W.; et al. Nomenclature for congenital and paediatric cardiac disease: The International Paediatric and Congenital Cardiac Code (IPCCC) and the Eleventh Iteration of the International Classification of Diseases (ICD-11). *Cardiol. Young* 2017, 27, 1872-1938.
 6. Wilson NJ, Gavalaki E, Newman CG. Complete atrioventricular canal defect in presence of Down syndrome (letter). *Lancet* 1985; 2: 834.
 7. Frescura C, Thiene G, Franceschini E, Talenti E, Mazzucco A. Pulmonary vascular disease in infants with complete atrioventricular septal defect. *Int J Cardiol* 1987; 15: 91.
 8. Kirklin J.W., Barratt-Boyes B.G. Atrioventricular septal defect. In: Kirklin J.W., Barratt-Boyes B.G. (eds). *Cardiac Surgery*. Fourth edition, 2013, pp 1229-1268.
 9. Abruzeze PA, Livermore J, Sunderland CO, Nunley DL, Issenberg H, Khonsari S, et al. Mitral repair in complete atrioventricular canal: ease of correction in early infancy. *J Thorac Cardiovasc Surg* 1983; 85: 388.
 10. Chin AJ, Keane JF, Norwood WI, Castaneda AR. Repair of complete common atrioventricular canal in infancy. *J Thorac Cardiovasc Surg* 1982; 84: 437.
 11. Бокерия Л.А., Шаталов К.В. *Детская кардиохирургия*. 2016. Изд. НМИЦ ССХ им. А.Н. Бакулева.
 12. Samanek M, Voriskova M. Congenital heart disease among 815,569 children born between 1980 and 1990 and their 15-year survival: a prospective Bohemia survival study. *Pediatr Cardiol* 1999; 20: 411 – 17.
 13. Wilson NJ, Gavalaki F, Newman CGH. Complete atrioventricular canal defect in presence of Down syndrome (letter to the editor). *Lancet* 1985; 1: 834.
 14. Freeman SB, Taft LF, Dooley KJ et al. Population-based study of congenital heart defects in Down syndrome. *Am J Med Genet* 1998; 80: 213-217.
 15. Bharati S, Lev M. Fundamentals of clinical cardiology: the spectrum of common atrioventricular orifice (canal). *Am Heart J* 1973; 86: 553 – 61.
 16. Rastelli GC, Kirklin JW, Titus JL. Anatomic observations on complete form of persistent common atrioventricular canal with special reference to atrioventricular valves. *Mayo ClinProc* 1966; 41: 296-308.
 17. Park JM, Ritter DG, Mair DD. Cardiac catheterization findings in persistent atrioventricular canal. In Feldt RH, ed. *Atrioventricular canal defects*. Philadelphia: WB Saunders, 1976, p. 76.
 18. Newfeld EA, Sher M, Paul MH, Nikaidoh H. Pulmonary vascular disease in complete atrioventricular canal defect. *Am J Cardiol* 1977; 39: 721.
 19. Ando M, Takahashi Y. Variations of atrioventricular septal defects predisposing to regurgitation and stenosis. *Ann Thorac Surg* 2010; 90: 614 – 21.

20. Barratt-Boyes BG. Correction of atrioventricular canal defects in infancy using profound hypothermia. In Barratt-Boyes BG, Neutze JM, Harris EA, eds. Heart disease in infancy: diagnosis and surgical treatment. Edinburgh: Churchill Livingstone, 1973, p. 110.
21. DaCruz EM, Ivy D, Jaggars J Pediatric and Congenital Cardiology, Cardiac Surgery and Intensive Care. London, Springer London, 2014.
22. Шарыкин А.С. Врожденные пороки сердца. Москва. 2005; с. 224-236.
23. Kenny D, Hijazi ZM. Coarctation of the aorta: from fetal life to adulthood. *Cardiol J* 2011; 18: 487 – 95.
24. Warnes CA, Williams RG, Bashore TM, et al. ACC/AHA 2008 guidelines for the management of adults with congenital heart disease: a report of the American College of Cardiology/American Heart Association Task Force on Practice Guidelines (Writing Committee to Develop Guidelines on the Management of Adults With Congenital Heart Disease). Developed in collaboration with the American Society of Echocardiography, Heart Rhythm Society, International Society for Adult Congenital Heart Disease, Society for Cardiovascular Angiography and Interventions, and Society of Thoracic Surgeons. *J Am Coll Cardiol* 2008; 23: e 143-263.
25. Allen HD, Driscoll DJ, Shaddy RE, Feltes TF. In. Moss & Adams' Heart Disease in Infants, Children, and Adolescents: Including the Fetus and Young Adult. V.2. Lippincott Williams & Wilkins; 2013: 799-809.
26. Toscano-Barbosa E, Brandenburg RO, Burchell HB. Electrocardiographic studies of cases with intracardiac malformations of the atrioventricular canal. *Mayo Clin Proc* 1956; 31: 513.
27. Stephenson R.S., Rowley-Nobel J., Jones C.B., Guerrero R., Lowe T., Zhao J., Zhang H., Jarvis J.C. Morphological Substrates for Atrial Arrhythmogenesis in a Heart With Atrioventricular Septal Defect. *Front Physiol* 2018; 9: 1071.
28. Ongley PA, Pongpanich B, Spangler JG, Feldt RH. The electrocardiogram in atrioventricular canal. In Feldt RH, ed. Atrioventricular canal defects. Philadelphia: WB Saunders, 1976, p. 51.
29. Houck CA, Evertz R, Teuwen CP, Roos-Hesselink JW, Kammeraad JAE, Duijnhouwer AL, de Groot NMS, Bogers AJJC. Dysrhythmias in patients with a complete atrioventricular septal defect: from surgery to early adulthood. *Congenit Heart Dis*. 2019; 14(2): 280-287.
30. Porter TR, Mulvagh SL, Abdelmoneim SS, et al. Clinical applications of ultrasonic enhancing agents in echocardiography: 2018 American Society of Echocardiography Guidelines Update. *J Am Soc Echocardiogr*. 2018; 31: 241-274.
31. Mahle W.T., Shirali G.S., Anderson R.H. Echo-morphological correlates in patients with atrioventricular septal defect and common atrioventricular junction. *Cardiol. Young* 2006, 16, 43-51.
32. Carvalho J.S., Rigby, M.L., Shinebourne E.A., Anderson R.H. Cross sectional echocardiography for recognition of ventricular topology in atrioventricular septal defect. *Br. Heart J*. 1989, 61, 285-288.
33. Thavendiranathan P, Phelan D, Thomas JD, Flamm SD, Marwick TH. Quantitative assessment of mitral regurgitation: validation of new methods. *J Am Coll Cardiol*. 2012; 60: 1470 – 83.
34. Smallhorn JF, Perrin D, Musewe N, Dyck J, Boutin C, Freedom RM. The role of

- transesophageal echocardiography in the evaluation of patients with atrioventricular septal defect. *Cardiol Young* 1991; 1: 324.
35. Cohen, MS, Jegatheeswaran, A, Baffa, JM, Gremmels DB, Overman DM, Caldarone CA et al. Echocardiographic features defining right dominant unbalanced atrioventricular septal defect: a multi-institutional Congenital Heart Surgeons' Society study. *Circ Cardiovasc Imag.* 2013; 6: 508-513.
 36. Park JM, Ritter DG, Mair DD. Cardiac catheterization findings in persistent atrioventricular canal. In Feldt RH, ed. *Atrioventricular canal defects*. Philadelphia: WB Saunders, 1976, p. 76.
 37. Kwiatkowska J, Tomaszewski M, Bielińska B, Potaz P, Ereciński J. Atrioventricular septal defect: clinical and diagnostic problems in children hospitalised in 1993-1998. *Med Sci Monit Nov-Dec* 2000; 6(6): 1148 – 54.
 38. Muneuchi, J, Nagatomo, Y, Watanabe, M, et al. Relationship between pulmonary arterial resistance and compliance among patients with pulmonary arterial hypertension and congenital heart disease. *J Thorac Cardiovas Surg* 2016; 152: 507-513.
 39. Soto B, Barger LM Jr, Pacifico AD, Vanini V, Kirklin JW. Angiography of atrioventricular canal defects. *Am J Cardiol* 1981; 48: 492.
 40. Feltes TF, Bacha E, Beekman RH et al. Indications for Cardiac catheterization and intervention in pediatric cardiac disease. *Circulation.* 2011; 123: 2607-2652.
 41. Jegatheeswaran A, Pizarro C, Caldarone CA, Cohen MS, Baffa JM, Gremmels DB, et al. Echocardiographic definition and surgical decision-making in unbalanced atrioventricular septal defect: a Congenital Heart Surgeons' Society multiinstitutional study. *Circulation* 2010; 122: S 209 – 15.
 42. Delmo Walter EM, Ewert P, Hetzer R, Hübler M, Alexi-Meskishvili V, Lange P, Berger F. Biventricular repair in children with complete atrioventricular septal defect and a small left ventricle. *Eur J Cardiothorac Surg.* 2008 Jan; 33(1): 40 – 7
 43. Overman DM, Baffa JM, Cohen MS et al: Unbalanced Atrioventricular Septal Defect: Definition and Decision Making. *World Journal for Pediatric and Congenital Heart Surgery* 2010, 1(1) 91-96
 44. Kim HJ, Goo HW, Park SH, Yun TJ. Left ventricle volume measured by cardiac CT in an infant with a small left ventricle: a new and accurate method in determining uni- or biventricular repair. *Pediatr Radiol.* 2013 Jan; 43(2): 243 – 6.
 45. Dillman J.R., Dorfman A.L., Attili A.K., Agarwal P.P. et al. Cardiovascular magnetic resonance imaging of hypoplastic left heart syndrome in children. *Pediatr Radiol.* 2010 Mar; 40(3): 261 – 74.
 46. Khalil M, Jux C, Rueblinger L, Behrje J, Esmaeili A, Schranz D. Acute therapy of newborns with critical congenital heart disease. *Transl Pediatr.* 2019 Apr; 8(2): 114-126.
 47. Muñoz R, Morell VO, da Cruz EM, Vetterly CG. *Critical Care of Children with Heart Disease. Basic Medical and Surgical Concepts.* Springer; 177-191.
 48. Saxena A, Relan J, Agarwal R, Awasthy N, Azad S, Chakrabarty M. et al. Indian guidelines for indications and timing of intervention for common congenital heart diseases: Revised and updated consensus statement of the Working group on management of congenital heart diseases. *Ann Pediatr Cardiol.* 2019 Sep-Dec; 12(3): 254-286.
 49. Wu CS, Chiu IS, Wu SJ, How SW, Chen MR, Wang JK, Wu MH. Correlation between

- pulmonary vascular change and hemodynamics in patients with complete atrioventricular septal defect. *J Formos Med Assoc.* 2005 Feb; 104(2): 82 – 8.
50. Lacour-Gayet F, Comas J, Bruniaux J, Serraf A, Losay J, Petit J, et al. Management of the left atrioventricular valve in 95 patients with atrioventricular septal defects and a common atrioventricular orifice – a ten year review. *Cardiol Young* 1991; 1: 367.
 51. Atz AM, Hawkins JA, Lu M, Cohen MS, Colan SD, Jagggers J, Lacro RV et al. Surgical management of complete atrioventricular septal defect: associations with surgical technique, age, and trisomy 21. *J Thorac Cardiovasc Surg.* 2011; 141(6): 1371-1379.
 52. Weintraub RG, Brawn WJ, Venables AW, Mee RB. Two-patch repair of complete atrioventricular septal defect in the first year of life. *J Thorac Cardiovasc Surg* 1990; 99: 320.
 53. Hoohenkerk GJ, Bruggemans EF, Rijlaarsdam M, Schoof PH, Koolbergen DR, Hazekamp MG. More than 30 years' experience with surgical correction of atrioventricular septal defects. *Ann Thorac Surg* 2010; 90: 1554 – 61.
 54. Crawford FA Jr, Stroud MR. Surgical repair of complete atrioventricular septal defect. *Ann Thorac Surg* 2001; 72: 1621 – 9.
 55. Wilcox BR, Jones DR, Frantz EG, Brink LW, Henry GW, Mill MR, et al. Anatomically sound, simplified approach to repair of "complete" atrioventricular septal defect. *Ann Thorac Surg* 1997; 64: 487 – 94.
 56. Nunn GR. Atrioventricular canal: modified single patch technique. *Semin Thorac Cardiovasc Surg Pediatr Card Surg Annu* 2007: 28-31.
 57. Kogon BE, Butler H, McConnell M, Leong T, Kirshbom PM, Kanter KR. What is the optimal time to repair atrioventricular septal defect and common atrioventricular valvar orifice? *Cardiol Young* 2007; 17: 356 – 9.
 58. Suzuki T, Bove EL, Devaney EJ, Ishizaka T, Goldberg CS, Hirsch JC, et al. Results of definitive repair of complete atrioventricular septal defect in neonates and infants. *Ann Thorac Surg* 2008; 86: 596-602.
 59. Singh RR, Warren PS, Reece TB. Early Repair of Complete Atrioventricular Septal Defect is Safe and Effective. *Ann Thorac Surg* 2006; 82: 1598 – 602.
 60. Dhannapuneni RR, Gladman G, Kerr S, Venugopal P, Alphonso N, Corno AF. Complete atrioventricular septal defect: outcome of pulmonary artery banding improved by adjustable device. *J Thorac Cardiovasc Surg* 2011; 141: 179 – 82.
 61. Corno AF, Prosi M, Fridez P, Zunino P, Ouarteroni A, von Segesser LK. The non-circular shape of FloWatch-PAB prevents the need for pulmonary artery reconstruction after banding. Computational fluid dynamics and clinical correlations. *Eur J Cardiothorac Surg* 2006; 29: 93 – 9.
 62. Minich LL, Atz AM, Colan SD, Sleeper LA, Mital S, Jagggers J, et al. Partial and transitional atrioventricular septal defect outcomes. *Ann Thorac Surg* 2010; 89: 530 – 6.
 63. Manning PB. Partial atrioventricular canal: pitfalls in technique. *Semin Thorac Cardiovasc Surg Pediatr Card Surg Annu* 2007: 42 – 6.
 64. Chowdhury UK, Airan B, Malhotra A, Bisoi AK, Kalaivani M, Govindappa RM, et al. Specific issues after surgical repair of partial atrioventricular septal defect: actuarial survival, freedom from reoperation, fate of the left atrioventricular valve, prevalence of left ventricular outflow tract obstruction, and other events. *J Thorac Cardiovasc Surg* 2009; 137: 548 – 55.

65. Krasemann T, Debus V, Rellensmann G, Rukosujew A, Scheld HH, Vogt J, et al. Regurgitation of the atrioventricular valves after corrective surgery for complete atrioventricular septal defects – comparison of different surgical techniques. *Thorac Cardiovasc Surg* 2007; 55: 229 – 32.
66. Stulak JM, Burkhart HM, Dearani JA. Reoperations after repair of partial and complete atrioventricular septal defect. *World J Pediatr Congenit Heart Surg.* 2010 Apr; 1(1): 97-104.
67. Stulak JM, Burkhart HM, Dearani JA, Schaff HV, Cetta F, Barnes RD, et al. Reoperations after initial repair of complete atrioventricular septal defect. *Ann Thorac Surg* 2009; 87: 1872 – 8.
68. Kanani M, Elliott M, Cook A, Juraszek A, Devine W, Anderson RH. Late incompetence of the left atrioventricular valve after repair of atrioventricular septal defects: the morphologic perspective. *J Thorac Cardiovasc Surg* 2006; 132: 640 – 6.
69. Alsoufi B, Al-Halees Z, Khouqeer F, Canver CC, Sibli G, Saad E, et al. Results of left atrioventricular valve reoperations following previous repair of atrioventricular septal defects. *J Card Surg* 2010; 25: 74 – 8.
70. Poirier NC, Williams WG, Van Arsdell GS, Coles JG, Smallhorn JF, Omran A, et al. A novel repair for patients with atrioventricular septal defect requiring reoperation for left atrioventricular valve regurgitation. *Eur J Cardiothorac Surg* 2000; 18: 54-61.
71. Vida VL, Sanders SP, Milanese O, Stellin G. Biventricular repair of right-dominant complete atrioventricular canal defect. *Pediatr Cardiol* 2006; 27: 737 – 40.
72. Owens GE, Gomez-Fifer C, Gelehrter S, Owens ST. Outcomes for patients with unbalanced atrioventricular septal defects. *Pediatr Cardiol* 2009; 30: 431 – 5.
73. Lai YO, Luo Y, Zhang C, Zhang ZG. Utilization of double-orifice valve plasty in correction of atrioventricular septal defect. *Ann Thorac Surg* 2006; 81: 1450 – 4.
74. De Oliveira NC, Sittiwangkul R, McCrindle BW, Dipchand A, Yun TJ, Coles JG, et al. Biventricular repair in children with atrioventricular septal defects and a small right ventricle: anatomic and surgical considerations. *J Thorac Cardiovasc Surg* 2005; 130: 250 – 7.
75. Cohen MS, Spray TL. Surgical management of unbalanced atrioventricular canal defect. *Semin Thorac Cardiovasc Surg Pediatr Card Surg Annu* 2005: 135 – 44.
76. Szwaast AL, Marino BS, Rychik J, Gaynor JW, Spray TL, Cohen MS. Usefulness of left ventricular inflow index to predict successful biventricular repair in right-dominant unbalanced atrioventricular canal. *Am J Cardiol* 2011; 107: 103 – 9.
77. Stulak JM, Burkhart HM, Dearani JA, Cetta F, Barnes RD, Connolly HM, et al. Reoperations after repair of partial atrioventricular septal defect: a 45-year single-center experience. *Ann Thorac Surg* 2010; 89: 1352 – 9.
78. Roman KS, Nii M, Macgowan CK, Barrea C, Coles J, Smallhorn JF. The impact of patch augmentation on left atrioventricular valve dynamics in patients with atrioventricular septal defects: early and midterm follow-up. *J Am Soc Echocardiogr* 2006; 19: 1382 – 92.
79. Jonas R. In.: *Comprehensive surgical management of congenital heart disease*. 2nd CRC Press. 2013: 282-311.
80. Emanuel R, Somerville J, Inns A, Withers R. Evidence of congenital heart disease in the offspring of parents with atrioventricular defects. *Br Heart J* 1983; 49: 144.

81. Valmari P. Should pulse oximetry be used to screen for congenital heart disease?//Archives of Disease in Childhood-Fetal and Neonatal Edition. – 2007. – Т. 92. – N 3. – С. F219-F224.
82. Ewer A.K. et al. Pulse oximetry screening for congenital heart defects in newborn infants (PulseOx): a test accuracy study//The Lancet. – 2011. – Т. 378. – N. 9793. – С. 785-794.
83. Koppel R.I. et al. Effectiveness of pulse oximetry screening for congenital heart disease in asymptomatic newborns//Pediatrics. – 2003. – Т. 111. – N 3. – С. 451-455.
84. Toscano-Barboza E., DuShane J. W. Ventricular septal defect: correlation of electrocardiographic and hemodynamic findings in 60 proved cases//The American journal of cardiology. – 1959. – Т. 3. – N. 6. – С. 721-732.
85. Zellers T. M. et al. Two-dimensional and Doppler echocardiography alone can adequately define preoperative anatomy and hemodynamic status before repair of complete atrioventricular septal defect in infants < 1 year old//Journal of the American College of Cardiology. – 1994. – Т. 24. – N. 6. – С. 1565-1570.
86. Iwasaki Y., Satomi G., Yasukochi S. Analysis of ventricular septal motion by Doppler tissue imaging in atrial septal defect and normal heart//The American journal of cardiology. – 1999. – Т. 83. – N. 2. – С. 206-210.
87. Kitabatake A. et al. Noninvasive evaluation of the ratio of pulmonary to systemic flow in atrial septal defect by duplex Doppler echocardiography//Circulation. – 1984. – Т. 69. – N 1. – С. 73-79.
88. Magherini A. et al. Pulsed Doppler echocardiography for diagnosis of ventricular septal defects//Heart. – 1980. – Т. 43. – N. 2. – С. 143-147.
89. Yoshitake S. et al. Reassessment of the location of the conduction system in atrioventricular septal defect using phase-contrast computed tomography//Seminars in Thoracic and Cardiovascular Surgery. – WB Saunders, 2020. – Т. 32. – N. 4. – С. 960-968.
90. Jacobstein M. D. et al. Evaluation of atrioventricular septal defect by magnetic resonance imaging//The American journal of cardiology. – 1985. – Т. 55. – N. 9. – С. 1158-1161.
91. Tsuji S. et al. Adult case of tetralogy of Fallot associated with atrioventricular septal defect//General Thoracic and Cardiovascular Surgery. – 2021. – Т. 69. – N. 2. – С. 360-363.
92. Masarone D, Valente F, Rubino M, Vastarella R, Gravino R., Rea A, et al. Pediatric Heart Failure: A Practical Guide to Diagnosis and Management. *Pediatr Neonatol.* 2017 Aug; 58(4): 303-312.
93. Lechner E, Moosbauer W, Pinter M, Mair R, Tulzer G. Use of levosimendan, a new inodilator, for postoperative myocardial stunning in a premature neonate. *Pediatr Crit Care Med.* 2007 Jan; 8(1): 61 – 3.
94. Namachivayam P, Crossland DS, Butt WW, Shekerdemian LS. Early experience with Levosimendan in children with ventricular dysfunction. *Pediatr Crit Care Med.* 2006 Sep; 7(5): 445 – 8.
95. Kantor PF, Loughheed J, Dancea A, McGillion M, Barbosa N, Chan C, et al. Presentation, diagnosis, and medical management of heart failure in children: Canadian Cardiovascular Society guidelines. *Can J Cardiol.* 2013 Dec; 29(12): 1535 – 52.
96. Marino BS, Bird GL, Wernovsky G. Diagnosis and management of the newborn with suspected congenital heart disease. *Clin Perinatol* 2001; 28: 91-136.

97. Panwar S., Bradley S.M., Kavarana M.N. Truncus arteriosus and unbalanced complete atrioventricular septal defect: pulmonary protection in the neonate. *The Annals of thoracic surgery*. – 2012. – Т. 94. – N. 6. – С. e151-e153.
98. Calabrò R, Limongelli G. Complete atrioventricular canal. *Orphanet J Rare Dis*. 2006 Apr 5; 1: 8.
99. Yu XR, Xu N, Huang ST, Zhang OL, Wang ZC, Cao H, Chen O. Effects of different oral care strategies on postoperative pneumonia in infants with mechanical ventilation after cardiac surgery: a prospective randomized controlled study. *Transl Pediatr*. 2021 Feb; 10(2): 359-365.
100. Beghetti M. Bosentan in pediatric patients with pulmonary arterial hypertension//*Current vascular pharmacology*. – 2009. – Т. 7. – N. 2. – С. 225-233.
101. Gilbert N. et al. Initial experience with bosentan (Tracleer®) as treatment for pulmonary arterial hypertension (PAH) due to congenital heart disease in infants and young children//*Zeitschrift für Kardiologie* 2005; 94: 9. p. 570-574.
102. Caramuru L. H. et al. Age-dependent likelihood of in situ thrombosis in secondary pulmonary hypertension //*Clinical and applied thrombosis/hemostasis*. – 2004. – Т. 10. – N 3. – С. 217-223.
103. Kaemmerer H. et al. Emergency hospital admissions and three-year survival of adults with and without cardiovascular surgery for congenital cardiac disease//*The Journal of thoracic and cardiovascular surgery*. – 2003. – Т. 126. – N. 4. – С. 1048-1052.
104. Gatzoulis MA, Redington AN, Somerville J, Shore DF. Should atrial septal defects in adults be closed? *Ann Thorac Surg* 1996; 61: 657 – 9.
105. Hynes JK, Tajik AJ, Seward JB, Fuster V, Ritter DG, Brandenburg RO, et al. Partial atrioventricular canal defect in adults. *Circulation* 1982; 66: 284 – 7.
106. Devlin P. J. et al. Pulmonary artery banding in complete atrioventricular septal defect//*The Journal of thoracic and cardiovascular surgery*. – 2020. – Т. 159. – N. 4. – С. 1493-1503. e3.
107. Рыбка М.М., Хинчагов Д.Я., Мумладзе К.В., Лобачева Г.В., Ведерникова Л.В. Под ред. Л.А. Бокерия. Протоколы анестезиологического обеспечения кардиохирургических операций, выполняемых у новорожденных и детей. Методические рекомендации. М.: НЦССХ им. А.Н. Бакулева РАМН; 2014.
108. Рыбка М.М., Хинчагов Д.Я. Под ред. Л.А. Бокерия. Протоколы анестезиологического обеспечения кардиохирургических операций, выполняемых при ишемической болезни сердца, патологии клапанного аппарата, нарушениях ритма, гипертрофической кардиомиопатии, аневризмах восходящего отдела аорты у пациентов различных возрастных групп. Методические рекомендации. М.: НЦССХ им. А.Н. Бакулева РАМН; 2015.
109. Рыбка М.М., Хинчагов Д.Я., Мумладзе К.В., Никулкина Е.С. Под ред. Л.А. Бокерия. Протоколы анестезиологического обеспечения рентгенэндоваскулярных и диагностических процедур, выполняемых у кардиохирургических пациентов различных возрастных групп. Методические рекомендации. М.: НЦССХ им. А.Н. Бакулева РАМН; 2018.
110. Boeninga A, Scheewe J, Heinea K, Hedderichb J, Regensburgera D, Kramerс НН, Cremera J.. Long-term results after surgical correction of atrioventricular septal defects",

- European Journal of Cardiothoracic. 2002; 22(2): 167-173.
111. Bando K, Turrentine MW, Sharp TG, Sekine, Y, Aufiero TX, Sun K, Sekine E, Brown JW. Pulmonary hypertension after operations for congenital heart disease: analysis of risk factors and management. J Thorac Cardiovasc Surg. 1996; 112: 1600-1607.
112. Shi S. S. et al. Perioperative risk factors for prolonged mechanical ventilation following cardiac surgery in neonates and young infants //Chest. – 2008. – Т. 134. – N. 4. – С. 768-774.
113. Wang G. et al. Modified single repair technique for complete atrioventricular septal defect: a propensity score matching analysis//Pediatric cardiology. – 2020. – С. 1-9.
114. Tural-Kara T. et al. Underlying Diseases and Causative Microorganisms of Recurrent Pneumonia in Children: A 13-Year Study in a University Hospital//Journal of tropical pediatrics. – 2019. – Т. 65. – N. 3. – С. 224-230.

Приложение А1

Состав рабочей группы по разработке и пересмотру клинических рекомендаций

Председатель

Бокерия Л.А., академик РАН (Москва), "Ассоциация сердечно-сосудистых хирургов России"

Разработчик

Калашников С.В., к.м.н. (Москва)

Члены рабочей группы

1. Авраменко А.А., (Самара)
2. Алекян Б.Г., академик РАН (Москва) "Российское Научное Общество Специалистов по Рентгенэндоваскулярной Диагностике и Лечению"
3. Аракелян В.С., проф. (Москва)
4. Богданов В.Н., (Челябинск)
5. Борисков М.В., д.м.н. (Краснодар)
6. Бродский А.Г., к.м.н. (Сургут)
7. Гаврилов Р.Ю., (Волгоград), "Ассоциация сердечно-сосудистых хирургов России"
8. Григорян А.М. к.м.н. (Москва) "Российское Научное Общество Специалистов по Рентгенэндоваскулярной Диагностике и Лечению"
9. Горбатилов К.В., д.м.н. (Тюмень)
10. Горбатов Ю.Н., д.м.н. (Новосибирск)
11. Есаян А.А., к.м.н. (Москва)
12. Ким А.И., проф. (Москва), "Ассоциация сердечно-сосудистых хирургов России"
13. Ковалев И.А., д.м.н. (Москва), "Ассоциация детских кардиологов России"
14. Кокшенев И.В., проф. (Москва), "Ассоциация сердечно-сосудистых хирургов России"
15. Кривошеков Е.В., д.м.н. (Томск), "Ассоциация сердечно-сосудистых хирургов России"
16. Купряшов А.А., проф. (Москва)
17. Левченко Е.Г., д.м.н. (Москва)

18. Мовсесян Р.Р., член-корреспондент РАН, (Санкт-Петербург), "Ассоциация сердечно-сосудистых хирургов России"
19. Налимов К.А., к.м.н. (Хабаровск)
20. Петрушенко Д.Ю., к.м.н. (Казань)
21. Плотников М.В., к.м.н. (Астрахань), "Ассоциация сердечно-сосудистых хирургов России"
22. Подзолков В.П. академик РАН (Москва), "Ассоциация сердечно-сосудистых хирургов России"
23. Свободов А.А., проф. (Москва)
24. Синельников Ю.С., д.м.н. (Пермь)
25. Теплов П.В., (Красноярск)
26. Трунина И.И., проф. (Москва) "Ассоциация детских кардиологов России"
27. Черногринов А.Е., д.м.н. (Пенза), "Ассоциация сердечно-сосудистых хирургов России"
28. Шаталов К.В., проф. (Москва), "Ассоциация сердечно-сосудистых хирургов России"

Конфликт интересов отсутствует. Все члены Рабочей группы подтвердили отсутствие финансовой поддержки/конфликта интересов, о которых необходимо сообщить.

Приложение А2

Методология разработки клинических рекомендации

Целевая аудитория данных клинических рекомендаций:

- Врачи-педиатры;
- Врачи-кардиологи;
- Врачи – детские кардиологи
- Врачи – сердечно-сосудистые хирурги.

Методы, используемые для сбора/селекции доказательств: поиск в электронных базах данных.

Описание методов, использованных для оценки качества и силы доказательств: доказательной базой для рекомендаций являются публикации, вошедшие в базы данных PubMed, Scopus. Глубина поиска составляла 20 лет.

Методы, использованные для оценки качества и силы доказательств

- консенсус экспертов;
- оценка качества рекомендаций в соответствии с рейтинговой схемой (таблица П1, П2).
- оценка силы доказательств в соответствии с рейтинговой схемой (таблица П3).

Таблица П1. Шкала оценки уровней достоверности доказательств (УДД) для методов диагностики (диагностических вмешательств)

УДД	Расшифровка
1	Систематические обзоры исследований с контролем референсным методом или систематический обзор рандомизированных клинических исследований с применением метаанализа
2	Отдельные исследования с контролем референсным методом или отдельные

	рандомизированные клинические исследования и систематические обзоры исследований любого дизайна, за исключением рандомизированных клинических исследований, с применением метаанализа
3	Исследования без последовательного контроля референсным методом или исследования с референсным методом, не являющимся независимым от исследуемого метода или нерандомизированные сравнительные исследования, в том числе когортные исследования
4	Несравнительные исследования, описание клинического случая
5	Имеется лишь обоснование механизма действия или мнение экспертов

Таблица П2. Шкала оценки уровней достоверности доказательств (УДД) для методов профилактики, лечения и реабилитации (профилактических, лечебных, реабилитационных вмешательств)

УДД	Расшифровка
1	Систематический обзор РКИ с применением метаанализа
2	Отдельные РКИ и систематические обзоры исследований любого дизайна, за исключением РКИ, с применением мета-анализа
3	Нерандомизированные сравнительные исследования, в т.ч. когортные исследования
4	Несравнительные исследования, описание клинического случая или серии случаев, исследования "случай-контроль"
5	Имеется лишь обоснование механизма действия вмешательства (доклинические исследования) или мнение экспертов

Таблица П3. Шкала оценки уровней убедительности рекомендаций (УУР) для методов профилактики, диагностики, лечения и реабилитации (профилактических, диагностических, лечебных, реабилитационных вмешательств)

УУР	Расшифровка
А	Сильная рекомендация (все рассматриваемые критерии эффективности (исходы) являются важными, все исследования имеют высокое или удовлетворительное методологическое качество, их выводы по интересующим исходам являются согласованными)
В	Условная рекомендация (не все рассматриваемые критерии эффективности (исходы) являются важными, не все исследования имеют высокое или удовлетворительное методологическое качество и/или их выводы по интересующим исходам не являются согласованными)
С	Слабая рекомендация (отсутствие доказательств надлежащего качества (все рассматриваемые критерии эффективности (исходы) являются неважными, все исследования имеют низкое методологическое качество и их выводы по интересующим исходам не являются согласованными)

Для минимизации потенциальных ошибок каждое исследование оценивалось независимо. Любые различия в оценках обсуждались всей группой авторов в полном составе. При невозможности достижения консенсуса привлекался независимый эксперт.

Методы, использованные для формулирования рекомендаций: консенсус экспертов.

Механизм обновления клинических рекомендаций предусматривает их систематическую актуализацию – не реже чем один раз в три года, а также при появлении новых данных с позиции доказательной медицины по вопросам диагностики, лечения, профилактики и реабилитации конкретных заболеваний, наличии обоснованных дополнений/замечаний к ранее утвержденным КР, но не чаще 1 раза в 6 месяцев.

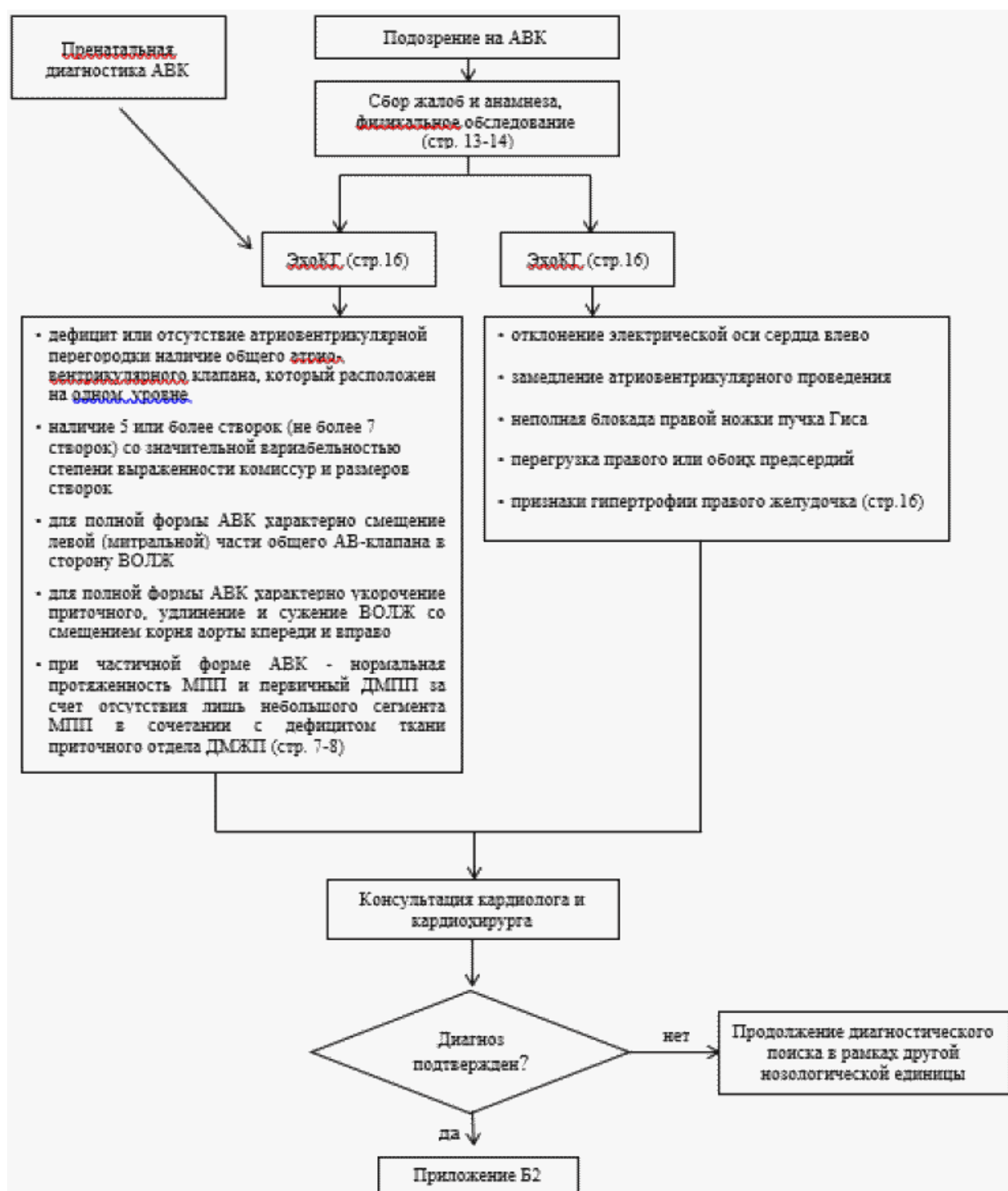
Приложение А3

Справочные материалы, включая соответствие показаний к применению и противопоказаний, способов применения и доз лекарственных препаратов, инструкции по применению лекарственного препарата

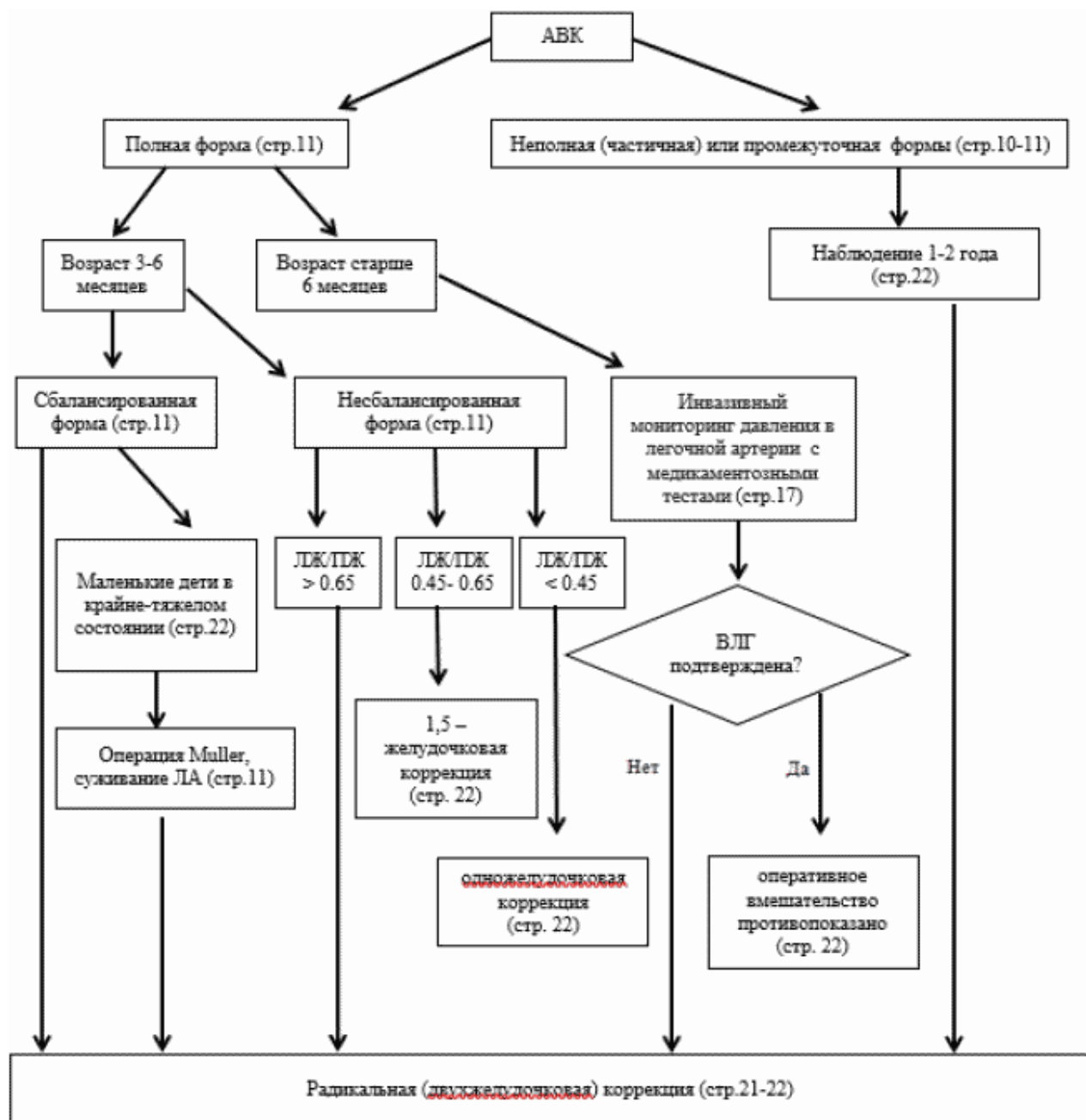
1. Об основах охраны здоровья граждан в Российской Федерации (ФЗ N 323 от 21.11.2011)
2. Порядок оказания медицинской помощи больным с сердечно-сосудистыми заболеваниями (Приказ Минздрава России N 918н от 15.11.2012)
3. Приказ Минздрава России от 28.02.2019 N 103н "Об утверждении порядка и сроков разработки клинических рекомендаций, их пересмотра, типовой формы клинических рекомендаций и требований к их структуре, составу и научной обоснованности, включаемой в клинические рекомендации информации" (Зарегистрировано в Минюсте России 08.05.2019 N 54588);
4. Приказ Министерства здравоохранения Российской Федерации от 10 мая 2017 г. N 203н "Об утверждении критериев оценки качества медицинской помощи";
5. Приказ Министерства здравоохранения Российской Федерации от 13 октября 2017 г. N 804н "Об утверждении номенклатуры медицинских услуг";
6. Приказ Министерства здравоохранения Российской Федерации от 7 октября 2015 г. N 700н "О номенклатуре специальностей специалистов, имеющих высшее медицинское и фармацевтическое образование"; Приказ Минздрава России от 20.12.2012 N 1183н (ред. от 01.08.2014) "Об утверждении Номенклатуры должностей медицинских работников и фармацевтических работников"
7. Приказ Минздрава России от 06.06.2012 N 4н (ред. от 25.09.2014) "Об утверждении номенклатурной классификации медицинских изделий".

Алгоритмы действий врача

Алгоритм диагностики пациентов с АВК



Алгоритм ведения пациентов с АВК



Информация для пациента

Уважаемый пациент (родители пациента), результаты обследования выявили у Вас (Вашего ребенка) врожденный порок сердца – атриовентрикулярный канал. Добровольно соглашаясь на операцию, Вы должны понимать цель и опасности операции, о которых Вам расскажет лечащий врач.

Атриовентрикулярный канал возникает на ранних этапах развития плода. Причины формирования порока обычно многочисленны: инфекционные заболевания матери на ранних сроках беременности, хронические заболевания родителей, вредные привычки родителей, экологические и генетические факторы и т.д. В зависимости от размеров дефектов перегородок (наличия и размеров дефекта межжелудочковой перегородки, размеров дефекта межпредсердной перегородки), наличия и степени выраженности недостаточности левого АВ клапана, а также наличия сопутствующих сердечных и внесердечных аномалий развития, клинические проявления порока могут существенно варьировать. Независимо клинического статуса пациента, наличие любой формы атриовентрикулярного канала является показанием к хирургическому лечению. Необходимость хирургического лечения может возникнуть как в первые дни жизни Вашего ребенка, так и в более поздние сроки. В некоторых случаях, особенно при наличии сопутствующих аномалий развития сердца, может потребоваться несколько хирургических вмешательств в разные периоды жизни. В любом случае, при наличии атриовентрикулярного канала, без хирургического лечения здоровье Вашего ребенка будет прогрессивно ухудшаться и может возникнуть серьезная угроза для жизни.

При пренатальной диагностике порока (во время беременности) необходимо провести консультацию генетика, так как атриовентрикулярный канал часто (до 75% случаев) может сочетаться с синдромом Дауна, что негативно отражается на продолжительности и качестве жизни детей, независимо от результатов хирургического лечения порока.

При выявлении атриовентрикулярного канала в любом возрасте после рождения ребенка, необходимо в максимально короткие сроки записаться на прием к кардиологу (желательно на базе кардиохирургического центра) для уточнения анатомических особенностей порока, назначения медикаментозной терапии (при необходимости) и получения дальнейших рекомендаций по поводу оптимальных сроков коррекции выявленного порока сердца.

Следует понимать, что без хирургического лечения прогноз неблагоприятный, но и хирургическое вмешательство также сопряжено с риском для жизни и здоровья, особенно если необходимость в операции возникает в первые дни или недели жизни. Все операции по поводу врожденных пороков сердца (этапные или одномоментные) выполняются под общим наркозом и на искусственной вентиляции легких (т.е. во время операции дышать за Вашего ребенка будет аппарат). Кроме этого большинство операций на сердце выполняется еще и с применением аппарата искусственного кровообращения, что позволяет на время операции остановить сердце ребенка для исправления порока, и затем вновь восстановить гемодинамику (сердцебиение) ребенка. Также во время и после операции может потребоваться переливание компонентов донорской крови, что является жизненно важным, поэтому требует Вашего согласия.

После операции Ваш ребенок некоторое время проведет в отделении реанимации и интенсивной терапии, где он будет пробужден (выведен из наркоза), постепенно отлучен от аппарата искусственной вентиляции легких и только после этого переведен в общую палату. Первые часы и дни после операции – самые сложные, так как в этот период чаще всего возникают различные осложнения (послеоперационные кровотечения, сердечная недостаточность, дыхательная недостаточность с необходимостью длительной искусственной вентиляции легких, острая почечная недостаточность, инфекционные осложнения и др.), которые могут значительно осложнить лечение Вашего ребенка или даже привести к необратимым последствиям.

Находясь по уходу в палате с Вашим ребенком, Вам следует неукоснительно следовать всем назначениям и рекомендациям Вашего лечащего врача и медицинского персонала. Лечение данного врожденного порока сердца зачастую требует длительного нахождения в больничных условиях, что также требует понимания и максимальной ответственности родителей.

В большинстве случаев хирургическое лечение (этапное или одномоментное) приводит к излечению или улучшению состояния. Несмотря на успешное хирургическое лечение данного порока, важно помнить об осложнениях, которые могут возникнуть не только в ранние, но и отдаленные сроки после операции и касаться не только сердца, но и других органов ребенка. В некоторых случаях возникшие осложнения могут привести к необходимости выполнения повторных вмешательств. Поэтому важно не пропускать контрольные обследования после операции, для своевременной оценки результатов коррекции и выявления возможных осложнений, а также следовать рекомендациям врача и своевременно принимать все назначенные препараты.

Приложение Г1-ГN

Шкалы оценки, вопросники и другие оценочные инструменты состояния пациента, приведенные в клинических рекомендациях

Информация отсутствует.

Новые, изданные в 2020-2022 гг. и официально утверждённые Минздравом РФ, клинические рекомендации (руководства, протоколы лечения) – на нашем сайте.

Интернет-ссылка:

http://disuria.ru/load/zakonodatelstvo/klinicheskie_rekomendacii_protokoly_lechenija/54.



Если где-то кем-то данный документ был ранее распечатан, данное изображение QR-кода поможет вам быстро перейти по ссылке с бумажной копии – в нём находится эта ссылка.