

Клинические рекомендации – Врожденный подклапанный стеноз аорты – 2022-2023-2024 (03.10.2022) – Утверждены Минздравом РФ

Кодирование по Международной статистической классификации болезней и проблем, связанных со здоровьем: Q24.4

Год утверждения (частота пересмотра): 2022

Возрастная категория: Дети

Пересмотр не позднее: 2024

ID: 745

По состоянию на 03.10.2022 на сайте МЗ РФ

Разработчик клинической рекомендации

- Ассоциация сердечно-сосудистых хирургов России

Одобрено Научно-практическим Советом Минздрава РФ

Список сокращений

АКГ – ангиокардиография;

Ао – аорта;

АоК – аортальный клапан;

ВОЛЖ – выводной отдел левого желудочка сердца;

ВПС – врожденный порок сердца;

ГСД ЛЖ/Ао – градиент систолического давления между левым желудочком и аортой;

ДМЖП – дефект межжелудочковой перегородки;

КГ – коронарография;

ПСА – подклапанный стеноз аорты;

КТ – компьютерная томография;

ЛЖ – левый желудочек;

МК – митральный клапан;

МРТ – магнитно-резонансная томография;

ОАП – открытый артериальный проток;

ФВ – фракция выброса;

ФК – фиброзное кольцо;

ЭКГ – электрокардиография;

Эхо-КГ – эхокардиография.

Термины и определения

Катетеризация сердца – инвазивная процедура, проводимая с лечебными или диагностическими целями при патологии сердечно-сосудистой системы путем введения катетеров в полость сердца или просвет магистральных сосудов.

Градиент систолического давления между ЛЖ и Ао – доплер-эхокардиографический показатель, отражающий скорость кровотока через аортальный клапан и характеризующий степень стеноза.

Синдром Shone – ВПС, характеризующийся соединением хорд МК в один тяж, прикрепляющийся к одной сосочковой мышце (парашютообразный МК); надклапанным

митральным стенозом, сочетающимся с комбинированным стенозом Ао, а также нередко и коарктацией аорты.

Мембранэктомия – операция иссечения подаортальной мембраны.

Миоэктомия – операция устранения ПСА путем резекции гипертрофированной части межжелудочковой перегородки.

Модифицированная операция Коппо – аортовентрикулопластика без протезирования АоК, применяется при наличии тоннельной формы субаортального стеноза без вовлечения в патологический процесс АоК и отсутствии гипоплазии его ФК.

Уровень достоверности доказательств (УДД) – степень уверенности в том, что найденный эффект от применения медицинского вмешательства является истинным [1].

Уровень убедительности рекомендаций (УУР) – степень уверенности в достоверности эффекта вмешательства и в том, что следование рекомендациям принесет больше пользы, чем вреда в конкретной ситуации [1].

Эхокардиография – метод ультразвукового исследования, направленный на исследование морфологических и функциональных изменений сердца и его клапанного аппарата.

1. Краткая информация по заболеванию или состоянию (группы заболеваний или состояний)

1.1. Определение заболевания или состояния (группы заболеваний или состояний)

Врожденный подклапанный стеноз аорты (ПСА) характеризующийся препятствием току крови, располагающемся в субаортальном пространстве.

1.2. Этиология и патогенез заболевания или состояния (группы заболеваний или состояний)

Анатомическим субстратом врожденного ПСА могут являться как изменения структур подклапанного пространства АоК, так и аномалии развития расположенных рядом анатомических образований, в частности, МК. При мембранозно-диафрагмальном типе ПСА обструкция может быть вызвана наличием в ВОЛЖ циркулярной фиброзной мембраны с одним или несколькими отверстиями, или же фиброзной серповидной складки, стенозирующей 2/3 выводного тракта ЛЖ. Размер отверстия в мембране может составлять от 0,5 до 1,5 см. Как правило, мембрана располагается непосредственно под ФК АоК или чуть ниже, и может крепиться вдоль основания передней створки МК и к межжелудочковой перегородке под некоронарной или правой коронарной створками [2-4].

Для валикообразного типа ПСА характерно валикообразное фиброзное утолщение, локализующееся на 0,5-2 см ниже АоК и циркулярно охватывающее ВОЛЖ. Фибромускульный тип ПСА представляет собой фиброзно-мышечный "воротник", располагающийся на 1-3 см ниже клапана Ао, имеющий контакт с передней створкой МК и охватывающий ВОЛЖ циркулярно или же в виде полулунного валика. Сужение при данном типе ПСА может носить протяженный характер и достигать 2-3 см. Достаточно часто данный тип стеноза сочетается с гипоплазией ФК АоК и фиброзным изменением створок клапана.

Туннелевидная форма врожденного ПСА по своей сути является крайней степенью выраженности выше обозначенной анатомической формы порока. Данный тип стеноза характеризуется резкой гипертрофией мышц выводного тракта ЛЖ, приводящей к

образованию фиброзно-мышечного тоннеля достаточно большой протяженности (от 1 до 3 см) [2-4]. Просвет тоннеля может быть значительно сужен за счет резко утолщенных фиброзных наложений, распространяющихся от ФК АоК к передней створке МК и вдоль париетальной и септальной стенок ЛЖ. Миокард ЛЖ обычно концентрически гипертрофирован. Субэндокардиальная ишемия и фиброз встречаются так же, как и при врожденном КСА [5, 6]. В ряде случаев может наблюдаться чрезмерная гипертрофия межжелудочковой перегородки (по сравнению с утолщением задней стенки ЛЖ) и гистологически дезориентировка мышечных волокон [7, 8]. Наличие выраженной гипертрофии ЛЖ при данной обструкции ВОЛЖ в ряде клинических ситуаций диктует необходимость дифференцировки этого типа врожденного ПСА с гипертрофической кардиомиопатией с нарушением оттока из ЛЖ, что имеет большое значение для определения тактики лечения.

Различные аномалии МК также могут привести к стенозу выводного отдела ЛЖ. К таким аномалиям относят [9]:

- аномальное прикрепление передней створки МК непосредственно или посредством измененных хорд к межжелудочковой перегородке;
- дополнительная ткань на МК, которая выбухает в субаортальное пространство и образует препятствие;
- изолированное расщепление передней створки МК с дополнительными хордами, внедряющимися в межжелудочковую перегородку;
- парашютообразная деформация МК.

1.3. Эпидемиология заболевания или состояния (группы заболеваний или состояний)

Согласно данным литературы доля врожденного ПСА среди всех ВПС составляет 1-1,5%, а среди всех обструктивных поражений ВОЛЖ – от 10 до 31,2% [2, 5, 10-15]. Потребность в хирургической коррекции врожденного ПСА в РФ составляет 0,59% со средней летальностью 1,06% среди всех операций по поводу ВПС [16]

Отмечено более частое (в 1,5-2 раза) развитие субаортального стеноза у мужчин [2, 11, 17]. Из сопутствующих ВПС следует отметить в большом проценте случаев сочетание ПСА с двустворчатый АоК, КСА, коарктацией Ао, ОАП, ДМЖП, тетрадой Фалло, полной формой атриовентрикулярной коммуникации [2, 5, 6, 18-21]. По данным различных авторов от 20 до 88% больных с врожденным ПСА имеют сопутствующие ВПС [2, 5, 6, 18-22]. В половине случаев диагностированного ПСА имеет место прогрессирующая недостаточность АоК, обусловленная нарушениями гемодинамики при наличии порока [23-25]. Кроме того, врожденный ПСА может являться составляющим компонентом синдрома Shone [26].

Врожденный ПСА в изолированной форме редко встречается в периоде новорожденности и у грудных детей, а клинические симптомы проявляются в возрасте старше 1 года. Свидетельством редкой встречаемости изолированного врожденного ПСА у новорожденных и детей первого года жизни является крайне малое количество операций, выполняемых по поводу его устранения в данной возрастной группе [27-29]. Объяснение данному факту было дано в работе R. Pyle с соавт., которые исследовали развитие модели врожденного ПСА у щенков породы ньюфаундленд. На основе анализа данных катетеризации и посмертных изучений 139 щенков, авторами было показано отсутствие каких-либо признаков ПСА у щенков младше 3-недельного возраста, и в то же время появление выраженных форм ПСА у животных в возрасте старше 6 мес. На основании выполненного исследования был сделан вывод о существовании в выводном отделе ЛЖ постоянной зародышевой ткани, способной к быстрому увеличению после рождения. Данная

модель, перенесенная на человека, вполне объясняет отсутствие дискретного ПСА у новорожденных и обнаружение его у детей старшего возраста.

В более старшем детском возрасте и даже у взрослых изолированный врожденный ПСА может протекать достаточно длительно без клинических проявлений [2, 31, 32]. У пациентов старше 30 лет врожденный ПСА также встречается редко. Считается, что выживание после этого времени без хирургического вмешательства является нечастым или, что повреждение постепенно приобретает внешний вид гипертрофической обструктивной кардиомиопатии с миокардиальной недостаточностью [3, 33, 34].

1.4. Особенности кодирования заболевания или состояния (группы заболеваний или состояний) по Международной статистической классификации болезней и проблем, связанных со здоровьем

Другие врожденные аномалии [пороки развития] сердца (Q24):
Q24.4 – Врожденный субаортальный стеноз.

1.5. Классификация заболевания или состояния (группы заболеваний или состояний)

Классификации ПСА основаны на морфологическом субстрате стеноза и ангиографической картине, а также степени выраженности гемодинамических нарушений.

Классификация врожденного ПСА по В.Н. Гетманскому [10]:

- Мембранозно-диафрагмальный;
- Валикообразный;
- Фибромускулярный;
- Туннелевидный.

Более развернутый анатомический характер носит классификация, предложенная R. Freedom и соавт. (1996) [27]. Данная классификация включает следующие типы стеноза:

- а) дискретная фиброзная мембрана;
- б) фиброзно-мышечный туннель;
- в) аномальное прикрепление хордального аппарата МК к межжелудочковой перегородке;
- г) ДМЖП с дискретной субаортальной мембраной;
- д) субаортальная обструкция, обусловленная смещением инфундибулярной перегородки кзади;
- е) подклапанный стеноз аорты, обусловленный гипертрофической кардиомиопатией.

1.6. Клиническая картина заболевания или состояния (группы заболеваний или состояний)

Небольшое число наблюдений ПСА в грудном возрасте и увеличение количества больных в возрасте старше года указывают на прогрессирующий характер заболевания, однако, темп прогрессирования стеноза у разных пациентов отличается.

При отсутствии лечения прогрессирование заболевания может привести к гипертрофии ЛЖ, аритмии, АН, эндокардиту, внезапной сердечной смерти. Клиническая картина в раннем детском возрасте в большинстве случаев "маскируется" сопутствующим ВПС. Очень часто ПСА обнаруживается при обследовании по поводу сопутствующих ВПС. В 25% случаях ПСА протекает бессимптомно.

Основными жалобами являются: одышка, повышенная утомляемость, потливость, отставание в развитии. У больных старшего возраста появляются такие симптомы, как: синкопальные состояния, обусловленные уменьшением церебральной перфузии; боли в сердце, обусловленные относительной коронарной недостаточностью; застойная сердечная недостаточность.

Данные симптомы встречаются у пациентов с умеренной или тяжелой степенью обструкции ВОЛЖ и ГСД между ЛЖ/Ао более 50 мм рт. ст. Однако, в большинстве случаев клиническая картина отсутствует, даже несмотря на значительный ГСД между ЛЖ/Ао.

2. Диагностика заболевания или состояния (группы заболеваний или состояний) медицинские показания и противопоказания к применению методов диагностики

Диагноз ПСА верифицируется на основании сводных данных жалоб родителей пациентов, клинических проявлений порока, а также данных и инструментальных методов исследования.

Основопологающим в диагностике ПСА является обнаружение гемодинамически значимого сужения Ао, располагающегося в подклапанном пространстве. Наиболее приемлемой гемодинамической классификацией степени стеноза ВОЛЖ является градация, основанная на величинах максимального ГСД ЛЖ/Ао. Согласно этой классификации все пациенты могут быть распределены на 3 клинические группы [10]:

- умеренный аортальный стеноз – ГСД ЛЖ/Ао до 50 мм рт. ст.;
- выраженный аортальный стеноз – ГСД ЛЖ/Ао – 50-80 мм рт. ст.;
- резкий аортальный стеноз – ГСД ЛЖ/Ао > 80 мм рт. ст.

Согласно стандартам болезней клапанов сердца, разработанным в 2006 г. Американской коллегией кардиологов и Американской ассоциацией кардиологов (АСС/АНА), степень тяжести стеноза Ао может быть оценена по величине среднего ГД ЛЖ/Ао. В соответствии с этим выделяют:

- незначительный стеноз (средний градиент давления ЛЖ/Ао менее 25 мм рт. ст.),
- умеренный стеноз (средний градиент давления ЛЖ/Ао – 25 – 40 мм рт. ст.),
- выраженный стеноз (средний градиент давления ЛЖ/Ао более 40 мм рт. ст.).

2.1. Жалобы и анамнез

- На этапе диагностики рекомендуется сбор анамнеза и жалоб у всех пациентов (родителей пациентов) с подозрением на ПСА [2, 3, 5, 6, 10-12].
(УУР С, УДД 5).

- При сборе анамнеза и жалоб рекомендуется расспросить родителей пациента о наличии у ребенка повышенной утомляемости, одышки (особенно при физической активности), приступах сердцебиения, возникновении синкопальных состояний [2, 5, 6, 10-12].

(УУР С, УДД 5).

Комментарии: как уже было сказано выше ПСА достаточно редко проявляется у детей в возрасте до года. Как правило, в этой возрастной группе порок является сопутствующей кардиальной патологией, и клиника порока определяется "доминирующим" ВПС (ДМЖП, аномалии МК, атриовентрикулярная коммуникация). В более старшем детском возрасте и даже у взрослых изолированный врожденный ПСА может протекать достаточно длительно

без клинических проявлений [2, 5, 6, 10-12]. Одним из плохих прогностических признаков течения порока является наличие в анамнезе приступов потери сознания. Возникновение обморочных состояний является абсолютным показанием к хирургической коррекции порока.

2.2. Физикальное обследование

- Во время физикального обследования рекомендуется обратить внимание на пальпацию и перкуссию области сердца и сосудов шеи [2, 5, 6, 10-12].

(УУР С, УДД 5).

Комментарии: При обследовании пациентов может отмечаться перкуторное расширение границ сердца влево вследствие гипертрофии ЛЖ, а при пальпации определяется разлитой верхушечный толчок. В ряде случаев на основании сердца пальпаторно определяется систолическое дрожание, передающееся в яремную ямку и по ходу сонных артерий.

- Во время физикального обследования рекомендуется обратить внимание на аускультацию сердца и сонных артерий с целью оценки степени выраженности ПСА [2, 5, 6, 10-12].

(УУР С, УДД 5).

Комментарии: Аускультативная картина врожденного ПСА характеризуется: 1) наличием грубого систолического шума с максимумом во II межреберье справа и иррадиацией в сонные артерии, иногда вдоль левого края грудины к верхушке сердца; 2) присутствием у части пациентов диастолического шума регургитации на АоК.

2.3. Лабораторные диагностические исследования

- Рекомендуется всем пациентам перед проведением хирургического вмешательства выполнение коагулограммы (ориентировочного исследования системы гемостаза) и исследование уровня тромбоцитов в крови для прогноза риска периперационных кровотечений и величины кровопотери [43, 44].

(УУР С, УДД 5).

- Рекомендуется всем пациентам перед проведением хирургического вмешательства выполнение общего (клинического) анализа крови развернутого для выявления дооперационной анемии и ее своевременной терапии [43, 44].

(УУР С, УДД 5).

2.4. Инструментальные диагностические исследования

- Рекомендуется всем пациентам с подозрением на ПСА регистрация электрокардиограммы с целью выявления нарушений ритма сердца, а также признаков перегрузки различных отделов сердца [2, 5, 6, 10-12].

(УУР С, УДД 5).

Комментарии: ЭКГ при незначительно или умеренно гемодинамически выраженном ПСА может быть не изменена. При наличии гемодинамически значимого подклапанного сужения Ао появляются признаки перегрузки и гипертрофии левых отделов сердца.

- Рекомендуется всем пациентам с ПСА выполнение рентгенографии органов грудной клетки в трех проекциях [2, 5, 6, 10-12].

(УУР С, УДД 5).

Комментарии: Проведение рентгенографического исследования необходимо для оценки конфигурации сердца и оценки легочного рисунка. Рентгенологическая картина врожденного ПСА характеризуется усилением легочного рисунка и увеличением размеров левых отделов сердца (при наличии гемодинамически значимого подклапанного сужения) и не имеет специфических признаков, за исключением отсутствия при нем расширения восходящей Ао.

- Рекомендуется всем пациентам с подозрением на наличие ПСА выполнение эхокардиографии [2, 4-6, 10-12, 15, 18-20, 31-33].

(УУР С, УДД 4).

Комментарии: Выполнение эхокардиографического исследования пациентам с подозрением на ПСА позволяет определить морфологическую форму порока и оценить степени выраженности стеноза, а также выявить сопутствующую кардиальную патологию. Основными позициями для визуализации ВОЛЖ являются: парастернальная позиция в проекции по длинной оси ЛЖ и по короткой оси на уровне АоК, апикальная 5-камерная позиция, а также субкостальный доступ в проекции по длинной оси ВОЛЖ и супрастериальный в проекции по длинной оси восходящей Ао. При выполнении ЭХО-КГ исследования определяют морфологию и степень обструкции, размеры ВОЛЖ и ФК АоК, восходящей Ао, функцию ЛЖ и сопутствующие ВПС. При определении степени стеноза ВОЛЖ у асимптоматичных детей ориентируются на систолический градиент давления, измеренный при ЭхоКГ. Обязательно производят оценку степени гипертрофии миокарда ЛЖ и состояния эндокарда – наличие/отсутствие фиброэластоза.

Степень субаортального стеноза может быть недооценена или переоценена при наличии ЦМЖП, так как шунтирование крови через дефект может искажать истинный градиент давления между ЛЖ и Ао.

- Рекомендуется пациентам с диагностированным ПСА и значением максимального градиента систолического давления между ЛЖ и Ао менее 50 мм рт. ст. в сочетании с симптомами одышки и утомляемости проведение эхокардиографии с физической нагрузкой [2, 5, 6, 11, 12].

(УУР С, УДД 5).

Комментарии: Проведение теста с физической нагрузкой может зафиксировать увеличение градиента систолического давления между ЛЖ и Ао, что может привести к изменению тактики ведения пациента.

- Рекомендуется пациентам с установленным по данным ЭХО-КГ-исследования диагнозом ПСА с ГСД ЛЖ/Ао более 60 мм рт. ст. (выраженном и резком аортальном стенозе согласно гемодинамической классификации [10]) в сочетании с другими кардиальными пороками выполнение ретроградной катетеризации левых отделов сердца и левой вентрикулографии сердца [2, 5, 6, 10-12, 35].

(УУР С, УДД 5).

Комментарии: Выполнение ретроградной катетеризации левых отделов сердца и левой вентрикулографии необходимо для уточнения уровня обструкции ВОЛЖ и определения гемодинамических параметров стеноза. Ангиографическая картина врожденного ПСА характеризуется наличием в подклапанном пространстве дефектов заполнения в виде поперечного тяжа, или светлой полосы, располагающейся по всей окружности ВОЛЖ, или же тубулярного сужения с неравномерными краевыми дефектами наполнения. Нередко при валикообразном и фибромускульном типе ПСА визуализируется подклапанный карман, так называемый "второй желудочек" – пространство, расположенное между клапаном Ао и

суживающим субстратом. Абсолютным признаком наличия врожденного ПСА является обнаружение ГСД между ЛЖ и подклапанным пространством [2, 10-12, 35].

- Рекомендуется пациентам с установленным по данным ЭХО-КГ-исследования диагнозом ПСА с ГСД ЛЖ/Ао более 60 мм рт. ст. (выраженном и резком аортальном стенозе согласно гемодинамической классификации [10]) выполнение панаортографии с коронарографией [2, 5, 6, 10-12, 35].

(УУР С, УДД 5).

Комментарии: включение в протокол ангиокардиографического исследования панаортографии с коронарографией позволяет оценить состояние восходящей Ао, дуги и перешейка Ао, а также анатомии коронарных артерий. На основании полученных результатов в дальнейшем определяется тактика хирургического лечения и объем необходимого вмешательства.

- Рекомендуется пациентам с ПСА выполнить компьютерную томографию сердца с контрастированием [2, 36, 37].

(УУР С, УДД 5).

Комментарии: Выполнение компьютерной томографии сердца с контрастированием применяется в качестве дополнения к эхокардиографии, а также в качестве альтернативы инвазивным методам исследования для уточнения морфологии порока, оптимизации хирургической техники, а также для трехмерного моделирования предстоящей операции. Приоритетное значение томографических методик у детей заключается в превосходном пространственном разрешении экстракардиальных структур [36, 37].

2.5. Иные диагностические исследования

- Рекомендуется перед выпиской из стационара всем пациентам с целью контроля после выполненного оперативного вмешательства выполнить регистрацию электрокардиограммы с целью выявления возникших нарушений ритма сердца [2, 5, 6, 10-12].

(УУР С, УДД 5).

- Рекомендуется перед выпиской из стационара всем пациентам с целью контроля после выполненного оперативного вмешательства выполнить эхокардиографию [2, 5, 6, 10-12].

(УУР С, УДД 5).

3. Лечение, включая медикаментозную и немедикаментозную терапии, диетотерапию, обезболивание, медицинские показания и противопоказания к применению методов лечения

3.1. Консервативное лечение

Не существует медикаментозного лечения врожденного ПСА, за исключением профилактики эндокардита.

3.2. Хирургическое лечение

- Пациентам с врожденным ПСА рекомендуется хирургическое вмешательство при максимальном значении пикового градиента систолического давления между ЛЖ и Ао – 50 мм рт. ст. и более или значении среднего градиента систолического давления между ЛЖ и

Ао – 30 мм рт. ст. и более, полученных при доплеровском эхокардиографическом исследовании [2, 5, 6, 10-12].

(УУР С, УДД 4).

- Пациентам с врожденным ПСА, сочетающимся с прогрессирующей аортальной регургитацией и увеличением размеров ЛЖ, рекомендуется хирургическое вмешательство при максимальном значении градиента пикового градиента систолического давления между ЛЖ и Ао менее 50 мм рт. ст. и среднем значении градиента систолического давления между ЛЖ и Ао ниже 30 мм рт. ст. [2, 5, 6, 10-12, 24, 25].

(УУР С, УДД 5).

- Хирургическое лечение врожденного ПСА рекомендуется пациентам при максимальном градиенте систолического давления между ЛЖ и Ао менее 50 мм рт. ст. и среднем градиенте давления менее 30 мм рт. ст. в случае прогрессирующей регургитации на МК [2, 5, 6, 10-12].

(УУР С, УДД 5).

- Хирургическое лечение врожденного ПСА рекомендуется пациентам при максимальном градиенте систолического давления между ЛЖ и Ао менее 50 мм рт. ст. и среднем градиенте давления менее 30 мм рт. ст. в случае прогрессирующей гипертрофии ЛЖ [2, 5, 6, 10-12].

(УУР С, УДД 5).

- Для хирургического лечения дискретного субаортального стеноза рекомендуется выполнение операции иссечения подаортальной мембраны или миоэктомии [2, 5, 10, 14, 17, 38-40].

(УУР С, УДД 4).

Комментарии: Потенциальными осложнениями подобных хирургических вмешательств являются: травмы АоК или МК, развитие нарушений ритма сердца в виде атриовентрикулярной блокады 3 степени, появление ятрогенного ДМЖП. Однако, при соблюдении всех правил техники выполнения вмешательства риск возникновения таких осложнений может быть сведен к минимуму. Выживаемость в 15-летний срок после операции составляет от 85 до 95% среди больных, оперированных по поводу дискретного субаортального стеноза [23, 40].

- При наличии тоннельной формы субаортального стеноза без вовлечения в патологический процесс АоК и отсутствии гипоплазии его ФК пациентам рекомендуется выполнение модифицированной операции Коппо – аортовентрикулопластики без протезирования АоК [2, 5, 6, 10, 40, 41, 42].

(УУР С, УДД 4).

- Пациентам с диагностированным ПСА и сопутствующей гемодинамически значимой аортальной регургитацией и/или стенозом и гипоплазией ФК АоК рекомендуется выполнение операций типа Ross-Konno, Konno-Rastan [2, 5, 6, 10, 21, 40, 42].

(УУР С, УДД 5).

3.3. Эндovasкулярные вмешательства

- При некоторых видах дискретных стенозов подклапанного пространства рекомендуется транслюминальная баллонная дилатация ПСА [46].

(УУР С, УДД 4).

Комментарии: По данным некоторых авторов [De Lezo J.S. с соавт., 2011], альтернативой открытому хирургическому вмешательству является баллонная дилатация ПСА. В исследовании представлены результаты лечения ПСА путем баллонной дилатации у 76 пациентов в возрасте на момент операции от 2 до 67 лет (в среднем 19 +/- 16 лет), из них 39 пациентов были детьми, 17 пациентов – подростками и 20 пациентов – взрослыми. В 77% случаях отмечались хорошие непосредственные и отдаленные результаты: снижение ГСД между ЛЖ Ао, частоты рестенозов, отсутствие повторных вмешательств. Ограничением к использованию данной методики, по мнению авторов, является морфологический субстрат ПСА, который должен быть представлен изолированной тонкой дискретной мембраной толщиной не более 3 мм [46].

3.4. Иное лечение

Нет

4. Медицинская реабилитация, медицинские показания и противопоказания к применению методов реабилитации

- Рекомендуется в течение 6 месяцев после выполнения хирургической коррекции ПСА в условиях искусственного кровообращения пациенту с осложненным течением послеоперационного периода (НК, инфекционные осложнения, повторные хирургические вмешательства в течение одной госпитализации) пройти реабилитацию в условиях специализированного лечебного учреждения кардиологического профиля [47].

(УУР С, УДД 5)

Комментарии: После коррекции ПСА могут встречаться следующие состояния:

- Резидуальный гемодинамически значимый ГСДЛЖ Ао;
- Рецидив обструкции подклапанного пространства;
- Развитие и/или прогрессирование аортальной регургитации на фоне естественного течения порока или вследствие повреждения АоК при иссечении стеноза ВОЛЖ [23-25];
- Развитие и/или прогрессирование митральной регургитации на фоне естественного течения порока или вследствие повреждения МК при хирургической коррекции ПСА [23-25];
- Образование ятрогенного ДМЖП при иссечении подклапанной обструкции;
- Развитие нарушений ритма сердца в виде атриовентрикулярной блокады 3 см., приводящее, в свою очередь, к необходимости имплантации электрокардиостимулятора.
- Развитие протез-зависимых осложнений (эндокардит, тромбоз, системные эмболии, парапротезная регургитация или окклюзия, связанная с развитием паннуса) – при имплантации механических протезов во время аортовеитрикулопластики [2, 5, 6, 10, 12, 38, 41, 42];
- Дилатация неоаортального клапана с развитием гемодинамически значимой регургитации после выполнения операции Ross;
- Стеноз/окклюзия неолегочного ствола после выполнения операции Ross;
- Развитие ишемии миокарда, обусловленное окклюзией/перегибом реимплантированных коронарных артерий при операции Ross;
- Развитие нарушений ритма сердца, в ряде случаев приводящее к внезапной сердечной смерти [1, 4, 77]

- Рекомендуется ограничить физическую нагрузку в течение трех месяцев с момента выписки из стационара [47].

(УУР С, УДД 5)

5. Профилактика и диспансерное наблюдение, медицинские показания и противопоказания к применению методов профилактики

- Рекомендуется диспансерное наблюдение врача-кардиолога всем оперированным или неоперированным пациентам с диагностированным ПСА [2, 5, 6, 10, 12, 47].

(УУР С, УДД 5).

- Пациентам с умеренной и тяжелой степенью выраженности ПСА согласно гемодинамической классификации не рекомендуется увлекаться физическими нагрузками [2, 5, 6, 10, 12, 47].

(УУР С, УДД 5)

- Неоперированным асимптомным пациентам с диагностированным ПСА и значением среднего градиента систолического давления между ЛЖ и Ао менее 30 мм рт. ст., без признаков гипертрофии ЛЖ или гемодинамически значимой регургитации на АоК рекомендуется выполнение планового обследования (ЭКГ, ЭХО-КГ) 1 раз в год [6, 10, 12, 47].

(УУР С, УДД 5)

Комментарии: Основной целью плановых ежегодных осмотров является контроль нарастания степени стеноза, развития или прогрессирования аортальной регургитации и определение систолической и диастолической функции ЛЖ

- Пациентам с ПСА после хирургического лечения рекомендуется осмотр врача-кардиолога с частотой не менее 1 раза в 7 дней в течение первого месяца после коррекции порока [47].

(УУР С, УДД 5)

- Пациентам с ПСА после хирургического лечения рекомендуется осмотр врача-кардиолога с частотой не менее 1 раза в 3 месяца в течение 2-12 месяцев после коррекции порока [47].

(УУР С, УДД 5)

- Пациентам с ПСА после хирургической коррекции рекомендуется проведение динамического (1 раз в год при стабильном клиническом состоянии) эхокардиографического обследования [2, 5, 6, 10, 12].

(УУР С, УДД 5)

Комментарии: При проведении эхокардиографического исследования следует обращать внимание на функцию "нео" аортального клапана и состояние кондуита между правым желудочком и легочной артерией, (при операции Ross-Konno), функцию имплантированного протеза после операции Konno-Rastan (подвижность запирающих элементов, наличие на них тромботических наложений, величина пикового и среднего градиента систолического давления на протезе, наличие парапротезных фистул); морфо-функциональные параметры желудочков; наличие регургитации на АоК; величину остаточного градиента систолического давления между ЛЖ и Ао.

Больные с протезами клапана после операции аортовентрикулопластики являются кандидатами на выполнение повторных операций по замене протеза в связи с "перерастианием" большим размера протеза.

При выполнении операции Росса-Конно пациенты в последующем являются

кандидатами на выполнение повторных операций по замене кондуита, имплантированного между правым желудочком и легочной артерией.

- Пациентам с имплантированным в аортальную позицию протезом рекомендуется пожизненный пероральный прием непрямых антикоагулянтов (антагонистов витамина К) (#варфарин** в начальной дозе 0,09 мг/кг/сут.) с последующей титрацией дозы при постоянном мониторинге показателей свертывающей системы крови: МНО и ПТИ [2, 5, 6, 10, 12, 47, 51-54].

(УУР А, УДД 3).

Комментарии: При пероральном приеме антитромботических средств следует ориентироваться на значения МНО от 2,5 до 4,0 и значения ПТИ 35-55%. Также необходимо производить коррекцию принимаемой пациентом дозы препарата в зависимости от массы тела (при росте ребенка), и сопутствующих состояний (лихорадка, обезвоживание). При необходимости выполнения различных плановых хирургических вмешательств (абдоминальных, полостных) необходима отмена непрямых антикоагулянтов (антагониста витамина К) и перевод пациента на антикоагулянтную терапию препаратами группы гепарина (#гепарин натрия**) в дозе 200 Ед./кг/сут., вводимых парентерально. Контроль эффективности и безопасности проводимой антикоагулянтной терапии осуществлять по уровню АЧТВ, добиваясь его удлинения в 1,5-2 раза. Длительность перерыва в приеме непрямых антикоагулянтов определяется конкретной клинической ситуацией. При отсутствии признаков послеоперационного кровотечения (после выполненного вмешательства) через 6-12 часов возможно назначение непрямых антикоагулянтов и отмена #гепарина натрия** при достижении показателя МНО более 2,0 [51-54].

- Пациентам с ПСА после операции Росса-Конно рекомендуется пероральный прием антитромботических средств в течение 6 мес. с последующим переходом на антиагреганты, кроме гепарина [52, 54].

(УУР С, УДД 5).

Комментарии: При приеме антитромботических средств необходимо ориентироваться на значения МНО в пределах значений 2-3. В качестве антиагрегантной терапии в последующем используются #ацетилсалициловая кислота** (off-label у детей до 15 лет) в дозе 3-5 мг/кг/сутки (не более 325 мг/сутки) или #клопидогрел** (off-label у детей до 18 лет) в дозе 0,2-1,0 мг/кг/сутки [49, 50, 52, 54]

- При наблюдении пациентов после хирургического или чрезкожного вмешательства рекомендуется профилактика инфекционного эндокардита в течение 6 месяцев [48].

(УУР С, УДД 5).

Комментарии: При любом типе врожденного порока сердца при коррекции которого использовались синтетические материалы/протезы***, при наличии показаний осуществляется профилактика бактериального эндокардита в течение 6 месяцев после операции или пожизненно, если сохраняются резидуальные шунты и регургитация на клапанах. Профилактика эндокардита проводится при выполнении стоматологических вмешательств, сопровождающихся повреждением слизистой оболочки ротовой полости (экстракция зуба, манипуляции в периапикальной зоне зуба и т.д.). Профилактика инфекционного эндокардита заключается в приеме внутрь за 30-60 минут до процедуры амоксициллина** в дозе 50 мг/кг, (при аллергии на бензилпенициллин ** или ампициллин** используется #клиндамицин** (off-label у детей до 12-ти лет) в дозе 20 мг/кг.

6. Организация оказания медицинской помощи

Показания для госпитализации в медицинскую организацию:

- 1) наличие симптомов сердечной недостаточности;
- 2) плановое оперативное лечение ПСА, в том числе и в сочетании с другими внутри- и внесердечными аномалиями;
- 3) коррекция показателей свертывающей системы крови при необходимости выполнения хирургических манипуляций/вмешательств у пациентов с имплантированными в аортальную позицию механическими протезами клапанов сердца

Показания для экстренной госпитализации:

- 1) ухудшение функционального статуса пациента в связи с прогрессированием симптомов недостаточности кровообращения, нарушениями ритма сердца;
- 2) развитие кровотечений у пациентов с имплантированными протезами;
- 3) острая дисфункция/тромбоз протеза;
- 4) развитие острой коронарной недостаточности (после операции Ross-Konno);
- 5) развитие дисфункции ЛЖ;
- 6) инфекционный эндокардит.

Показания к выписке пациента из медицинской организации:

- 1) отсутствие значимого ГСД ЛЖ/Ао ВОЛЖ или имплантированном протезе клапане;
- 2) отсутствие/компенсация симптомов недостаточности кровообращения;
- 3) отсутствие гемодинамически значимых нарушений ритма сердца;
- 4) подобранная антикоагулянтная терапия (при наличии имплантированных протезов).

7. Дополнительная информация (в том числе факторы, влияющие на исход заболевания или состояния)

Оперированный врожденный ПСА может рецидивировать. Т.о. удаление субаортальной мембраны в детстве не предотвращает ее повторное появление, а также появление и/или прогрессирование регургитации на АоК в будущем. Это явление встречается приблизительно у 20% больных в течение 10 лет после операции. Помимо этого, аортальная регургитация может возникнуть после удаления субаортальной мембраны.

После операции Росса-Конно пациенты составляют группу риска развития аутотрансплантатной дилатации с прогрессирующей "нео" аортальной регургитацией, окклюзии и/или регургитации "нео" легочного ствола, а иногда и ишемии миокарда и/или инфаркта, связанного с окклюзией или перегибом проксимальных коронарных артерий.

Результаты устранения врожденного ПСА по данным различных клиник определяются анатомической формой обструкции, видом выполненного вмешательства и возрастом пациента. Так, летальность при выполнении операции мембранэктомии или иссечения фиброзно-мышечного валика приближается к нулю [2, 5, 6]. Осложнениями выполнения данных операций могут явиться: 1) возникновение ятрогенного ДМЖП; 2) повреждение проводящей системы сердца с развитием атриовентрикулярной блокады 3 степени; 3) развитие выраженной регургитации на аортальном и митральном клапанах. Однако, при соблюдении всех правил техники выполнения вмешательства риск возникновения таких осложнений может быть сведен к минимуму.

Выполнение более сложных реконструктивных операций на ВОЛЖ сопровождается

увеличением показателя летальности до 2-3% [39, 41]. Фактором риска при этом является младшая возрастная группа пациентов ввиду тяжести обструкции, требующей расширенного вмешательства. Летальность при использовании операций расширенных аортоventрикулопластик по типу Rastan-Konno может достигать 8-34% [40], особенно если пациентами являются дети раннего возраста. Выживаемость в 15-летний срок после операции составляет от 85 до 95% среди больных, оперированных по поводу дискретного субаортального стеноза [21, 39].

Необходимость в выполнении повторных операций обусловлена, как правило, дисфункцией имплантированных протезов на фоне активного роста ребенка.

Критерии оценки качества медицинской помощи

№	Критерии качества	ЕОК	УУР	УДД
Этап постановки диагноза				
1	Выполнен сбор анамнеза и жалоб пациента		С	5
2	Выполнена аускультация сердца		С	5
3	Выполнена электрокардиография		С	5
4	Выполнена рентгенография органов грудной клетки		С	5
5	Выполнена эхокардиография		С	5
6	Выполнена ретроградная катетеризация левых отделов сердца и левая вентрикулография сердца		С	5
7	Выполнена компьютерная томография сердца с контрастированием		С	5
Этап консервативного и хирургического лечения				
1	Выполнено хирургическое лечение по устранению ПСА (мембранэктомия, миоэктомия, аортоventрикулопластика)		С	4
Этап послеоперационного контроля				
1	Выполнена электрокардиография перед выпиской из стационара		С	5
2	Выполнена эхокардиография перед выпиской из стационара		С	5
3.	Подобрана антикоагулянтная терапия (при наличии имплантированных в аортальную позицию механического протеза)		А	3

Список литературы

1. Андреева Н.С., Реброва О.Ю., Зорин Н.А., др. Системы оценки достоверности научных доказательств и убедительности рекомендаций: сравнительная характеристика и перспективы унификации. Медицинские технологии. Оценка и выбор 2012; 4: 10-24.
2. Шаталов К.В., Арнаутова И.В. Обструкция выхода из левого желудочка / Детская кардиохирургия. Руководство для врачей. Под редакцией Л.А. Бокерия, К.В. Шаталова. – М.: НЦССХ им. А.Н. Бакулева; 2016. – С. 444-482.
3. Katz, N.M. Discrete membranous subaortic stenosis. Report of 31 patients, review of the literature, and delineation of management / Katz N.M., Buckley M.J., Libberthson R.R. // Circulation. – 1977; 56: 1034.
4. Krueger, S.K. Echocardiography in discrete subaortic stenosis / Krueger S.K., French J.W.,

Forker A.D. et al. // *Circulation*. – 1979; 59: 506.

5. Зиньковский М.Ф. Врожденные пороки сердца / М.Ф. Зиньковский под редакцией А.Ф. Возианова. – Киев. 2010. – С. 738-790.

6. Бондаренко И.Э. Хирургическое лечение врожденного стеноза аорты: дисс.... докт. мед. наук / И.Э. Бондаренко – М., 2003.

7. Bloom K.R., Meyer R.A., Bove K.E. The association of fixed and dynamic left ventricular outflow obstruction. *Am Heart J.*, 1975, v. 89, p. 586-593.

8. Maron B.J., Redwood D.R., Roberts W.C. et al. Tunnel subaortic stenosis – left ventricular outflow tract obstruction produced by fibromuscular tubular narrowing. *Circulation*, 1976, v. 54, p. 404-416.

9. Mac Fean E.D., Culligan J.A., Kane D.J. Subaortic stenosis due to accessory tissue on the mitral valve. *J. Thorac. Cardiovasc. Surg.*, 1963, v. 45, p. 382-386.

10. Гетманский, В.Н. Современные подходы к хирургическому лечению врожденного стеноза аорты и полученные результаты / Гетманский, В.Н. // Дис. докт. мед. наук, Москва, 1984.

11. Банкл Г. Аортальный стеноз / Банкл Г. // В кн.: Врожденные пороки сердца и крупных сосудов. Москва, "Медицина". – 1980. – С. 157-167.

12. Белоусов Ю.В. Врожденный стеноз аорты / Белоусов Ю.В., Охотин И.К., Романов Э.М. // В кн.: Операции на открытом сердце. Горький. – 1979. – С. 105-117.

13. Reis R.F. Congenital fixed subaortic stenosis. An anatomical classification and correlations with operative results / Reis R.F., Peterson E.M., Mason D.T. et al. // *Circulation*. – 1971. – V. 43-44, Suppl. I, p. 11-18.

14. Kelly D.T. Discrete subaortic stenosis / Kelly D.T., Wulfsberg E., Rowe R.D. // *Circulation*. – 1972. – v. 46, p. 309-314.

15. Gutgessel H.P. Internal consistency of echocardiographic estimates of the severity of left ventricular outflow obstruction / Gutgessel H.P., Smith D., McDaniel N.L. // *J. Am. Soc. Echo.* – 1989; 2: 88.

16. Бокерия Л.А., Гудкова Р.Г. Сердечно-сосудистая хирургия – 2015. Болезни и врожденные аномалии системы кровообращения. М.: НЦССХ им. А.Н. Бакулева; 2016. 208 с.

17. Newfeld E.A. Discrete subvalvular aortic stenosis in children / Newfeld E.A., Muster A.J., Paul M.H. et al. // *Am J Cardiol*. – 1976; 38: 53-61.

18. Chung K.J. Combined discrete subaortic stenosis and ventricular septal defect in infants and children / Chung K.J., Fulton D.R., Kriedberg M.B., Payne D.D., Cleveland R.J. // *Am. J. Cardiol*. – 1984; 53: 1429.

19. Vogel M. Ventricular septal defect and subaortic stenosis / Vogel M., Freedom R.M., Brand A., Trusler G.A., Williams W.G., Rowe R.D. // *Am. J. Cardiol*. – 1983; 52: 1258-1263.

20. Shore D.F. Left ventricular outflow tract obstruction coexisting with ventricular septal defect / Shore D.F., Smallbom J., Stark J., Lincoln C., De Leval M.R. // *Br. Heart*. – 1982; 48: 421.

21. Schneeweiss A. Discrete subaortic stenosis associated with congenital valvular aortic stenosis / Schneeweiss A., Motro M., Shem-Tov A., Blieden L.C., Newfeld H.N. // *Am Heart J*. – 1983; 106: 55.

22. Castaneda A.R. Cardiac surgery of the neonate and infant / Castaneda A.R., Jonas R.A., Mayer J.E., Hanley F.L. // Saunders Company, Philadelphia. – 1994,- p. 506.

23. Coleman D.M. Postoperative follow-up of fibromuscular subaortic stenosis / Coleman D.M., Smallhom J.F., McCrindle B.W., Williams W.G., Freedom R.M. // *J. Am. Coll. Cardiol*. – 1994; 24: 1558-64.

24. Feigl A. Involvement of the aortic valve cusps in discrete subaortic stenosis / Feigl A., Lucas R.V.Jr., Edwards J.E. // *Pediatr. Cardiol*. – 1984; 5: 185-90.

25. Motro, M. Correlation of distance from subaortic membrane to base of the right aortic valve cusp and the development of aortic regurgitation in mild discrete subaortic stenosis / Motro

M., Schneeweiss A., Shem-Tov A. et al. // *Am. J. Cardiol.* – 1989; 64: 395-6.

26. Shone J.D. The development complex of "parachute mitral valve", supra-avalvular mitral ring of left atrium, subaortic stenosis and coarctation of the aorta / Shone J.D., Seller R.D., Anderson R.C. et al. // *Am. J. Cardiol.* – 1963; 11: 714.

27. Freedom R.M., Dische M.R., Rowe R.D. Pathologic anatomy of subaortic stenosis and atresia in the first year of life. *Am J Cardiol.*, 1977, v. 39, p. 1035-1044.

28. Somerville J., Stone S., Ross D. Fate of patients with fixed subaortic stenosis after surgical removal. *Br Heart J.*, 1980, v. 43, p. 629-647.

29. Somerville J. Aortic stenosis and incompetence. In "Pediatric Cardiology", vol 2 (Anderson R.H., Macartney F.J., Shinebourne E.A., and Tynan M., Eds), p. 977. Churchill Livingstone, Edinburgh, 1987.

30. Pyle R.L., Patterson D.F., Chacko S. The genetics and pathology of discrete subaortic stenosis in the Newfoundland dog. *Am Heart J.*, 1976, v. 92, p. 324-334.

31. Choi J.Y., Sullivan I.D. Fixed subaortic stenosis: anatomical spectrum and nature of progression. *Br Heart J.*, 1991, v. 65, p. 280-286.

32. Leichter D., Sullivan I., Gersony W. "Acquired" Discrete Subvalvular Aortic Stenosis: Natural History and Hemodynamics. *J Am Coll Cardiol.*, 1989, v. 14, p. 1539-1544.

33. Vogt J. Discrete Subaortic Stenosis: the value of cross-sectional echocardiography in evaluation different types of obstruction / Vogt J., Rupprath G., de Vivie R., Beuren A.J. // *Ped. Cardiol.* – 1983. – Vol. 4, N 4. 253-258.

34. Wright G.B. Fixed subaortic stenosis in the young: medical and surgical course in 83 patients / Wright G.B., Keane J.F. et al. // *Am. J. Cardiol.* – 1983; 52: 830-8.

35. Эндоваскулярная и минимально инвазивная хирургия сердца и сосудов у детей / Под ред. Л.А. Бокерия, Б.Е. Алекаяна, В.П. Подзолкова. – М.: Изд-во НЦССХ им. А.Н. Бакулева, РАМН, 1999. – 280 С.

36. Azevedo C.F., Nigri M., Higuchi M.L., Pomerantzeff P.M., Spina G.S., Sampaio R.O., Tarasoutchi F., Grinberg M., Rochitte C.E. Prognostic significance of myocardial fibrosis quantification by histopathology and magnetic resonance imaging in patients with severe aortic valve disease. *J Am Coll Cardiol.* 2010; 56: 278-287.

37. Goldstein S.A., Evangelista A., Abbara S., Arai A., Asch F.M., Badano L.P. et al. Multimodality imaging of diseases of the thoracic aorta in adults: from the American society of echocardiography and the European association of cardiovascular imaging endorsed by the Society of cardiovascular computed tomography and Society for cardiovascular magnetic resonance. *J Am Soc Echocardiogr.* 2015; 28: 119-82.

38. Kirklin J.W., Barratt-Boyes B.G. Congenital aortic stenosis. In: Kirklin J.W., ed. *Cardiac surgery: 1 st ed.* New York: John Wiley & Sons, 1986, p. 988-1001.

39. Morrow A.G., Brockenbrough E.C. Surgical treatment of idiopathic hypertrophic subaortic stenosis. Technic and hemodynamic results of subaortic ventriculomyotomy. *Ann. Surg.*, 1961, v. 154, p. 181-186.,

40. Stellin J. Late results after resection of discrete and tunnel subaortic stenosis / Stellin J., Mazzucco A., Borrolotti U. et al. // *Eur. J. Cardiothorac. Surg.* – 1989; 3: 235.

41. Rastan H. Results of aortoventriculoplasty in 21 consecutive patients with left ventricular outflow tract obstruction / Rastan H., Abu-Aishah N. et al. // *J. Thorac. Cardiovasc. Surg.* – 1978; 75: 659.

42. Kirklin, J.W. *Cardiac Surgery (second edition)* / Kirklin, J.W., Barratt-Boyes B.G. // Churchill Livingstone Inc. – 1993. – 1212-1224.

43. Рыбка М.М., Хинчагов Д.Я., Мумладзе К.В., Лобачева Г.В., Ведерникова Л.В. Под ред. Л.А. Бокерия. Протоколы анестезиологического обеспечения кардиохирургических операций, выполняемых у новорожденных и детей. Методические рекомендации. М.: НЦССХ им. А.Н. Бакулева РАМН; 2014.

44. Рыбка М.М., Хинчагов Д.Я. Под ред. Л.А. Бокерия. Протоколы анестезиологического обеспечения кардиохирургических операций, выполняемых при ишемической болезни сердца, патологии клапанного аппарата, нарушениях ритма, гипертрофической кардиомиопатии, аневризмах восходящего отдела аорты у пациентов различных возрастных групп. Методические рекомендации. М.: НЦССХ им. А.Н. Бакулева РАМН; 2015.

45. Рыбка М.М., Хинчагов Д.Я., Мумладзе К.В., Никулкина Е.С. Под ред. Л.А. Бокерия. Протоколы анестезиологического обеспечения рентгенэндоваскулярных и диагностических процедур, выполняемых у кардиохирургических пациентов различных возрастных групп. Методические рекомендации. М.: НЦССХ им. А.Н. Бакулева РАМН; 2018.

46. De Lezo, J.S. Long-Term Outcome of Patients With Isolated Thin Discrete Subaortic Stenosis Treated by Balloon Dilation A 25-Year Study. / J.S. De Lezo, M. Romero J., Segura M., Pan, J.S. de Lezo, D. Pavlovic, F. Mazuelos, M. Delgado, D. Mesa//Circulation. – 2011. – N 124. – P. 1461-1468.

47. Подзолков В.П., Кассирский Г.И. (ред.). Реабилитация больных после хирургического лечения врожденных пороков сердца. М.: НЦССХ им. А.Н. Бакулева; 2015.

48. Habib G., Lancellotti P., Antunes M.J. et al. 2015 ESC Guidelines for the management of infective endocarditis: The Task Force for the Management of Infective Endocarditis of the European Society of Cardiology (ESC)

Endorsed by: European Association for Cardio-Thoracic Surgery (EACTS), the European Association of Nuclear Medicine (EANM). Eur Heart J Volume 36, Issue 44, 21 November 2015, Pages 3075-3128.

49. Jochen Weil. // Guidelines for the Management of Congenital Heart Diseases in Childhood and Adolescence. Cardiology in the Young. 2017; 27 (Suppl. 3): S1-S105.

50. Therese M. Giglia M., Patricia Massicotte, James S. Tweddell, Robyn J. Barst, Mary Bauman, Christopher C. Erickson, Timothy F. Feltes, Elyse Foster, Kathleen Hinoki, Rebecca N. Ichord, Jacqueline Kreutzer, Brian W. McCrindle, Jane W. Newburger, Sarah Tabbutt, Jane L. Todd, Catherine L. Webb. // Prevention and Treatment of Thrombosis in Pediatric and Congenital Heart Disease: A Scientific Statement From the American Heart Association. // Circulation. 2013; 128: 2622-2703.

51. Василевская И.В. Отдаленные результаты операций протезирования митрального клапана в раннем детском возрасте/ Василевская И.В. // Дис. канд. мед. наук, Москва, 2012.

52. Туманян М.Р., Абрамян М.А., Гуласарян Р.С., Котова А.Н., Трунина И.И. Протезирование клапанов сердца и антикоагулянтная терапия у детей первого года жизни. Детские болезни сердца и сосудов. 2011; (1): 29-31.

53. Бокерия Л.А., Ким А.И., Шаталов К.В., Абдувохидов Б.У., Василевская А.В., Рогова Т.В., Болтабаев И.И. Протезирование митрального клапана у детей раннего возраста. Детские болезни сердца и сосудов. 2011; (1): 4-8.

54. Salem D.N. Antithrombotic Therapy in Valvular Heart Disease / D.N. Salem, D.H. Daudelin, H.J. Levine et al. //Chest – 2001. – Vol. 119. – P 207-219.

Состав рабочей группы по разработке и пересмотру клинических рекомендаций

1. Авраменко А.А., (Самара)
2. Арнаутова И.В., д.м.н., "Ассоциация сердечно-сосудистых хирургов России", (Москва)
3. Богданов В.Н., (Челябинск)
4. Бокерия Л.А., академик РАН, "Ассоциация сердечно-сосудистых хирургов России", (Москва)
5. Борисков М.В., д.м.н., (Краснодар)
6. Борисова Н.А., "Российское научное общество специалистов по рентгенэндоваскулярной диагностике и лечению", (Санкт-Петербург)
7. Горбатилов К.В., д.м.н., (Тюмень)
8. Горбатов Ю.Н., д.м.н., (Новосибирск)
9. Ким А.И., д.м.н., "Ассоциация сердечно-сосудистых хирургов России", (Москва)
10. Ковалев И.А., д.м.н., "Ассоциация детских кардиологов России", (Москва)
11. Кривошеков Е.В., д.м.н., (Томск)
12. Купряшов А.А., д.м.н., (Москва)
13. Левченко Е.Г., д.м.н. (Москва)
14. Мовсесян Р.Р., д.м.н., "Ассоциация сердечно-сосудистых хирургов России", (Санкт-Петербург)
15. Плотников М.В., к.м.н., (Астрахань)
16. Пурсанов М.Е., д.м.н., (Москва)
17. Синельников Ю.С., д.м.н., (Пермь)
18. Трунина И.И., д.м.н., "Ассоциация детских кардиологов России", (Москва)
19. Черногринов А.Е., д.м.н., "Ассоциация сердечно-сосудистых хирургов России", (Москва)
20. Шаталов К.В., д.м.н., "Ассоциация сердечно-сосудистых хирургов России", (Москва)

Конфликт интересов отсутствует.

Все члены Рабочей группы подтвердили отсутствие финансовой поддержки/конфликта интересов, о которых необходимо сообщить.

Методология разработки клинических рекомендаций

Целевая аудитория данных клинических рекомендаций:

1. Врач-детский кардиолог
2. Врач-кардиолог
3. Врач-сердечно-сосудистый хирург
4. Врач ультразвуковой диагностики
5. Врач-педиатр
6. Врач по рентгенэндоваскулярной диагностике и лечению

В ходе разработки КР использованы новая система шкал УДД и УУР для лечебных, реабилитационных, профилактических вмешательств и диагностических вмешательств (Таблицы 1, 2 и 3), введенная в 2018 г. ФГБУ ЦЭКМП Минздрава РФ.

Таблица 1. Шкала оценки уровней достоверности доказательств (УДД) для методов диагностики (диагностических вмешательств).

УДД	Расшифровка
1	Систематические обзоры исследований с контролем референсным методом или систематический обзор рандомизированных клинических исследований с применением метаанализа
2	Отдельные исследования с контролем референсным методом или отдельные рандомизированные клинические исследования и систематические обзоры исследований любого дизайна, за исключением рандомизированных клинических исследований с применением метаанализа
3	Исследования без последовательного контроля референсным методом, или исследования с референсным методом, не являющимся независимым от исследуемого метода, или нерандомизированные сравнительные исследования, в том числе когортные исследования
4	Несравнительные исследования, описание клинического случая
5	Имеется лишь обоснование механизма действия или мнение экспертов

Таблица 2. Шкала оценки уровней достоверности доказательств (УДД) для методов профилактики, лечения и реабилитации (профилактических, лечебных, реабилитационных вмешательств).

УДД	Расшифровка
1	Систематический обзор РКИ с применением метаанализа
2	Отдельные РКИ и систематические обзоры исследований любого дизайна, за исключением РКИ, с применением метаанализа
3	Нерандомизированные сравнительные исследования, в т.ч. когортные исследования
4	Несравнительные исследования, описание клинического случая или серии случаев, исследования "случай-контроль"
5	Имеется лишь обоснование механизма действия вмешательства (доклинические исследования) или мнение экспертов

Таблица 3. Шкала оценки уровней убедительности рекомендаций (УУР) для методов профилактики, диагностики, лечения и реабилитации (профилактических, диагностических, лечебных, реабилитационных вмешательств).

УУР	Расшифровка
A	Сильная рекомендация (все рассматриваемые критерии эффективности (исходы)

	являются важными, все исследования имеют высокое или удовлетворительное методологическое качество, их выводы по интересующим исходам являются согласованными)
В	Условная рекомендация (не все рассматриваемые критерии эффективности (исходы) являются важными, не все исследования имеют высокое или удовлетворительное методологическое качество и/или их выводы по интересующим исходам не являются согласованными)
С	Слабая рекомендация (отсутствие доказательств надлежащего качества (все рассматриваемые критерии эффективности (исходы) являются неважными, все исследования имеют низкое методологическое качество и их выводы по интересующим исходам не являются согласованными)

Порядок обновления клинических рекомендаций

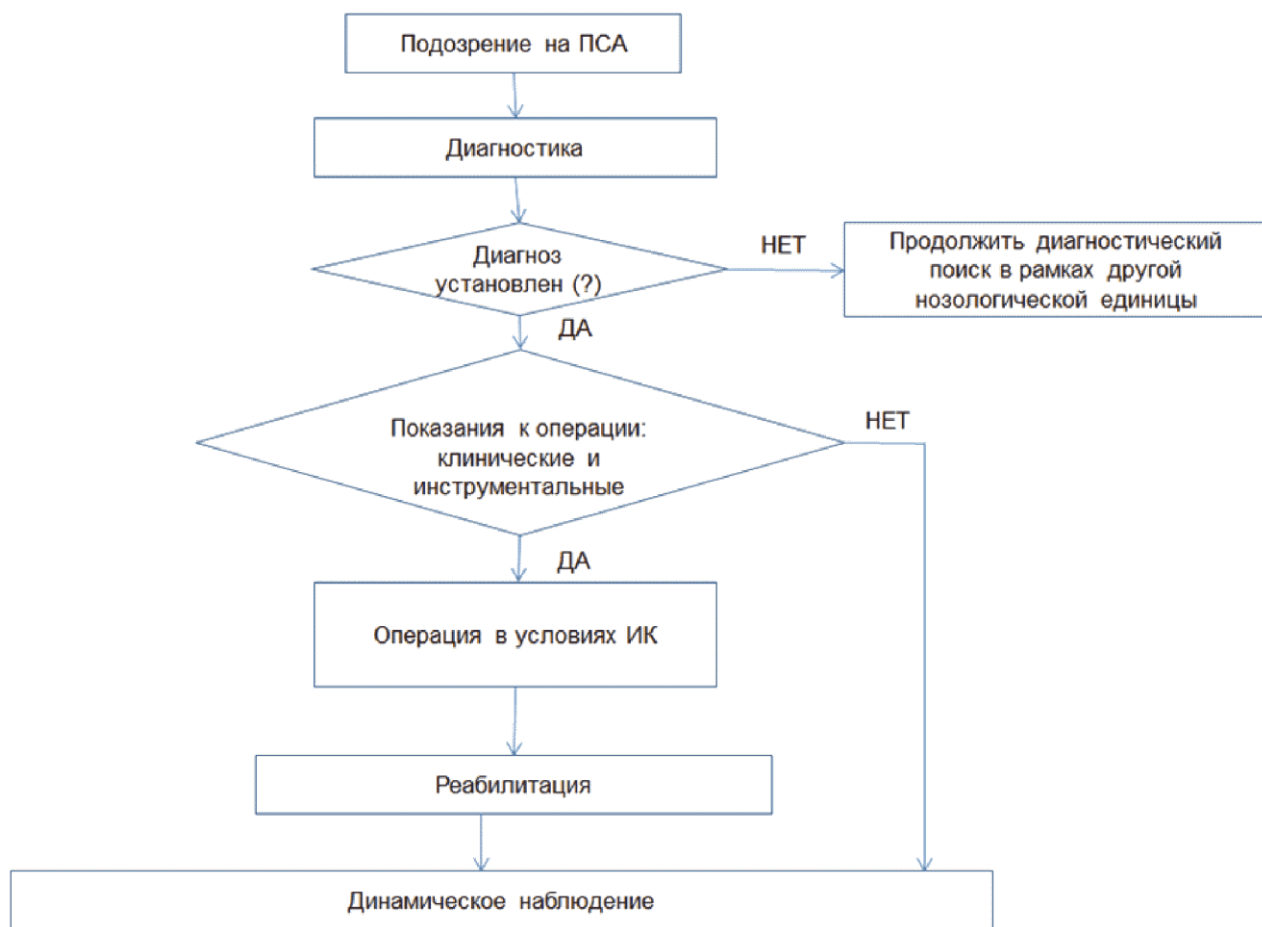
Механизм обновления клинических рекомендаций предусматривает их систематическую актуализацию – не реже чем один раз в три года, а также при появлении новых данных с позиции доказательной медицины по вопросам диагностики, лечения, профилактики и реабилитации конкретных заболеваний, наличии обоснованных дополнений/замечаний к ранее утвержденным КР, но не чаще 1 раза в 6 месяцев.

Приложение А3

Справочные материалы, включая соответствие показаний к применению и противопоказаний, способов применения и доз лекарственных препаратов, инструкции по применению лекарственного препарата

1. Об основах охраны здоровья граждан в Российской Федерации (ФЗ N 323 от 21.11.2011)
2. Порядок оказания медицинской помощи больным с сердечно-сосудистыми заболеваниями (Приказ Минздрава России N 918н от 15.11.2012)

Алгоритмы действий врача



Информация для пациента

Наиболее частым морфологическим субстратом подаортальной обструкции, требующей хирургической коррекции в раннем детском возрасте, является фиброзная или фиброзно-мышечная мембрана – 79% случаев. Диффузная форма подаортального стеноза у 13% пациентов представлена мышечным валиком, а в 8% случаев туннелевидным сужением подклапанного пространства за счет выраженной гипертрофии межжелудочковой перегородки.

При отсутствии хирургического лечения прогрессирование заболевания может привести к гипертрофии левого желудочка (ЛЖ), аритмии, недостаточности аортального клапана (АК), эндокардиту, внезапной сердечной смерти.

Пациенты, имеющие обструкцию по типу мембраны, имеют более благоприятное течение по сравнению с пациентами, имеющими протяженное (тоннелевидное) сужение выводного отдела ЛЖ.

Летальность при хирургической коррекции простых форм близка к нулю, в то время, как коррекция сложных форм порока по типу туннеля характеризуется увеличением

показателя летальности. По данным источников мировой литературы послеоперационная летальность составляет: при простой форме – 0,7%, а при сложной форме – 2,3%.

Согласно данным литературы наиболее частыми осложнениями в послеоперационном периоде являются нарушение сердечного ритма, повреждение аорты и/или митрального клапана, ятрогенный ДМЖП.

Несмотря на хорошие непосредственные результаты хирургического вмешательства у большинства пациентов с ПСА, риск рецидива и повторного хирургического вмешательства остается высоким. При этом коррекция сложных форм порока (протяженные сужения выводного отдела ЛЖ) характеризуется большим числом рестенозов и реопераций.

Больным с подклапанным стенозом аорты в отдаленные сроки после коррекции рекомендуется выполнение Эхо-КГ минимум один раз в год. При выполнении исследования оценивается: 1) функция аортального клапана и состояние кондуита (про операции Rosso-Konno); 2) функция имплантированного протеза при операциях Konno-Rastan (подвижность запирательных элементов, наличие на них тромботических наложений, величина пикового ГСД, наличие парапротезных фистул); 3) морфо-функциональное состояние желудочков; 4) наличие регургитации на аортальном клапане; 5) величину остаточного ГСД между ЛЖ/Ао.

При наличии имплантированного в аортальную позицию механического протеза и приеме антитромботических препаратов крайне важным является контроль показателей свертывающей системы крови с целью избежания, как тромбозов, так и кровотечений

Приложение Г1-ГН

Шкалы оценки, вопросники и другие оценочные инструменты состояния пациента, приведенные в клинических рекомендациях

Нет.

Новые, изданные в 2020-2022 гг. и официально утверждённые Минздравом РФ, клинические рекомендации (руководства, протоколы лечения) – на нашем сайте.

Интернет-ссылка:

http://disuria.ru/load/zakonodatelstvo/klinicheskie_rekomendacii_protokoly_lechenija/54.



Если где-то кем-то данный документ был ранее распечатан, данное изображение QR-кода поможет вам быстро перейти по ссылке с бумажной копии – в нём находится эта ссылка.