

Клинические рекомендации – Меланома кожи и слизистых оболочек – 2020-2021-2022 (20.01.2023) – Утверждены Минздравом РФ

Кодирование по Международной статистической классификации болезней и проблем, связанных со здоровьем: С43, С51, С60.9, С63.2, С69.0, С00-С26, С30-С32, С52, С53, С77, С78, С79, D03.0-D03.9, D22, Q82.5

Год утверждения (частота пересмотра): 2020

Возрастная категория: Дети

Пересмотр не позднее: 2022

ID: 73

По состоянию на 20.01.2023 на сайте МЗ РФ

Официально применяется с 01.01.2022 в соответствии с Постановлением Правительства РФ от 17.11.2021 N 1968

Разработчик клинической рекомендации

- Ассоциация онкологов России
- Ассоциация специалистов по проблемам меланомы
- Общероссийская общественная организация "Российское общество клинической онкологии"
- Национальное общество детских гематологов, онкологов
- Общероссийская общественная организация "Российское общество детских онкологов"

Одобрено Научно-практическим Советом Минздрава РФ

Список сокращений

AJCC – Американский объединенный комитет по раку

CTCAE – Общие терминологические критерии неблагоприятных эффектов

ESOG – Восточная объединенная группа онкологов

МАРК – митоген-активируемый протеинкиназный путь

RECIST – Критерии ответа солидных опухолей на терапию

SEER – Surveillance, Epidemiology and End Results

UICC – Международный союз по борьбе с раком

в/в – внутривенный

ВОЗ – Всемирная организация здравоохранения

ВМН – врожденный гигантский меланоцитарный невус

ВГМН – врожденный гигантский меланоцитарный невус

ЗНО – злокачественные новообразования

ИПК – ингибиторы протеинкиназы (код АТХ-классификации: L01XE)

КТ – компьютерная томография

ЛФК – лечебная физкультура

МКА – моноклональные антитела (код АТХ-классификации: L01XC)

МКБ-10 – Международная классификация болезней 10-го пересмотра

МРТ – магнитно-резонансная томография

ПЭТ/КТ – позитронно-эмиссионная томография, совмещенная с компьютерной томографией

РОД – разовая очаговая доза

СОД – суммарная очаговая доза

США – Соединенные Штаты Америки

УЗИ – ультразвуковое исследование

** – жизненно необходимые и важнейшие лекарственные препараты

– препарат, применяющийся не в соответствии с показаниями к применению и противопоказаниями, способами применения и дозами, содержащимися в инструкции по применению лекарственного препарата (офф-лейбл)

Термины и определения

BRAF – человеческий ген (протоонкоген), который кодирует серин-треониновую протеинкиназу B-Raf.

c-Kit – рецептор фактора роста тучных и стволовых клеток (SCFR) или белковая тирозинкиназа Kit (CD117) – рецепторная тирозинкиназа, продукт гена KIT.

CTLA4 – антиген цитотоксических Т-лимфоцитов 4-го типа, также известен как CD152. Выполняет функции рецептора, лигандом служит молекула B7.1 или B7.2.

MEK – внутриклеточная сигнальная молекула, протеинкиназа, также известная как MAPK/ERK-киназа.

PD1 – рецептор программируемой смерти 1.

Ингибитор CTLA4 – моноклональное антитело, блокирующее тормозные сигналы каскада CTLA4.

Блокатор PD1 – моноклональное антитело, блокирующее взаимодействие между рецептором программируемой смерти (PD-1) и его лигандами.

Врожденные меланоцитарные невусы (ВМН) представляют собой доброкачественную пролиферацию меланоцитов, происходящих из нервного гребня и возникающую в утробе матери. Основным критерием для классификации ВМН является их размер. Поскольку размер ВМН увеличивается в детском возрасте пропорционально росту ребенка, ВМН обычно классифицируют в соответствии с максимальным размером, которого, как ожидается, невус достигнет к взрослому возрасту. Большие размеры ВМН связаны с большим риском развития меланомы кожи.

Второй этап реабилитации – реабилитация в стационарных условиях медицинских организаций (реабилитационных центров, отделений реабилитации), в ранний восстановительный период течения заболевания, поздний реабилитационный период, период остаточных явлений течения заболевания.

Инцизионная панч-биопсия – метод получения образца тканей кожи на всю его толщину, при этом латеральные края резекции могут содержать элементы опухоли (или невуса). Выполняется при помощи специальной панч-иглы (диаметром от 1 до 5 мм). Применяется в исключительных случаях, когда эксцизионная биопсия не может быть применена.

Меланоцитарный невус – доброкачественное новообразование кожи, патогенез которого лежит в дефекте развития эпидермальных и дермальных меланоцитов, синтезирующих пигмент меланин. Основные различия между обычными меланоцитами, которые находятся в базальном слое эпидермиса и клетками невуса, заключаются в том, что клетки невуса группируются наподобие гнезд либо на уровне эпидермиса, либо в дерме, тогда как эпидермальные меланоциты равномерно распределяются между базальными кератиноцитами как самостоятельные единицы. Клетки невуса не имеют дендритных отростков.

Первый этап реабилитации – реабилитация в период специализированного лечения основного заболевания (включая хирургическое лечение/химиотерапию/лучевую терапию) в отделениях медицинских организаций по профилю основного заболевания.

Плоскостная (бритвенная) резекция новообразований кожи – способ удаления экзофитных и плоских новообразований кожи в плоскости кожи при помощи бритвенного лезвия или скальпеля. В случае подозрений на меланому кожи является субоптимальным методом диагностики, так как не позволяет гарантированно определить толщину новообразования и тем самым правильно стадировать заболевание.

Предреабилитация (prehabilitation) – реабилитация с момента постановки диагноза до начала

лечения (хирургического лечения/химиотерапии/лучевой терапии).

Радиологическая оценка ответа на лечение – оценка ответа на лечение с использованием результатов радиологических исследований (компьютерной томографии, магнитно-резонансной томографии, позитронно-эмиссионной томографии, рентгенографии и т.д.) в сравнении с результатами ранее проведенных радиологических исследований в соответствии с одной или несколькими системами оценки ответа (такими как RECIST или ВОЗ).

Резектабельная меланома кожи и/или резектабельные метастазы меланомы кожи – меланома кожи или ее метастазы (как правило, метастазы в регионарные лимфатические узлы), которые могут быть подвергнуты радикальному хирургическому удалению R0. На оценку резектабельности могут влиять такие факторы, как объем (количество и размеры) метастатического поражения лимфатических узлов, соотношение с магистральными сосудами, наличие сателлитов и транзитных метастазов, лимфангоита и др. Оценка резектабельности процесса весьма субъективна и может варьировать от учреждения к учреждению и от хирурга к хирургу.

Третий этап реабилитации – реабилитация в ранний и поздний реабилитационный периоды, период остаточных явлений течения заболевания в отделениях (кабинетах) реабилитации, физиотерапии, лечебной физкультуры, рефлексотерапии, мануальной терапии, психотерапии, медицинской психологии, кабинетах логопеда (учителя-дефектолога), оказывающих медицинскую помощь в амбулаторных условиях, дневных стационарах, а также выездными бригадами на дому (в том числе в условиях санаторно-курортных организаций).

Эксцизионная биопсия новообразования кожи – метод получения образца тканей кожи, при котором новообразование удаляется тотально (целиком) с небольшим (1-3 мм) захватом прилежащих здоровых тканей. Такой способ получения морфологического материала является предпочтительным при подозрении на меланому кожи.

Эпилюминесцентная микроскопия (дерматоскопия) – неинвазивная техника исследования кожи при помощи дерматоскопа, который обычно состоит из лупы (x10), неполяризованного источника света, прозрачной пластины и жидкой среды между инструментом и кожей. Современные дерматоскопы могут работать с использованием жидкой среды или вместо этого применяют поляризованный свет, чтобы компенсировать отражения поверхности кожи. Когда получаемые изображения или видеоклипы записываются либо обрабатываются цифровым способом, прибор можно называть цифровым эпилюминесцентным дерматоскопом.

1. Краткая информация по заболеванию или состоянию (группы заболеваний или состояний)

1.1. Определение заболевания или состояния (группы заболеваний или состояний)

Меланома кожи – злокачественная опухоль нейроэктодермального происхождения, исходящая из меланоцитов (пигментных клеток) кожи [1]. В некоторых случаях при наличии отдаленных метастазов первичный очаг на коже (или в других органах) не может быть обнаружен (например, вследствие так называемой спонтанной регрессии первичной опухоли или удаления очага во время медицинской или косметологической манипуляции без морфологического исследования) – такую болезнь следует называть метастазами меланомы без выявленного первичного очага. С учетом того, что меланоциты в норме представлены в различных органах (включая слизистые оболочки желудочно-кишечного тракта, половых путей, мозговые оболочки, сосудистую оболочку глаза и др.) [2], первичная опухоль (меланома) может возникнуть в любом из этих органов. В этом случае опухоль следует называть меланомой соответствующего органа, например, меланомой слизистой оболочки подвздошной кишки или меланомой сосудистой оболочки глаза.

1.2. Этиология и патогенез заболевания или состояния (группы заболеваний или состояний)

Не существует единого этиологического фактора для развития меланомы. Самым значимым фактором риска спорадических (ненаследственных) форм меланомы кожи следует считать воздействие на кожу ультрафиолетового излучения типа В (длина волны 290-320 нм) и типа А (длина волны 320-400 нм). При этом чувствительность кожи к ультрафиолетовому воздействию различается у людей и может быть классифицирована на 6 типов, где 1-й и 2-й отличаются наибольшей чувствительностью (и, соответственно, вероятностью возникновения солнечного ожога), а 5-й и 6-й – наименьшей [3].

Большинство случаев меланомы у детей являются спорадическими, чаще связаны с ультрафиолетовым излучением (УФ), и по своим биологическим характеристикам этот вариант меланомы наиболее близок к меланоме у взрослых [4, 5].

Этиология меланомы кожи у детей является предметом обсуждений. Вполне вероятно, что существует взаимодействие наследуемых факторов и факторов окружающей среды. Есть, однако, несколько известных факторов риска у детей, к которым, в том числе, относят и врожденный гигантский меланоцитарный невус (ВГМН) [6], ретинобластому, пигментную ксеродерму и случаи семейной меланомы [7], врожденный или приобретенный иммунодефицит (например, после трансплантации органов или других заболеваниях, связанных с необходимостью принимать иммуносупрессоры) [8].

Например, в исследовании подростков в возрасте 15-19 лет было выявлено, что риск развития меланомы в 34 раза выше у детей с наличием 100+ невусов на коже и в 15 раз выше у детей с наличием 10+ крупных невусов диаметром > 5 мм. [4, 9]. В исследовании, проведенном в Австралии, были обследованы дети младше 15 лет. В этом исследовании Whiteman et al. обнаружили, что наличие многочисленных невусов, веснушек на лице, повышенная чувствительность к ультрафиолетовому воздействию кожных покровов и меньшая способность к загару свидетельствуют о более высокой частоте развития меланомы [10].

Меланома у детей традиционно подразделяется на три основных варианта, которые отличаются друг от друга этиологически, механизмами канцерогенеза и клиническим течением [11, 12]:

- 1) Меланома, возникающая на фоне ВГМН [13] – редкий вариант меланомы с наиболее неблагоприятным прогнозом;
- 2) Спитцоидная (Spitzoid) меланома – на ее долю приходится примерно половина случаев всех меланом у подростков, и она характеризуется благоприятным течением;
- 3) Меланома кожи, возникающая *de novo* – порядка 40-50% всех меланом кожи у детей, характеризуется узловым типом роста и агрессивным течением, по своим биологическим и молекулярно-генетическим характеристикам близка к меланоме кожи взрослых. Различие между этими подтипами важно для понимания, потому что существуют свои факторы риска и морфологические характеристики.

Меланома кожи, возникающая *de novo*, демонстрирует генетическое сходство с меланомой кожи у взрослых и в 40-60% случаев встречается мутация в гене BRAF. Меланома, возникающая на фоне ВГМН, имеет более низкую частоту, связанных с ультрафиолетом, мутаций.

Некоторые механизмы канцерогенеза при меланоме были изучены *in vitro* и *in vivo*: способность ультрафиолетового излучения индуцировать и стимулировать рост меланомы также была показана на нескольких моделях животных. Ультрафиолетовое излучение может способствовать меланомагенезу через различные пути. Мутации, характерные для ультрафиолетового облучения (особенно мутации, индуцированные ультрафиолетовым излучением типа В), встречаются в генах, участвующих в развитии меланомы. Ультрафиолетовое излучение инактивирует белок-супрессор опухолей p16INK4A, тем самым способствуя

прогрессированию меланомы. Ультрафиолетовое излучение уменьшает экспрессию E- и P-кадгерина как на нормальных, так и на злокачественных меланоцитах, повышая передачу сигналов В-катенина, что способствует появлению злокачественного фенотипа у меланоцитов, а также нарушает клеточную адгезию, что, в свою очередь, позволяет клеткам меланомы отсоединяться от соседних кератиноцитов, тем самым способствуя инвазивному фенотипу [14].

1.3. Эпидемиология заболевания или состояния (группы заболеваний или состояний)

Меланома является одной из самых агрессивных форм опухолей кожи и является второй по значимости причиной ЗНО у подростков и молодых людей в возрасте 15-29 лет [15]. Заболеваемость меланомой резко возрастает с возрастом с 1,1 на миллион в возрасте от 1 до 4 лет до 10,4 на миллион в возрасте от 15 до 19 лет [16]. С 1970-х годов заболеваемость меланомой у детей увеличилась со среднегодовым процентным изменением на 2-2,9% [7, 17, 18]. Однако обновленные анализы базы данных SEER (Surveillance, Epidemiology and End Results) демонстрируют снижение общих тенденций в период с 2000 по 2010 год [19, 20]. По данным базы SEER, ежегодно в США заболевает 4 ребенка на 1 миллион населения, и большинство детей находится в возрасте старше 10 лет [21]. Кэмпбелл и соавторы отметили снижение заболеваемостью меланомой у детей на 11,6% в год в возрасте до 20 лет в период с 2004 по 2010 годы [20]. Существуют также различия по полу: у лиц женского пола наблюдается несколько более высокий уровень заболеваемости [20]. У девочек старше 4 лет чаще встречается меланома нижней части туловища, а у мальчиков старше 10 лет – меланома в области головы и шеи [17].

В 2018 г. в Российской Федерации меланомой кожи заболело 11258 человек [22], при этом лиц до 18 лет (0-17 лет) – 19 пациентов. В возрасте 0-14 лет заболело 6 пациентов (4 мальчика и 2 девочки), а возрасте 15-17 лет – 13 пациентов. В 2018 г. грубый показатель заболеваемости (оба пола) составил 0,02 на 100 000 населения в возрастной группе 0-14 лет и 0,04 в возрастной группе 15-17 лет, стандартизованный – численно не отличался от грубого (Таблица 1). В структуре заболеваемости меланома кожи в 2018 г. составила менее 1% и мальчиков и у девочек в обеих возрастных группах. В таблицах ниже (см. Таблица 1 и Таблица 2) приведены данные по заболеваемости и смертности от меланомы у детей в России в 2018 году [22, 23].

Таблица 1. Заболеваемость меланомой кожи в России по полу и возрасту среди детей в 2018 году

Пол/Возраст	0-4	5-9 лет	10-14 лет	15-19 лет
Оба пола	1 (0,01 на 100 тыс.)	3 (0,03 на 100 тыс.)	2 (0,03 на 100 тыс.)	27 (0,39 на 100 тыс.)
Мальчики	0 (0,00 на 100 тыс.)	2 (0,04 на 100 тыс.)	2 (0,05 на 100 тыс.)	17 (0,48 на 100 тыс.)
Девочки	1 (0,02 на 100 тыс.)	1 (0,02 на 100 тыс.)	0 (0,00 на 100 тыс.)	10 (0,30 на 100 тыс.)

Таблица 2. Смертность от меланомы кожи в России по полу и возрасту среди детей в 2018 году

Пол/Возраст	0-4	5-9 лет	10-14 лет	15-19 лет
Оба пола	0 (0,00 на 100 тыс.)	2 (0,02 на 100 тыс.)	0 (0,00 на 100 тыс.)	1 (0,01 на 100 тыс.)

Мальчики	0 (0,00 на 100 тыс.)	0 (0,04 на 100 тыс.)	0 (0,05 на 100 тыс.)	1 (0,03 на 100 тыс.)
Девочки	0 (0,02 на 100 тыс.)	2 (0,05 на 100 тыс.)	0 (0,00 на 100 тыс.)	0 (0,00 на 100 тыс.)

1.4. Особенности кодирования заболевания или состояния (группы заболеваний или состояний) по Международной статистической классификации болезней и проблем, связанных со здоровьем

В связи с тем, что меланома может развиваться в различных органах (не только в коже), по Международной статистической классификации болезней и проблем, связанных со здоровьем (далее – МКБ-10) такие опухоли классифицируются в соответствии с органом первичного происхождения, например, меланома подвздошной кишки будет иметь код С17.2, меланома сосудистой оболочки глаза – С69.3, меланома кожи – С43.

Злокачественная меланома кожи (С43, С51, С60.9, С63.2) [24]:

- С43.0 Злокачественная меланома губы;
- С43.1 Злокачественная меланома века, включая спайку век;
- С43.2 Злокачественная меланома уха и наружного слухового прохода;
- С43.3 Злокачественная меланома других и неуточненных частей лица;
- С43.4 Злокачественная меланома волосистой части головы и шеи;
- С43.5 Злокачественная меланома туловища (включая кожу перианальной области, ануса и пограничной зоны, грудной железы);
- С43.6 Злокачественная меланома верхней конечности, включая область плечевого сустава;
- С43.7 Злокачественная меланома нижней конечности, включая область тазобедренного сустава;
- С43.8 Злокачественная меланома кожи, выходящая за пределы одной и более вышеуказанных локализаций;
- С43.9 Злокачественная меланома кожи неуточненная;
- С51 Злокачественное новообразование вульвы;
- С60.9 Злокачественные новообразования полового члена неуточненной локализации;
- С63.2 Злокачественные новообразования мошонки;
- С69.0 Злокачественное новообразование конъюнктивы.

Метастазы меланомы без выявленного первичного очага:

- С77.0-С77.9 Вторичное и неуточненное злокачественное новообразование лимфатических узлов (для случаев впервые выявленных метастазов меланомы в лимфатические узлы без выявленного первичного очага);
- С78 Вторичное злокачественное новообразование органов дыхания и пищеварения;
- С79 Вторичное злокачественное новообразование других локализаций.

Меланома слизистых оболочек:

- С00-С14 Злокачественные новообразования губы, полости рта и глотки;
- С15-С26 Злокачественные новообразования органов пищеварения;
- С30-С32: Злокачественное новообразование полости носа и среднего уха, Злокачественное новообразование придаточных пазух, Злокачественное новообразование гортани;
- С51-С53 Злокачественные новообразования женских половых органов;
- С60.9 Злокачественные новообразования полового члена неуточненной локализации.

Меланома in situ:

- D03.0 Меланома in situ губы;
- D03.1 Меланома in situ века, включая спайку век;
- D03.2 Меланома in situ уха и наружного слухового прохода;
- D03.3 Меланома in situ других и неуточненных частей лица;
- D03.4 Меланома in situ волосистой части головы и шеи;
- D03.5 Меланома in situ туловища;
- D03.6 Меланома in situ верхней конечности, включая область плечевого пояса;
- D03.7 Меланома in situ нижней конечности, включая тазобедренную область;
- D03.8 Меланома in situ других локализаций;
- D03.9 Меланома in situ неуточненной локализации.

1.5. Классификация заболевания или состояния (группы заболеваний или состояний)

1.5.1. Международная гистологическая классификация

Международная гистологическая классификация меланоцитарных опухолей кожи [25]:

Меланоцитарные опухоли кожи, эпизодически подвергающейся солнечному воздействию:	
- меланома на коже с низким кумулятивным солнечным повреждением (поверхностно-распространяющаяся меланома):	8743/3
- простое лентиго и лентигинозный меланоцитарный невус	8742/0 (новый код)
- пограничный невус	8740/0
- сложный невус	8760/0
- дермальный невус	8750/0
- диспластический невус	8727/0
- пятнистый невус (nevus spilus)	8720/0
- невус особых локализаций (молочной железы, подмышечной области, волосистой части головы и ушной раковины):	
- гало-невус	8723/0
- невус Мейерсона	8720/0
- рецидивирующий невус	
- глубокопенетрирующий невус	8720/0
- пигментированная эпителиоидная меланоцитома	8780/1 (новый код)
- комбинированный невус, включая невус/меланоцитому с инактивацией VAP1	8720/0
Меланоцитарные опухоли, возникающие на коже, подвергаемой хронической инсоляции:	
- меланома по типу злокачественного лентиго	8742/3
- десмопластическая меланома	8745/3
Спицоидные опухоли:	
- злокачественная опухоль Спитц (Спитц-меланома)	8770/3
- невус Спитц	8770/0

- пигментированный веретеноклеточный невус (невус Рида)	8770/0
Меланоцитарные опухоли, возникающие на коже акральной локализации:	
- акральная меланома	8744/3
- акральный невус	8744/0 (новый код)
Меланоцитарные опухоли гениталий и слизистых оболочек:	
- меланомы слизистых оболочек (гениталии, полость рта, пазухи носа):	8720/3
- лентиго-меланома слизистых оболочек	8746/3
- узловая меланома слизистых оболочек	8721/3
- генитальный невус	8720/0
Меланоцитарные опухоли, происходящие из голубого невуса:	
- меланома из голубого невуса	8780/3
- голубой невус, без дополнительного уточнения	8780/0
- клеточный голубой невус	8790/0
- монгольское пятно	
- невус Ито	
- невус Ота	
Меланоцитарные опухоли из врожденных невусов:	
- меланома из гигантского врожденного невуса	8761/3
- врожденный меланоцитарный невус	8761/0
- пролиферативные узелки во врожденном невусе	8762/1
Меланоцитарные опухоли глаза:	
- увеальная меланома	
- эпителиоидноклеточная меланома	8771/3
- веретеноклеточная меланома, тип А	8773/3
- веретеноклеточная меланома, тип В	8774/3
- меланома конъюнктивы	
- меланома, без дополнительного уточнения	8720/3
- конъюнктивальный первичный приобретенный меланоз с атипией/меланома in situ	8720/2
- конъюнктивальный невус	8720/0
Узловая, невоидная и метастатическая меланома:	
- узловая меланома	8721/3
- невоидная меланома	8720/3
- метастатическая меланома	8720/6

1.5.2. Стадирование

Стадирование меланомы кожи по классификации TNM AJCC/UICC 8-го пересмотра (2017 г.) [26, 27]. Для процедуры стадирования меланомы гистологическое подтверждение обязательно. Оценку состояния лимфатических узлов для установления стадии выполняют при помощи клинического осмотра, инструментальных исследований и процедуры биопсии сторожевого лимфатического узла.

Критерий T отражает распространенность первичной опухоли. Классификация по критерию T возможна только после удаления первичной опухоли и ее гистологического исследования (Таблица 3).

Таблица 3. Критерий T (первичная опухоль)

Критерий T	Толщина опухоли по Бреслоу	Изъязвление первичной опухоли
Tx: толщина первичной опухоли не может быть определена (например, при удалении опухоли кюретажем, бритвенной биопсии или частичной регрессии меланомы)	Неприменимо	Неприменимо
T0: нет признаков первичной опухоли (например, не выявлен первичный очаг или полная регрессия меланомы)	Неприменимо	Неприменимо
Tis: меланома in situ (уровень инвазии по Кларку I) (атипическая меланоцитарная гиперплазия, тяжелая меланоцитарная дисплазия, неинвазивная злокачественная опухоль)	Неприменимо	Неприменимо
T1	≤ 1,0 мм	Неизвестно или не определено
T1a	< 0,8 мм	Без изъязвления
T1b	< 0,8 мм	С изъязвлением
	0,8-1,0 мм	С изъязвлением или без него
T2	> 1,0 и ≤ 2,0 мм	Неизвестно или не определено
T2a	> 1,0 и ≤ 2,0 мм	Без изъязвления
T2b	> 1,0 и ≤ 2,0 мм	С изъязвлением
T3	> 2,0 и ≤ 4,0 мм	Неизвестно или не определено
T3a	> 2,0 и ≤ 4,0 мм	Без изъязвления
T3b	> 2,0 и ≤ 4,0 мм	С изъязвлением
T4	> 4,0 мм	Неизвестно или не определено
T4a	> 4,0 мм	Без изъязвления

T4b	> 4,0 мм	C изъязвлением
-----	----------	----------------

Критерий N указывает на наличие или отсутствие метастазов в регионарных лимфатических узлах (Таблица 4).

Для опухолей, расположенных преимущественно на одной стороне тела (левой или правой), регионарными лимфатическими узлами следует считать:

- голова, шея: ипсилатеральные околоушные, подчелюстные, шейные и надключичные лимфатические узлы;
- грудная стенка: ипсилатеральные подмышечные лимфатические узлы;
- верхняя конечность: ипсилатеральные локтевые и подмышечные лимфатические узлы;
- живот, поясница и ягодицы: ипсилатеральные паховые лимфатические узлы;
- нижняя конечность: ипсилатеральные подколенные и паховые лимфатические узлы;
- край ануса и кожа перианальной области: ипсилатеральные паховые лимфатические узлы.

В случае расположения опухоли в пограничных зонах лимфатические узлы с обеих сторон могут считаться регионарными.

Таблица 4. Критерий N (поражение регионарных лимфатических узлов)

Критерий N (соответствует pN)	Количество пораженных лимфатических узлов	Транзитные, сателлитные или микросателлитные метастазы
Nx <1>	Регионарные лимфатические узлы не могут быть оценены	Неприменимо
N0	Нет признаков поражения регионарных лимфатических узлов	Отсутствуют
N1	Один пораженный регионарный лимфатический узел или наличие транзитных, сателлитных либо микросателлитных метастазов	
N1a	Один пораженный клинически не определяемый регионарный лимфатический узел (т.е. выявленный по данным биопсии сторожевого лимфатического узла)	Отсутствуют
N1b	Один пораженный клинически определяемый регионарный лимфатический узел	Отсутствуют
N1c	Нет метастазов в регионарных лимфатических узлах	Присутствуют
N2	Два или три пораженных регионарных лимфатических узла или один пораженный регионарный лимфатический узел в сочетании с наличием транзитных, сателлитных или микросателлитных метастазов	
N2a	Два или три пораженных клинически не определяемых регионарных лимфатических узла (т.е. выявленных по данным биопсии сторожевого лимфатического узла)	Отсутствуют
N2b	Два или три пораженных клинически определяемых регионарных лимфатических узла	Отсутствуют
N2c	Один пораженный клинически не определяемый или определяемый регионарный лимфатический узел	Присутствуют

N3	Четыре и более пораженных регионарных лимфатических узлов или два и более пораженных регионарных лимфатических узлов в сочетании с наличием транзитных, сателлитных или микросателлитных метастазов	
N3a	Четыре и более пораженных клинически не определяемых регионарных лимфатических узлов (т.е. выявленных по данным биопсии сторожевого лимфатического узла)	Отсутствуют
N3b	Четыре и более пораженных регионарных лимфатических узлов, среди которых хотя бы один определяется клинически, или наличие конгломератов лимфатических узлов	Отсутствуют
N3c	Два или более клинически не определяемых или определяемых регионарных лимфатических узла, или конгломераты регионарных лимфоузлов	Присутствуют

<1> В соответствии с правилами классификации UICC, для оценки состояния регионарных узлов допускается клинический или радиологический метод, в то время как правила AJCC строго рекомендуют выполнять морфологическую оценку состояния регионарных лимфатических узлов и указывать Nx всегда, когда биопсия сторожевого лимфатического узла не выполнялась или регионарные лимфатические узлы ранее удалены по иной причине. Исключение: морфологическое стадирование не требуется для меланомы с категорией T1, следует использовать клинические данные.

Примечание. Сателлитами называют опухолевые отсевы или узелки (макро- или микроскопические) в пределах 2 см от первичной опухоли. Транзитными метастазами называют метастазы в кожу или подкожную клетчатку на расстоянии более 2 см от первичной опухоли, но не распространяющиеся за пределы регионарных лимфатических узлов.

Изолированные опухолевые клетки, которые представляют собой отдельные клетки или кластеры клеток не более 0,2 мм в наибольшем измерении и которые могут быть обнаружены при помощи рутинного окрашивания гематоксилином и эозином или иммуногистохимического окрашивания, выявляемые в регионарных лимфатических узлах, классифицируются как метастазы (N1, N2 или N3 в зависимости от количества пораженных лимфатических узлов).

В Таблице 5 приведены анатомические ориентиры для определения пограничных зон шириной 4 см.

Таблица 5. Анатомические ориентиры пограничных зон для определения регионарных лимфатических бассейнов

Области	Линия границы (шириной 4 см)
Левая и правая половины тела	Срединная линия тела
Голова и шея/грудная стенка	Ключица – акромион – верхний край плеча
Грудная стенка/верхняя конечность	Плечо – подмышечная впадина – плечо
Грудная стенка/живот, поясница или ягодицы	Спереди: середина расстояния между пупком и реберной дугой; сзади: нижняя граница XII грудного позвонка (поперечный отросток)

Живот, поясница или ягодицы/нижняя конечность	Паховая складка – большой вертел – ягодичная борозда
---	--

При обнаружении метастазов в лимфатических узлах за пределами указанных регионарных зон метастазирования следует классифицировать их как отдаленные метастазы.

Критерий М характеризует наличие или отсутствие отдаленных метастазов (Таблица 6).

Таблица 6. Критерий М (отдаленные метастазы)

Критерий М	Анатомическая локализация метастазов	Уровень активности лактатдегидрогеназы в крови
M0	Нет признаков отдаленных метастазов	Неприменимо
M1	Есть отдаленные метастазы	-
M1a	Отдаленные метастазы в коже, мягких тканях (включая мышечную) и/или нерегионарных лимфатических узлах	Не указан или не определен
M1a(0)		Не повышен
M1a(1)		Повышен
M1b	Отдаленные метастазы в легких с метастазами, соответствующими локализациям M1a, или без них	Не указан или не определен
M1b(0)		Не повышен
M1b(1)		Повышен
M1c	Отдаленные метастазы во внутренних органах, за исключением центральной нервной системы, с метастазами, соответствующими локализациям M1a и m1b, или без них	Не указан или не определен
M1c(0)		Не повышен
M1c(1)		Повышен
M1d	Отдаленные метастазы в центральной нервной системе	Не указан или не определен
M1d(0)		Не повышен
M1d(1)		Повышен

Группировка критериев для определения стадии меланомы представлена в Таблице 7.

Таблица 7. Группировка критериев TNM для определения стадии меланомы кожи

T	N	M	Стадия
Tis	N0 <2>	M0	0
T1a	N0	M0	IA
T1b	N0	M0	IA
T2a	N0	M0	IB
T2b	N0	M0	IIA
T3a	N0	M0	IIA

T3b	N0	M0	IIВ
T4a	N0	M0	IIВ
T4b	N0	M0	IIС
T0	N1b, N1c	M0	IIIВ
T0	N2b, N2c, N3b или N3c	M0	IIС
T1a/b – T2a	N1a или N2a	M0	IIА
T1a/b – T2a	N1b/c или N2b	M0	IIIВ
T2b/T3a	N1a – N2b	M0	IIIВ
T1a – T3a	N2c или N3a/b/c	M0	IIС
T3b/T4a	Любая категория N \geq N1	M0	IIС
T4b	N1a – N2c	M0	IIС
T4b	N3a/b/c	M0	IIД
Любая T, Tis	Любая категория N	M1	IV

<2> При стадии Tis или T1 не требуется морфологическая верификация состояния лимфатических узлов. Допускается использовать клиническую оценку состояния лимфатических узлов для патологического стадирования.

Метастазы меланомы кожи без выявленного первичного очага в периферических лимфатических узлах одного региона следует стадировать как III стадию (IIIВ (T0N1b, T0N1c) или IIС (T0N2b, N2c, N3b или N3c)).

Онлайн-калькулятор для определения стадии pTNM по классификации TNM AJCC/UICC 8-го пересмотра доступен на сайте <http://melanoma.pro/site/calctnm>.

Стадирование меланомы верхних дыхательных и пищеварительных путей (C00-06, C10-14, C30-32) по классификации TNM UICC 8-го пересмотра (2017 г.) [27]. Для процедуры стадирования меланомы гистологическое подтверждение обязательно. Оценка состояния лимфатических узлов для установления стадии выполняют при помощи клинического осмотра и инструментальных исследований.

Критерий T отражает распространенность первичной опухоли:

- Tx – недостаточно данных для оценки первичной опухоли (включая случаи спонтанной регрессии опухоли, а также ошибки при хирургическом удалении опухоли);
- T0 – отсутствие первичной опухоли;
- Tis – критерий неприменим;
- T1 – критерий неприменим;
- T2 – критерий неприменим;
- T3 – опухоль ограничена только эпителием и/или подслизистым слоем (болезнь слизистой оболочки);
- T4a – опухоль прорастает в подлежащие мягкие ткани, хрящ, кость или прилежащую кожу;
- T4b – опухоль прорастает в любую из следующих структур: головной мозг, твердая мозговая оболочка, основание черепа, черепно-мозговые нервы основания черепа (IX, X, XI, XII), клетчатку жевательного пространства, превертебральную клетчатку, средостение.

Меланома слизистых оболочек является агрессивной опухолью, поэтому критерии T1 и T2

пропущены, как и стадия I и II.

Критерий N указывает на наличие или отсутствие метастазов в регионарных лимфатических узлах:

- Nx – недостаточно данных для оценки регионарных лимфатических узлов;
- N0 – поражения регионарных лимфатических узлов нет;
- N1 – наличие метастазов в регионарных лимфатического узлах.

Критерий M характеризует наличие или отсутствие отдаленных метастазов:

- M0 – отдаленных метастазов нет;
- M1 – наличие отдаленных метастазов.

В Таблица 8 приведена группировка критериев TNM для определения стадии меланомы слизистых оболочек.

Таблица 8. Группировка критериев TNM для определения стадии меланомы слизистых оболочек верхних отделов дыхательных и пищеварительных путей

Стадия	T	N	M
III	T3	N0	M0
IVA	T4a	N0	M0
	T3, T4a	N1	M0
IVB	T4b	Любая	M0
IVC	Любая	Любая	M1

1.6. Клиническая картина заболевания или состояния (группы заболеваний или состояний)

В большинстве случаев клиническая диагностика первичной меланомы кожи у взрослых и подростков не вызывает затруднений у подготовленного специалиста [28]. С меланомой кожи у детей могут возникать значительные трудности.

Выделяют 4 наиболее распространенные клинические формы меланомы: поверхностно-распространяющуюся, узловую, лентиго-меланому и акрально-лентигинозную.

Поверхностно-распространяющаяся меланома составляет около 70% случаев меланомы кожи и в целом имеет относительно благоприятный прогноз, что связано с присутствием 2 фаз в ее развитии. Для фазы радиального роста характерен низкий потенциал метастазирования (II уровень инвазии по Кларку), и она может продолжаться в течение нескольких лет. Затем меланома переходит в фазу вертикального роста, которая характеризуется инвазией клеток опухоли в ретикулярный и подкожно-жировой слой и высоким потенциалом метастазирования. Поверхностно-распространяющаяся форма меланомы развивается на внешне неизменной коже – de novo или на фоне пигментного невуса в виде небольшого плоского узелка темного, почти черного цвета, диаметром 1-3 мм, с постепенным развитием уплотнения и изменением границ; поверхность его становится неровной, очертания неправильными, легко травмируется и кровоточит. Нередко рост опухоли сопровождается субъективными ощущениями в виде зуда и дискомфорта ("ощущения опухоли").

Узловая (нодулярная) меланома характеризуется первично вертикальным ростом и считается самым неблагоприятным в плане прогноза типом опухоли. Узловой вариант меланомы представлен плотным узлом с бугристой поверхностью различных размеров, поверхность ее

изъязвляется, кровоточит и покрывается корками.

Лентиго-меланома, как и поверхностно-распространяющаяся меланома, в своей эволюции претерпевает двухфазность процесса, причем фаза радиального роста при этом типе опухоли может длиться гораздо дольше – 10 и более лет. Условно можно выделить 2 стадии в фазе радиального роста: 1-я стадия не является инвазивной и соответствует злокачественному лентиго – *melanoma in situ*. Далее начинается инвазивный рост и переход злокачественного лентиго в лентиго-меланому; скорость инвазии в данном случае менее выражена, чем при меланоме поверхностно-распространяющегося типа. Вертикальный рост в глубину дермы и подкожно-жирового слоя характерен и для лентиго-меланомы, однако может реализоваться в течение ряда лет, а не месяцев, как при меланоме поверхностно-распространяющегося типа, что объясняет отсутствие заметных изменений в биологическом течении опухоли и низкий риск развития метастазов. Прогноз при этой форме меланомы более благоприятный, чем при поверхностно-распространяющейся.

Акрально-лентигинозная меланома локализуется на дистальных участках конечностей – коже кистей и стоп, в области ногтевого ложа и проксимального околоногтевого валика. Для нее также свойственна двухфазность развития: фаза горизонтального роста, что соответствует биологическому поведению лентиго-меланомы, и фаза вертикального инвазивного роста. Этот тип опухоли отличается более агрессивным характером течения, чаще и раньше метастазирует, кроме того, специфическая локализация затрудняет визуализацию опухоли, и в большинстве случаев она диагностируется уже на стадии инвазивного роста.

При клинико-anamнестическом анализе картина поверхностно-распространяющейся меланомы кожи лучше всего описывается классической аббревиатурой ABCDE:

- A (asymmetry) – поверхностно-распространяющаяся меланома кожи имеет вид пигментного пятна, характеризующегося асимметрией: если провести через образование две взаимно перпендикулярных линии, то ни одна из половин по форме не будет соответствовать друг другу.

- B (border) – границы меланомы кожи имеют неравномерный характер: они могут быть неровными, нечеткими, иметь "географические" очертания.

- C (color) – для поверхностно-распространяющейся меланомы кожи характерна полихромия – наличие нескольких цветов в одном образовании.

- D (diameter) – размеры поверхностно-распространяющейся меланомы кожи чаще всего превышают 0,5 см. E (evolution или elevation – эволюция или возвышение) – для меланомы кожи всегда характерна какая-либо эволюция в течение времени.

Правило ABCDE неприменимо для меланомы малых размеров (менее 0,5 см), а также для узловой меланомы, поскольку формирующийся узел на первых порах может быть симметричным, с ровными границами, гомогенного черного или сине-черного цвета, диаметр может быть любым. Симптом эволюции образования, тем не менее, остается актуальным – пациенты отмечают рост экзофитных элементов на поверхности новообразования в течение времени, иногда – чувство боли или жжения, появившееся в области опухоли. Более редкие клинические формы меланомы (меланома по типу злокачественного лентиго, акрально-лентигинозная меланома, подногтевая меланома, беспигментная форма опухоли и др.) могут вызывать затруднения в клинической диагностике, в связи с чем рекомендованы дополнительные неинвазивные методы диагностики (дерматоскопия), применяемые подготовленными специалистами [28], при этом в случае затруднения интерпретации полученных данных или неоднозначности дерматоскопической картины показано выполнение биопсии новообразования (см. раздел 2.5). Другим приемом клинической диагностики меланомы кожи является внутрииндивидуальный сравнительный анализ (симптомы "гадкого утенка" и "красной шапочки"). Симптом "гадкого утенка" основан на общей оценке всех имеющихся новообразований кожи и явном отличии меланомы от имеющихся доброкачественных пигментных новообразований. Другим вариантом симптома "гадкого утенка"

является обнаружение единственного, изменяющегося с течением времени, новообразования в определенной топографической области, особенно если динамические изменения противоречат стереотипным эволюционным и возрастным особенностям течения доброкачественных пигментных опухолей кожи. Симптом "красной шапочки" характеризуется дерматоскопическими отличиями злокачественного новообразования от доброкачественных невусов при клинически однотипной картине [29, 30].

К сожалению у детей клиническая картина часто может быть иной.

Cordoro и соавт. обнаружили, что у 60% детей в возрасте до 10 лет и 40% подростков клиническая картина меланомы не соответствовала традиционным критериям ABCDE [5]. У детей встречалась симметричность новообразования, ровные границы, однородный цвет и диаметры \leq 6 мм. Таким образом, Кордоро и соавторы [5] предложили следующие критерии, более специфичные для детской меланомы: А = амеланотичность; В = кровоточивость, узел; С = однородность цвета; D = de novo, любой диаметр; E = эволюция образования. Меланомы у детей имеют тенденцию быть беспигментными и узловыми, представляя собой быстро растущую опухоль, которая может имитировать пиогенную гранулему, келоидный рубец или бородавку, а не меняющийся невус [5, 31-33].

Еще одно мнемоническое правило – это CUP, которое включает в себя однородность цвета (розовый, красный) (С – color uniformity (pink/red)), наличие изъязвления и вертикального утолщения (U – ulceration and upward thickening), наличие признаков пиогенной гранулемы и появление de novo (P – pyogenic granuloma-like lesions and pop-up of new lesions) [34].

Особую проблему у детей вызывает клиническая и инструментальная дифференциальная диагностика невуса Спитц и меланомы из невуса Спитц.

Невус Спитц – это особый тип доброкачественного меланоцитарного новообразования, который чаще всего развивается у детей. Невус Спитц классически представляет собой одиночную розовую, красную или коричневую папулу, чаще всего на лице (особенно у маленьких детей) или нижней конечности. Первоначальный рост имеет тенденцию быть быстрым, что может вызывать тревогу у родителей и врачей. Поверхность может быть гладкой или покрытой бороздками, в связи с чем невус обычно ошибочно диагностируется как вульгарная бородавка, пиогенная гранулема, дерматофиброма или ювенильная ксантогранулема [38, 39].

Особая клиническая картина, до крайности затрудняющая раннюю диагностику, наблюдается при возникновении меланомы во врожденном гигантском меланоцитарном невусе. Врожденные меланоцитарные невусы классически определяются как присутствующие при рождении. Множественные недавние клинические исследователи свидетельствуют, что ВМН встречаются приблизительно у 2-3% новорожденных вне зависимости от этнической принадлежности [40, 41]. Хотя малые и средние ВМН относительно распространены, большие или гигантские ВМН встречаются только приблизительно в 1 случае на 20 000-50 000 новорожденных. Врожденные невусы классифицируют по их размерам во взрослом возрасте, которых они могут достичь по мере роста ребенка: малые врожденные невусы (менее 1,5 см); средние врожденные невусы (от 1,5 до 20 см), большие врожденные невусы (от 20 до 40 см) и гигантские врожденные невусы (от 40 до 60 см и более 60 см) [13]. Риск развития меланомы в малом и среднем ВМН составляет < 1% в течение жизни [42, 43]. На основании нескольких крупных перспективных и ретроспективных когортных исследований риск появления меланомы (кожной или внекожной), связанной с крупным или гигантским ВМН, считается 5% или более [44]. Развитие меланомы наиболее вероятно у пациентов с ВМН, у которых размер предполагаемого невуса взрослого человека превышает 40-60 см в диаметре, что составляет около 75% ВМН-ассоциированных меланом, при этом меланомы чаще возникают глубоко в дерме или подкожной клетчатке и проявляются в виде растущего узелка [13].

В некоторых случаях меланома манифестирует с увеличения лимфатических узлов, которые на первом этапе неверно расцениваются как лимфаденит, лимфома или метастазы рака без выявленного первичного очага. Своевременно проведенная тонкоигольная биопсия или core-

биопсия (иногда с последующим иммуногистохимическим или иммуноцитохимическим анализом) увеличенного лимфатического узла позволяет отличить другие причины лимфаденопатии от метастазов меланомы.

При локализации меланомы на слизистых оболочках полости носа и околоносовых пазух самыми частыми симптомами бывают заложенность носа и носовые кровотечения. Реже встречаются диплопия, экзофтальм, боли и деформация контуров лица. При локализации меланомы на слизистых оболочках полости клинически заболевание на ранних стадиях протекает бессимптомно, на поздних стадиях появляются такие симптомы, как боль, изъязвление и кровоточивость.

2. Диагностика заболевания или состояния (группы заболеваний или состояний) медицинские показания и противопоказания к применению методов диагностики

Критерии установления диагноза/состояния:

1. данные анамнеза;
2. данные физикального обследования и, в ряде случаев, дерматоскопического исследования;
3. данные прижизненного патолого-анатомического исследования биопсийного материала.

Принципы диагностики меланомы у пациентов детского возраста не отличаются от принципов диагностики данного заболевания у пациентов взрослого возраста и соответствуют изложенным в клинических рекомендациях "Меланома кожи и слизистых оболочек" (взрослые) [4, 17, 18, 45-48].

2.1. Жалобы и анамнез

Принципы сбора жалоб и анамнеза у пациентов детского возраста с подозрением на меланому и с установленным диагнозом не отличаются от принципов диагностики данного заболевания у пациентов взрослого возраста и соответствуют изложенным в клинических рекомендациях "Меланома кожи и слизистых оболочек" (взрослые) [4, 17, 18, 45-48].

Комментарий: У детей изменение невуса не должно использоваться в качестве единственного критерия для его удаления! Естественная эволюция доброкачественных пигментных поражений у детей в определенный момент может соответствовать критериям диагностики меланомы, в частности алгоритму "ABCDE" (асимметрия, неравномерность границы, изменчивость цвета, диаметр > 6 мм, эволюция) [49]. Следует помнить модификацию правила ABCDE для детской меланомы: А = амеланотичность; В = кровоточивость, узел; С = однородность цвета; D = de novo, любой диаметр; E = эволюция образования. Меланомы у детей имеют тенденцию быть беспигментными и узловыми, представляя собой быстро растущую опухоль, которая может имитировать пиогенную гранулему, келоидный рубец или бородавку, а не меняющийся невус [5, 31-33].

2.2. Физикальное обследование

Принципы физикального обследования пациентов детского возраста с подозрением на меланому и с установленным диагнозом не отличаются от принципов диагностики данного заболевания у пациентов взрослого возраста и соответствуют изложенным в клинических рекомендациях "Меланома кожи и слизистых оболочек" (взрослые) [4, 17, 18, 45-48].

Комментарий: Наибольшую сложность в дифференциальной диагностике меланоцитарных образований у детей представляют собой спитцоидные образования (доброкачественные и атипические).

Пигментированные невусы (невус Рида) дерматоскопически имеют характерную симметричную структуру, напоминающую "взрыв звезды". Такая структура состоит из центральной темной, однородной пигментированной бесструктурной области, окруженной периферическими радиальными линиями (псевдоподиями) или многоуровневыми глобулами. Непигментированные невусы Шпиц могут дерматоскопически демонстрировать точечные сосуды и негативную сеть (белые линии) и представляют наибольшую диагностическую сложность [50-52].

Последовательная цифровая дерматоскопическая визуализация включает фиксацию и оценку последовательных дерматоскопических изображений одного или нескольких меланоцитарных очагов, разделенных интервалом времени, для выявления подозрительных изменений.

- Рекомендуется проведение краткосрочного цифрового мониторинга (в течение 1,5-4,5 мес.) для контроля подозрительных меланоцитарных новообразований и долгосрочного мониторинга для наблюдения за ними (обычно с интервалами 6-12 мес). Долгосрочный цифровой мониторинг обычно используется для наблюдения за пациентами группы высокого риска, как правило, с множественными атипичными невусами [53-59].

Уровень убедительности рекомендаций – С (уровень достоверности доказательств – 5).

Комментарий: Динамическая цифровая дерматоскопия может быть очень полезна у детей с невусами Спитц, трудно отличимыми от беспигментной меланомы. Так, по данным Argenziano и соавт. в течение 25 месяцев полному регрессу подверглись 80% невусов Спитц (51/64); данный процесс не зависел от пола, возраста и локализации элементов [60]. Фотографирование всех кожных покровов может быть полезно для раннего выявления меланомы кожи у пациентов с высоким риском возникновения меланомы кожи (например, у пациентов с синдромом диспластических невусов, FAMM-синдромом (Familial Atypic Mole Melanoma Syndrome) и т.д.) [61-64].

2.3. Лабораторные диагностические исследования

Принципы лабораторной диагностики по отношению к пациентам детского возраста с подозрением на меланому и с установленным диагнозом не отличаются от принципов диагностики данного заболевания у пациентов взрослого возраста и соответствуют изложенным в клинических рекомендациях "Меланома кожи и слизистых оболочек" (взрослые) [21-26].

2.4. Инструментальные диагностические исследования

Принципы инструментальной диагностики по отношению к пациентам детского возраста с подозрением на меланому и с установленным диагнозом не отличаются от принципов диагностики данного заболевания у пациентов взрослого возраста и соответствуют изложенным в клинических рекомендациях "Меланома кожи и слизистых оболочек" (взрослые) [21-26].

Особенностью проведения инструментальных исследований у детей является потребность в седации ребенка во время некоторых инструментальных исследований.

- Рекомендуется использовать седацию, общую анестезию или альтернативные методики (такие как "кормление-сон", игровая терапия и т.д.) для получения качественных диагностически значимых изображений во время МРТ или КТ или ПЭТ-КТ или других инструментальных методов исследования [65-70].

Уровень убедительности рекомендаций – С (уровень достоверности доказательств – 4).

2.5. Иные диагностические исследования

Принципы проведения иных диагностических исследований по отношению к пациентам детского возраста с подозрением на меланому и с установленным диагнозом не отличаются от принципов диагностики данного заболевания у пациентов взрослого возраста и соответствуют изложенным в клинических рекомендациях "Меланома кожи и слизистых оболочек" (взрослые) [4, 17, 18, 45-48].

Комментарий: Эксцизионная биопсия является рекомендуемым стандартом для установления диагноза меланомы кожи. Тем не менее, следует помнить, что меланома кожи у детей крайне редкая патология. Недавний анализ более 20 000 меланоцитарных новообразований, удаленных у итальянских детей и подростков за 20-летний период, показал, что 87% из 38 меланом были в возрасте 15-19 лет, без случаев меланомы у детей моложе 10 лет [31], а для диагностики 1 меланомы у ребенка моложе 18 лет иссекают 594 доброкачественных новообразования [71]. В этой связи тщательное динамическое наблюдение за подозрительным новообразованием может быть наилучшей тактикой у детей [72].

В ряде клинических ситуаций (например, обширный рассыпной невус, требующий дифференциальной диагностики с меланомой на одном из участков, гигантские врожденные меланоцитарные невусы с участками, подозрительными на озлокачествление и т.д.) выполнение эксцизионной биопсии всего пигментного новообразования сопряжено со значительными трудностями и неоправданной хирургической травмой для пациента. В этом случае безопасно выполнить инцизионную (или панч) биопсию на всю толщину кожи. Судя по систематическому обзору 9 исследований, в том числе рандомизированных контролируемых исследований, выполнение инцизионной биопсии меланомы не оказывает негативного влияния на прогноз [73].

- Детям старше 12 лет рекомендовано выполнять эксцизионную биопсию новообразований кожи при подозрении на невус Спитц с целью дифференциальной диагностики с ювенильной меланомой кожи [72].

Уровень убедительности рекомендаций – С (уровень достоверности доказательств – 5).

Комментарий: подозрение должны вызывать беспигментные папулонодулярные образования, размер более 8-10 мм, быстрое увеличение размеров. При наличии асимметрии образования или изъязвления поверхности эксцизионная биопсия рекомендована пациентам любого возраста [72].

- Рекомендуются все случаи меланомы кожи у детей в возрасте до 18 лет направлять на консультацию очно или посредством телемедицины для получения второго мнения относительно патологоанатомического диагноза в референсный центр [35-37].

Уровень убедительности рекомендаций – С (уровень достоверности доказательств – 5).

3. Лечение, включая медикаментозную и немедикаментозную терапии, диетотерапию, обезболивание, медицинские показания и противопоказания к применению методов лечения

Принципы лечения пациентов детского возраста с меланомой, в том числе в части диетотерапии, не отличаются от принципов профилактики и диспансерного наблюдения пациентов взрослого возраста и соответствуют изложенным в клинических рекомендациях "Меланома кожи и слизистых оболочек" (взрослые), за исключением отдельных аспектов, изложенных ниже [4, 17, 18, 45-48].

3.1. Лечение локальных стадий заболевания (I-II)

- Не рекомендуется рутинное удаление доброкачественных пигментных новообразований кожи у детей (за исключением крупных или гигантских врожденных невусов) с целью

профилактики малигнизации [74].

Уровень убедительности рекомендаций – С (уровень достоверности доказательств – 5).

Комментарий: Следует помнить, что меланома кожи у детей крайне редкая патология. Недавний анализ более 20 000 меланоцитарных поражений, удаленных у итальянских детей и подростков за 20-летний период, показал, что 87% из 38 меланом были в возрасте 15-19 лет, при этом не было отмечено НИ ОДНОГО случая меланомы у детей моложе 10 лет [31], а для диагностики 1 меланомы у ребенка моложе 18 лет иссекают 594 доброкачественных новообразования [71]. По данным другого исследования в результате наблюдения за 10000 детей с невусами Спитц ни разу не было зафиксировано случая меланомы и соответственно летального исхода от злокачественной опухоли [38]. В этой связи тщательное динамическое наблюдение за подозрительным новообразованием может быть наилучшей тактикой у детей [72].

- Не рекомендуется рутинное удаление малых и средних врожденных невусов с целью профилактики малигнизации [42, 75, 76].

Уровень убедительности рекомендаций – С (уровень достоверности доказательств – 5).

Комментарий: Риск развития меланомы в малом и среднем ВМН составляет < 1% в течение жизни [42, 75, 76]. Для сравнения, общий риск появления меланомы в течение жизни у населения Соединенных Штатов более чем вдвое превышает этот риск (> 2%).

- Рекомендуется выполнять тотальное хирургическое удаление врожденных гигантских меланоцитарных невусов кожи как профилактику развития меланомы в ВГМН [76, 77].

Уровень убедительности рекомендаций – С (уровень достоверности доказательств – 5).

Комментарий: В отличие от малых и средних ВМН, меланомы, возникающие в крупных и гигантских ВМН, чаще развиваются глубоко в дерме или подкожной клетчатке, что затрудняет их раннее выявление. На основании нескольких крупных перспективных и ретроспективных когортных исследований риск появления меланомы, связанной с крупным или гигантским ВМН составляет 5% или более [6, 44]. В этой связи для крупных и гигантских ВМН желателно раннее и "полное" хирургическое удаление как профилактика развития меланомы, что, однако, часто представляется либо невозможной, либо крайне трудной задачей, сопряженной с большими рисками для жизни и здоровья ребенка. В практике детской онкологии применяется поэтапное иссечение ВГМН с использованием эспандеров для образования избытка кожи и последующей пластики дефектов. Альтернативой может стать тщательное динамическое наблюдение. Принятие решения о тактике ведения ребенка с ВГМН должно происходить на мультидисциплинарном консилиуме на уровне федерального центра.

3.2. Лечение пациентов с меланомой кожи III стадии

Принципы лечения пациентов детского возраста с меланомой III стадии не отличаются от принципов лечения пациентов взрослого возраста и соответствуют изложенным в клинических рекомендациях "Меланома кожи и слизистых оболочек" (взрослые) [4, 17, 18, 45-48]

3.3. Особенности адьювантной терапии меланомы кожи у пациентов детского возраста

- При меланоме кожи с высоким риском прогрессирования рекомендуется проводить адьювантную терапию #интерфероном альфа-2а** #интерфероном альфа-2b** 3 млн МЕ или 5 млн МЕ подкожно 3 р./нед. 12 мес., информируя пациента (и/или его родителей, законных представителей) о потенциальных преимуществах и ограничениях данного метода лечения [78-82].

Уровень убедительности рекомендаций – В (уровень достоверности доказательств – 2)

- При меланоме кожи с высоким риском прогрессирования рекомендуется проводить

адьювантную терапию #пембролизумабом 2 мг/кг каждые 21 день в/в капельно (30 минут) 12 мес., информируя пациента (и/или его родителей, законных представителей) о потенциальных преимуществах и ограничениях данного метода лечения [83].

Уровень убедительности рекомендаций – С (уровень достоверности доказательств – 4)

3.4. Лечение пациентов с метастатической и нерезектабельной меланомой кожи (ШС/D нерезектабельная – IV)

- У пациентов детского возраста с метастатической и нерезектабельной меланомой кожи рекомендуется проводить системное противоопухолевое лечение, информируя пациента (и/или его родителей, законных представителей) о потенциальных преимуществах и ограничениях данного метода лечения (см. Таблица 9) [84-91].

Уровень убедительности рекомендаций – С (уровень достоверности доказательств – 4)

Комментарий: к настоящему времени ответы на лечение были зарегистрированы при применении ипилимумаба в монотерапии, и ниволумаба в монотерапии, дакарбазина в монотерапии. Эти лекарственные препараты должны быть рассмотрены как препараты первой линии.

Таблица 9. Режимы назначения противоопухолевой лекарственной терапии у пациентов моложе 18 лет с метастатической и нерезектабельной меланомой (для всех режимов УУР С, УДД 4)

Схема терапии	Препарат	Доза	Путь введения	Дни приема	Длительность цикла, дни, режим	Особые условия	Минимальный возраст, в котором есть опыт применения	ссылка	УДД/УУР
Монок-блокаторы PD1 или CTLA4	#Пембролизумаб**	2 мг/кг массы тела	в/в капельно	День 1, инфузия 30 мин	цикл 21 день	Вне зависимости от мутации в гене BRAF	С 6 месяцев	[85]	5/С
	#Ипилимумаб**	3 мг/кг массы тела	в/в капельно	День 1, инфузия 90 мин	цикл 21 день, максимум 4 цикла	Вне зависимости от мутации в гене BRAF	С 2 лет	[84, 86]	4/С
	#Ниволумаб**	3 мг/кг массы тела	в/в капельно	День 1, инфузия 60 мин	Цикл 14 дней	Вне зависимости от мутации в гене BRAF	Менее 6 мес.	[87]	4/С
ИПК BRAF	#Вемурафениб**	375 мг/м ² – 960 мг 2 раза в день	Внутрь	Ежедневно	Длительно	Только у пациентов с активирующей	С 3 лет	[88-90]	5/С

						мутации в гене BRAF			
Химиотерапия	#Дакарбазин**	250 мг/м ²	в/в	День 1-5	Цикл 21 день	Вне зависимости от мутации в гене BRAF	С 5 мес.	[91]	4/С

Комментарий: #Пембролизумаб** (анти-PD1) был изучен в рамках II фазы (исследование KEYNOTE 051) [85]. В исследование было включено 155 пациентов в возрасте от 6 мес. до 17 лет с меланомой или PDL+ солидными опухолями и лимфомой, среди которых было 8 пациентов (5%) с меланомой. Не было зарегистрировано ни одного объективного ответа среди 8 пациентов, которые были включены. Возможно, это обусловлено тем, что 4 пациента были в возрасте 3 лет или младше, что еще раз подчеркивает различия меланомы в этой возрастной группе от меланомы подростков, которая по своим биологическим характеристикам близка к меланоме кожи взрослых.

#Ипилимумаб** (анти-CTLA4) был исследован у детей в возрасте 2--18 лет и 12-18 лет, с метастатической или неоперабельной формой, было включено 12 пациентов, ипилимумаб 3 мг/кг (n = 4) и ипилимумаб 10мг/кг (n = 8). При сроке наблюдения более года ипилимумаб демонстрировал результаты схожие с результатами терапии у взрослых. Частота нежелательных явлений 3 и 4 степени – 1 случай при дозе 3 мг/кг и 5 случаев при дозе 10 мг/кг, соответственно [84, 86].

Ингибиторы BRAF также не были хорошо изучены у детей. Исследование I фазы (BRIM-P) включало 6 пациентов в возрасте 12-17 лет с метастатической меланомой с мутацией в гене BRAF. Сравнивалось два дозовых режима #вемурафениб** 720 мг x 2 раза в день внутрь vs 960 мг x 2 раза в сутки внутрь [88]. Исследователи заключили, что эффективная и переносимая доза не определена в виду малой выборки пациентов, объективных ответов зарегистрировано не было [88]. Однако положительные результаты использования комбинированной таргетной терапии при лечении детей с глиомой с мутацией в гене BRAF [92, 93] позволяют высказаться в пользу назначения комбинированной таргетной терапии у детей с меланомой кожи и с мутацией в гене BRAF. Особенно это касается меланомы кожи подростков, которая наиболее близка к меланоме кожи взрослых, хотя в исследованиях ранних фаз была показана переносимость дабрафениба у детей младше 12 лет в дозе 3,75-5,25 мг/кг/сут [93].

Любые другие препараты, положительно зарекомендовавшие себя при лечении взрослых, больных меланомой, могут быть использованы в детской практике только после проведения консилиума в федеральном центре и по решению врачебной комиссии.

3.5. Обезболивание

Принципы обезболивания и оптимального выбора противоболевой терапии у пациентов с меланомой с болевым синдромом соответствуют принципам обезболивания, изложенным в клинических рекомендациях "Болевой синдром (БС) у детей, нуждающихся в паллиативной медицинской помощи".

3.6. Сопутствующая терапия у больных меланомой кожи

Принципы проведения сопутствующей и сопроводительной терапии у пациентов детского возраста, получающих лечение по поводу меланомы, не отличаются от принципов проведения сопутствующей терапии у пациентов взрослого возраста и соответствуют изложенным в клинических рекомендациях "Меланома кожи и слизистых оболочек" (взрослые) [4, 17, 18, 45-48].

3.7. Диетотерапия

Принципы диетотерапии у пациентов детского возраста, получающих лечение по поводу меланомы, не отличаются от принципов проведения сопутствующей терапии у пациентов взрослого возраста и соответствуют изложенным в клинических рекомендациях "Меланома кожи и слизистых оболочек" (взрослые) [4, 17, 18, 45-48].

3.7.1. Нутритивный скрининг и мониторинг

- Всем пациентам, получающим лечение в стационаре, при поступлении в стационар и далее от 1 до 4 раз в месяц рекомендуется проводить нутритивный скрининг с целью выявления белково-энергетической недостаточности либо риска ее развития [94].

Уровень убедительности рекомендаций **C** (уровень достоверности доказательств 5)

Комментарии: критерии белково-энергетической недостаточности и факторы нутритивного риска – см. приложение Г1. Первичный скрининг проводится либо с помощью оценки антропометрических показателей и выявления риска, либо с использованием стандартных шкал/утилит для проведения нутритивного скрининга [95, 96]. Основными антропометрическими параметрами для оценки нутритивного статуса являются: масса тела, рост, индекс массы тела, окружность плеча (ОП), толщина кожно-жировой складки над трицепсом (КЖСТ), окружность мышц плеча (ОМП) [97, 98].

Нутритивный скрининг заключается в первичной и затем регулярной оценке нутритивного статуса и риска развития белково-энергетической недостаточности, в том числе скрытой, у каждого пациента, с момента поступления в стационар. Частота проведения нутритивного скрининга может варьировать от 1 до 4 раз в месяц и должна определяться конкретной клинической ситуацией и особенностями проводимого лечения [99, 100].

- Пациентам с меланомой с выявленными нутритивными нарушениями при поверхностном скрининге с помощью специальных шкал, либо в результате антропометрии рекомендуется более детальное обследование нутритивного статуса: анализ питания, оценка тканевого состава тела, оценка лабораторных показателей, а также детальный физикальный осмотр на предмет выявления нутритивно-метаболических нарушений и их предикторов [101].

Уровень убедительности рекомендаций **C** (уровень достоверности доказательств 5)

- Всем пациентам с белково-энергетической недостаточностью или высоким риском ее развития (независимо от нутритивного статуса) рекомендуется проведение нутритивной поддержки (НП) [94, 102].

Уровень убедительности рекомендаций **C** (уровень достоверности доказательств 5)

Комментарии: первой формой НП должно являться диетологическое консультирование с последующей коррекцией основного рациона и возможным назначением дополнительно лечебных питательных смесей.

Расчет тотального расхода энергии (ТРЭ) проводится по формуле: $ТРЭ = ЭОО \times КК$, где ЭОО – энергия основного обмена, КК – конверсионный коэффициент. Золотым стандартом для определения ЭОО является непрямая калориметрия. При невозможности проведения непрямой калориметрии, ЭОО возможно вычислять по формуле (например, Schofield) [103]. Во избежание

гипералиментации на начальных этапах нутритивной поддержки детям с хронической белково-энергетической недостаточностью и/или с предполагаемым дефицитом поступления нутриентов 3 и более месяцев подряд в анамнезе для вычисления ТРЭ используется $КК = 0,85-1,4$. Точный объем нутритивного вмешательства определяется в зависимости от конкретной клинической ситуации.

При выборе формы, метода, вида и объема НП необходимо руководствоваться, в первую очередь, принципом индивидуального подхода – сообразно клинической ситуации и логике.

Энтеральное питание (ЭП) является приоритетным при выборе метода нутритивной поддержки [102]: оно является наиболее физиологичным, обеспечивая внутрипросветную трофику слизистой оболочки ЖКТ, препятствуя микробной транслокации из просвета кишечника в кровь, является экономически более выгодным, чем парентеральное питание.

Выбор метода ЭП определяется сохранностью глотательной функции, а также функциональным состоянием ЖКТ: отсутствие аппетита, нежелание принимать пищу и смеси для ЭП, нарушение глотательной функции, невозможность перорального восполнения потребности в нутриентах и энергии – показания для проведения ЭП через назогастральный зонд. Наличие патологических состояний, при которых пациент не должен принимать пищу естественным путем (острый панкреатит, стеноз выходного отдела желудка, высокие проксимальные свищи) – в этих случаях показана реализация ЭП через назоюнальный зонд. Выбор режима введения энтерального питания определяется конкретной клинической ситуацией, состоянием гастроинтестинального тракта: в зависимости от клинического состояния используется болюсный или капельный (непрерывное или сеансовое введение) режим введения питательной смеси.

Начинать энтеральное питание истощенным пациентам рекомендуется с изокалорической полимерной смеси с последующим переходом на гиперкалорийную (под контролем переносимости). При явлениях мальабсорбции следует рассмотреть вопрос о назначении полуэлементной/олигомерной смеси.

При необходимости проведения зондового питания продолжительностью более 6 недель, а также при невозможности адекватной алиментации другими методами энтерального питания и при отсутствии противопоказаний для проведения ЭП и самой гастростомии показано наложение гастростомы. В случае, когда на начальных этапах нутритивной поддержки выявляется необходимость длительного проведения энтерального питания и прогнозируется риск развития нутритивной недостаточности (в т.ч. при проведении химиолучевого лечения), либо при наличии у ребенка тяжелой хронической белково-энергетической недостаточности с высоким риском ее усугубления в дальнейшем возможно превентивное наложение гастростомы, минуя этап зондового питания. Преимущественным и, желательно, единственным питательным субстратом, вводимым в гастростому, должны являться специализированные питательные смеси.

- Всем пациентам, которым невозможно обеспечить расчетную нутритивную потребность энтеральным путем, рекомендуется назначение парентерального питания [104].

Уровень убедительности рекомендаций **C** (уровень достоверности доказательств 5)

Комментарии: ключевым (и единственным) показанием для назначения парентерального питания (ПП) является невозможность обеспечить расчетную нутритивную потребность пациента энтеральным путем – текущая или потенциально возможная в краткосрочной перспективе. Потребность в парентеральном введении аминокислот рассчитывается индивидуально и зависит от возраста пациента, клинического статуса, количества поступающего белка энтеральным путем (см. приложение Г1).

Парентеральное поступление жиров должно быть ограничено до максимум 4 г/кг/сут. у доношенных и недоношенных детей и 3 г/кг/сут. у детей старшего возраста. Введение жиров нужно начинать с меньших доз, за 3-4 дня наращивая объем до расчетных значений, следя за переносимостью по лабораторным показателям [55]. В процессе ПП необходим постоянный мониторинг уровня триглицеридов в плазме крови и уменьшение введения липидов при

необходимости. Отсутствуют точные данные о том, какой уровень триглицеридов у детей может приводить к неблагоприятным последствиям – предположительно, их максимальная концентрация не должна превышать 250 мг/дл (2,8 ммоль/л) для новорожденных и 400 мг/дл (4,5 ммоль/л) для детей более старшего возраста [55]. Потребность в парентеральном введении глюкозы рассчитывается индивидуально и зависит от возраста пациента, клинического статуса, количества поступающих углеводов энтеральным путем. Введение глюкозы нужно начинать с меньших объемов, за 3-4 дня наращивая объем до расчетных значений – следя за уровнем гликемии.

- Всем пациентам, получающим НП, рекомендуется нутритивный мониторинг, который может включать антропометрию, анализ тканевого состава тела, лабораторные показатели (биохимическое исследование крови, копрограмма) [94, 102].

Уровень убедительности рекомендаций **C** (уровень достоверности доказательств 5)

4. Медицинская реабилитация, медицинские показания и противопоказания к применению методов реабилитации

- Рекомендовано проводить реабилитацию пациентов детского возраста с меланомой в соответствии с общими принципами реабилитации детей с онкологическими заболеваниями [105].

Уровень убедительности рекомендаций – **C** (уровень достоверности доказательств – 5).

Комментарии: объем, длительность и характер реабилитационных мероприятий зависит от возраста пациента на момент постановки первичного диагноза и времени проведения реабилитационных мероприятий, объема проведенного лечения (полихимиотерапия, хирургия и др.), сопутствующей патологии, состояниями, не связанными с опухолью (врожденный порок сердца и др.).

Начало реабилитационных мероприятий зависит от стадии, группы риска, и начинается на этапах проведения лечения и продолжается после ее окончания на всех этапах динамического наблюдения.

- Рекомендуется включить в план реабилитационных мероприятий на всем протяжении специального лечения оказание социально-педагогической помощи ребенку, а также социально-психологическую поддержку семьи [105, 106].

Уровень убедительности рекомендаций – **C** (уровень достоверности доказательств – 5).

5. Профилактика и диспансерное наблюдение, медицинские показания и противопоказания к применению методов профилактики

Принципы профилактики и диспансерного наблюдения пациентов детского возраста с меланомой не отличаются от принципов профилактики и диспансерного наблюдения пациентов взрослого возраста и соответствуют изложенным в клинических рекомендациях "Меланома кожи и слизистых оболочек" (взрослые), за исключением отдельных аспектов, изложенных ниже [4, 17, 18, 45-48].

- Рекомендуется семейное генетическое консультирование при FAMMM-синдроме (синдром семейных множественных атипичных невусов и меланомы), пигментной ксеродерме, нейрокожном меланозе [107-113].

Уровень убедительности рекомендаций – **C** (уровень достоверности доказательств – 4).

6. Организация оказания медицинской помощи

Медицинская помощь, за исключением медицинской помощи в рамках клинической апробации, в соответствии с Федеральным законом от 21.11.2011 N 323-ФЗ (ред. от 25.05.2019)

"Об основах охраны здоровья граждан в Российской Федерации" организуется и оказывается:

1. в соответствии с положением об организации оказания медицинской помощи по видам медицинской помощи, которое утверждается уполномоченным федеральным органом исполнительной власти;
2. в соответствии с порядком оказания помощи по профилю "детская онкология", обязательным для исполнения на территории Российской Федерации всеми медицинскими организациями;
3. на основе настоящих клинических рекомендаций;
4. с учетом стандартов медицинской помощи, утвержденных уполномоченным федеральным органом исполнительной власти.

При подозрении на меланому у пациента или ее выявлении врачи педиатрических специальностей, врачи-терапевты, врачи-терапевты участковые, врачи общей практики (семейные врачи), врачи-специалисты, средние медицинские работники в установленном порядке направляют пациента на консультацию в детское онкологическое отделение регионального уровня для уточнения диагноза. Решение о направлении пациента в детское онкологическое отделение федерального уровня для уточнения распространенности онкологического процесса и стадии заболевания, а также определения тактики ведения и необходимости применения возможных методов специализированного противоопухолевого лечения, в том числе высокотехнологичного, должно быть принято не позднее 5 рабочих дней с момента консультации в региональном детском онкологическом отделении.

Срок начала оказания специализированной, за исключением высокотехнологичной, медицинской помощи пациентам с онкологическими заболеваниями в медицинской организации, оказывающей медицинскую помощь пациентам с онкологическими заболеваниями, не должен превышать 14 календарных дней с даты гистологической верификации злокачественного новообразования или 14 календарных дней с даты установления предварительного диагноза злокачественного новообразования (в случае отсутствия медицинских показаний для проведения патолого-анатомических исследований в амбулаторных условиях).

Специализированная, в том числе высокотехнологичная, медицинская помощь оказывается врачами – детскими онкологами, врачами-радиотерапевтами федерального детского центра.

Тактика медицинского обследования и лечения устанавливается консилиумом врачей – детских онкологов и врачей-радиотерапевтов с привлечением при необходимости других врачей-специалистов. Решение консилиума врачей оформляется протоколом, подписывается участниками консилиума врачей и вносится в медицинскую документацию пациента.

Показания для госпитализации в круглосуточный или дневной стационар медицинской организации, оказывающей специализированную, в том числе высокотехнологичную, медицинскую помощь по профилю "онкология" определяются консилиумом врачей – детских онкологов и врачей-радиотерапевтов с привлечением при необходимости других врачей-специалистов.

Срок выполнения патологоанатомических исследований, необходимых для гистологической верификации злокачественного новообразования, не должен превышать 15 рабочих дней с даты поступления биопсийного (операционного) материала в патологоанатомическое бюро (отделение).

Показанием для госпитализации в медицинскую организацию в экстренной или неотложной форме является:

1. наличие осложнений меланомы, требующих оказания специализированной медицинской помощи в экстренной и неотложной форме;
2. наличие осложнений лечения (хирургическое вмешательство, лучевая терапия, лекарственная терапия и т.д.) меланомы.

Показанием для госпитализации в медицинскую организацию в плановой форме является:

1. необходимость выполнения сложных интервенционных диагностических медицинских вмешательств, требующих последующего наблюдения в условиях круглосуточного или дневного стационара;

2. наличие показаний к специализированному противоопухолевому лечению (хирургическое вмешательство, лучевая терапия, в том числе контактная, дистанционная и другие виды лучевой терапии, лекарственная терапия и др.), требующему наблюдения в условиях круглосуточного или дневного стационара.

Показанием к выписке пациента из медицинской организации является:

1. завершение курса лечения или одного из этапов оказания специализированной, в том числе высокотехнологичной, медицинской помощи в условиях круглосуточного или дневного стационара при условии отсутствия осложнений лечения, требующих медикаментозной коррекции и/или медицинских вмешательств в стационарных условиях;

2. отказ пациента или его законного представителя от специализированной, в том числе высокотехнологичной, медицинской помощи в условиях круглосуточного или дневного стационара, установленной консилиумом медицинской организации, оказывающей онкологическую помощь при условии отсутствия осложнений основного заболевания и/или лечения, требующих медикаментозной коррекции и/или медицинских вмешательств в стационарных условиях;

3. необходимость перевода пациента в другую медицинскую организацию по соответствующему профилю оказания медицинской помощи. Заключение о целесообразности перевода пациента в профильную медицинскую организацию осуществляется после предварительной консультации по предоставленным медицинским документам и/или данным предварительного осмотра пациента врачами специалистами медицинской организации, в которую планируется перевод.

Медицинские процедуры, которые могут быть оказаны в рамках первичной специализированной медицинской помощи (амбулаторно или стационарно) под контролем врача – детского онколога регионального отделения детской онкологии:

1. получение мазков-отпечатков опухоли;

2. тонкоигольная аспирационная биопсия поверхностно-расположенных органов (лимфатических узлов, новообразований в мягких тканях);

3. core-биопсия поверхностно-расположенных органов (лимфатических узлов, новообразований в мягких тканях);

4. адъювантная терапия интерфероном альфа-2b** у пациентов без клинически значимой коморбидности, препятствующей безопасному проведению данного вида терапии амбулаторно, и без указаний на непереносимость биологических лекарственных препаратов (в том числе рекомбинантного интерферона) в анамнезе;

5. терапия ИПК BRAF или комбинацией ИПК BRAF и MEK (в адъювантном или терапевтическом режиме) у пациентов без коморбидности и без указаний на непереносимость ингибиторов протеинкиназы (в том числе ИПК BRAF или комбинацией ИПК BRAF и MEK) в анамнезе.

Показания для направления пациента в другую медицинскую организацию:

- исполнение клинических рекомендаций призвано максимально повысить качество оказываемой медицинской помощи пациентам в различных клинических ситуациях. Если в медицинской организации отсутствует возможность проводить рекомендуемый объем медицинской помощи (например, отсутствует возможность проведения процедуры биопсии сторожевого лимфатического узла), рекомендуется воспользоваться системой маршрутизации в федеральные центры, имеющие соответствующую оснащенность и кадры;

- с учетом редкости данной патологии, все случаи меланомы кожи у детей в возрасте 17 лет и

моложе рекомендуется направлять на консультацию очно или посредством телемедицинских технологий для получения второго мнения относительно прижизненного патологоанатомического диагноза в референсный центр;

- всех пациентов с врожденными крупными и гигантскими невусами кожи в возрасте 17 лет и моложе рекомендуется направлять на консультацию очно или посредством телемедицинских технологий в федеральный центр для принятия решения об индивидуальной тактике дальнейшего лечения или наблюдения;

- клинические рекомендации не позволяют описать все многообразие реальной клинической практики и охватывают лишь наиболее частые и типовые клинические ситуации. Если практикующий врач или медицинская организация сталкивается с клинической ситуацией, не имеющей соответствующего отражения в настоящей клинической рекомендации (нетипичное течение болезни, необходимость начала противоопухолевой терапии при выявлении противопоказаний к ней, прогрессирование на фоне применения рекомендуемых видов лечения и т.д.), рекомендуется воспользоваться системой телемедицинских консультаций или маршрутизации в национальные медицинские исследовательские центры для уточнения тактики лечения;

- выявление или обострение сопутствующей патологии, не относящейся к профилю онкологического учреждения, которая препятствует проведению данного этапа лечения, требует маршрутизации в профильные медицинские организации.

7. Дополнительная информация (в том числе факторы, влияющие на исход заболевания или состояния)

Известные прогностические факторы при меланоме кожи, которые рекомендуется регистрировать, приведены в табл. 16.

Таблица 16. Прогностические факторы при меланоме кожи (по классификации TNM 8-го пересмотра) [114]

Категория факторов	Прогностические факторы		
	Ассоциированные с опухолью	Ассоциированные с пациентом	Ассоциированные с окружающей средой
Необходимые для оценки	Толщина опухоли, митотический индекс, изъязвление, распространенность метастатической болезни	Лимфоцитарный инфильтрат, регрессия	Прием лекарственных препаратов, особенно иммуносупрессоров
Дополнительные	Лимфоваскулярная инвазия, периневральное распространение	Локализация первичной опухоли, семейная история, иммунодефицит, пол, возраст	Солнечные ожоги в анамнезе, посещение соляриев
Новые и перспективные	Молекулярные: мутации, экспрессия генов, протеомика, микроРНК	Иммуногенетика, другие характеристики иммунного ответа пациента	

Критерии оценки качества медицинской помощи

Критерии оценки качества медицинской помощи приведены в табл. 17.

Таблица 17. Критерии оценки качества медицинской помощи

№ п/п	Критерии качества	Оценка выполнения
1.	Выполнено УЗИ регионарных лимфатических узлов (при установлении диагноза для всех стадий)	Да/Нет
2.	Выполнено УЗИ органов малого таза и/или КТ органов малого таза и/или МРТ органов малого таза (при установлении диагноза для стадии IIА-IV)	Да/Нет
3.	Выполнена рентгенография органов грудной клетки и/или КТ органов грудной клетки (при установлении диагноза для стадии IIА-IV)	Да/Нет
4.	Выполнено УЗИ органов брюшной полости (комплексное) и/или КТ органов брюшной полости, и/или МРТ органов брюшной полости (при установлении диагноза для стадии IIВ-IV)	Да/Нет
5.	Дана рекомендация по проведению биопсии сторожевого лимфатического узла пациентам с толщиной меланомы кожи по Бреслоу более 0,8 мм	Да/Нет
6.	Выполнена химиотерапия и/или иммунотерапия, и/или таргетная терапия и/или лучевая терапия при наличии морфологической верификации диагноза (при наличии показаний к проведению химиотерапии и/или иммунотерапии и/или таргетной терапии, и/или лучевой терапии)	Да/Нет
7.	Выполнена дозиметрическая верификация рассчитанного плана (при лучевой терапии)	Да/Нет
8.	Выполнена МРТ головного мозга с внутривенным контрастированием при впервые выявленной IV стадии не позднее 30 дней от момента установления диагноза метастатической меланомы (при отсутствии медицинских противопоказаний)	Да/Нет
9.	Выполнена морфологическая верификация диагноза до начала лечения, за исключением случаев явной клинической картины опухоли кожи и случаев экстренной хирургии	Да/Нет
10.	Выполнена консультация гистологических препаратов первичной меланомы кожи в референсном центре	Да/Нет
11.	Выполнена оценка риска прогрессирования у пациентов с I-III стадией заболевания в соответствии с классификацией AJCC/UICC TNM 8	Да/Нет
12.	Сделано назначение на молекулярно-генетическое исследование мутаций в гене BRAF в биопсийном материале (при отрицательном результате – молекулярно-генетическое исследование мутаций в гене с-KIT в биопсийном (операционном) материале) в случае метастатической болезни (III и IV стадия или эквивалент), если ранее тест не выполнялся	Да/Нет
13.	Даны рекомендации по проведению адъювантной терапии у пациентов после хирургического лечения по поводу меланомы кожи высокого риска в соответствии с настоящими рекомендациями	Да/Нет

14.	Наличие консультации врача – детского онколога, врача-нейрохирурга и/или врача-радиотерапевта у пациента с метастатическим поражением головного мозга	Да/Нет
15.	Наличие назначений на терапию МКА-блокаторами PD1 и/или CTLA4, ИПК BRAF при отсутствии противопоказаний у пациентов с метастатической меланомой или нерезектабельной в соответствии с настоящими рекомендациями	Да/Нет
16.	Выполнение патолого-анатомического исследования биопсийного или операционного материала с указанием толщины первичной опухоли по Бреслоу, наличия или отсутствия изъязвления, оценки расстояния от всех (латеральных и глубокого) краев резекции до ближайшего края опухоли (у пациентов, получивших хирургическое лечение по поводу первичной меланомы кожи)	Да/Нет
17.	Выполнение патолого-анатомического исследования биопсийного или операционного материала с указанием количества удаленных лимфатических узлов, количества метастатически пораженных лимфатических узлов и характера поражения метастатических узлов (конгломераты, прорастание капсулы) (у пациентов, получивших хирургическое лечение в объеме регионарной лимфаденэктомии)	Да/Нет
18.	Выполнение патолого-анатомического исследования биопсийного или операционного материала при окраске гематоксилином и эозином и иммуногистохимического исследования (при отсутствии признаков опухоли на уровне световой микроскопии) сторожевого лимфатического узла (узлов) с указанием количества удаленных лимфатических узлов, количества метастатически пораженных лимфатических узлов и характера поражения метастатических узлов (размера микрометастазов при их выявлении) (у пациентов, получивших хирургическое лечение в объеме биопсии сторожевого лимфатического узла (узлов))	Да/Нет
19.	У пациентов с врожденным гигантским или крупным меланоцитарным невусом проведена консультация (очная или посредством телемедицинских технологий) в федеральном центре	Да/Нет

Список литературы

1. Clark W. H., Jr., Elder D. E., Guerry D. t., Epstein M. N., Greene M. H., Van Horn M. A study of tumor progression: the precursor lesions of superficial spreading and nodular melanoma//Hum Pathol. – 1984. – Т. 15, N 12. – С. 1147 – 65.
2. Plonka P. M., Passeron T., Brenner M., Tobin D. J., Shibahara S., Thomas A., Slominski A., Kadakaro A. L., Hershkovitz D., Peters E., Nordlund J. J., Abdel-Malek Z., Takeda K., Paus R., Ortonne J. P., Hearing V. J., Schallreuter K. U. What are melanocytes really doing all day long...?//Exp Dermatol. – 2009. – Т. 18, N 9. – С. 799-819.
3. Fitzpatrick T. B. The validity and practicality of sun-reactive skin types I through VI//Arch Dermatol. – 1988. – Т. 124, N 6. – С. 869 – 71.
4. Pappo A. S. Melanoma in children and adolescents//Eur J Cancer. – 2003. – Т. 39, N 18. – С. 2651 – 61.
5. Cordoro K. M., Gupta D., Frieden I. J., McCalmont T., Kashani-Sabet M. Pediatric melanoma: results of a large cohort study and proposal for modified ABCD detection criteria for children//J Am

Acad Dermatol. – 2013. – Т. 68, N 6. – С. 913 – 25.

6. Дорошенко М.Б., Утяшев И.А., Демидов Л.В., Алиев М.Д. Клинические и биологические особенности гигантских врожденных невусов у детей//Педиатрия. – 2016. – Т. 95, N 4. – С. 50-56.

7. Austin M. T., Xing Y., Hayes-Jordan A. A., Lally K. P., Cormier J. N. Melanoma incidence rises for children and adolescents: an epidemiologic review of pediatric melanoma in the United States//J Pediatr Surg. – 2013. – Т. 48, N 11. – С. 2207 – 13.

8. Lotze T. M., Dallal R. M., Kirkwood J. M., Flickinger J. C. Cutaneous Melanoma//Cancer: Principles and Practice of Oncology 6th edition/Devita V. T. и др. Lippincott Williams & Wilkins.

9. Youl P., Aitken J., Hayward N., Hogg D., Liu L., Lassam N., Martin N., Green A. Melanoma in adolescents: a case-control study of risk factors in Queensland, Australia//Int J Cancer. – 2002. – Т. 98, N 1. – С. 92 – 8.

10. Whiteman D. C., Valery P., McWhirter W., Green A. C. Risk factors for childhood melanoma in Queensland, Australia//Int J Cancer. – 1997. – Т. 70, N 1. – С. 26-31.

11. Merkel E. A., Mohan L. S., Shi K., Panah E., Zhang B., Gerami P. Paediatric melanoma: clinical update, genetic basis, and advances in diagnosis//Lancet Child Adolesc Health. – 2019. – Т. 3, N 9. – С. 646-654.

12. Pappo A. S. Pediatric melanoma: the whole (genome) story//Am Soc Clin Oncol Educ Book. – 2014.10.14694/EdBook_AM.2014.34.e432. – С. e432 – 5.

13. Kregel S., Scope A., Dusza S. W., Vonthein R., Marghoob A. A. New recommendations for the categorization of cutaneous features of congenital melanocytic nevi//J Am Acad Dermatol. – 2013. – Т. 68, N 3. – С. 441 – 51.

14. Anna B., Blazej Z., Jacqueline G., Andrew C. J., Jeffrey R., Andrzej S. Mechanism of UV-related carcinogenesis and its contribution to nevi/melanoma//Expert Rev Dermatol. – 2007. – Т. 2, N 4. – С. 451-469.

15. Barr R. D., Ries L. A., Lewis D. R., Harlan L. C., Keegan T. H., Pollock B. H., Bleyer W. A., Adolescent U. S. N. C. I. S. o., Young Adult Oncology Epidemiology Working G. Incidence and incidence trends of the most frequent cancers in adolescent and young adult Americans, including "nonmalignant/noninvasive" tumors//Cancer. – 2016. – Т. 122, N 7. – С. 1000 – 8.

16. Group U. S. C. S. W. United States Cancer Statistics: 1999 – 2013 Incidence and Mortality Web-based Report//Atlanta: U.S. Department of Health and Human Services, Centers for Disease Control and Prevention and National Cancer Institute – 2016 (дата обращения: August 1, 2016).

17. Lange J. R., Palis B. E., Chang D. C., Soong S. J., Balch C. M. Melanoma in children and teenagers: an analysis of patients from the National Cancer Data Base//J Clin Oncol. – 2007. – Т. 25, N 11. – С. 1363 – 8.

18. Strouse J. J., Fears T. R., Tucker M. A., Wayne A. S. Pediatric melanoma: risk factor and survival analysis of the surveillance, epidemiology and end results database//J Clin Oncol. – 2005. – Т. 23, N 21. – С. 4735 – 41.

19. Siegel D. A., King J., Tai E., Buchanan N., Ajani U. A., Li J. Cancer incidence rates and trends among children and adolescents in the United States, 2001 – 2009//Pediatrics. – 2014. – Т. 134, N 4. – С. e945 – 55.

20. Campbell L. B., Kreicher K. L., Gittleman H. R., Strodbeck K., Barnholtz-Sloan J., Bordeaux J. S. Melanoma Incidence in Children and Adolescents: Decreasing Trends in the United States//J Pediatr. – 2015. – Т. 166, N 6. – С. 1505 – 13.

21. Noone A. M., Howlander N., Krapcho M., Miller D., Brest A., Yu M., Ruhl J., Tatalovich Z., Mariotto A., Lewis D. R., Chen H. S., Feuer E. J., Cronin K. A. SEER Cancer Statistics Review, 1975 – 2015//Bethesda, MD. – 2018.

22. Злокачественные новообразования в России в 2017 году (заболеваемость и смертность)/.- М.: МНИОИ им. П.А. Герцена – филиал ФГБУ "НМИЦ радиологии" Минздрава России, 2018.

23. Состояние онкологической помощи населению России в 2018 году/.- М.: МНИОИ им. П.А. Герцена – филиал ФГБУ "НМИЦ радиологии" Минздрава России, 2019.

24. International Statistical Classification of Diseases and Related Health Problems 10th Revision. – 2016. – URL: <http://apps.who.int/classifications/icd10/browse/2016/en> (дата обращения: 08JAN2017.2017).
25. Состояние онкологической помощи населению России в 2017 году/. – М.: МНИОИ им. П.А. Герцена – филиал ФГБУ "НМИЦ радиологии" Минздрава России, 2018.
26. Gershenwald J., Scolyer R., Hess K., al. e. Melanoma of the skin//AJCC Cancer Staging Manual 8th ed/Amin M. и др. – New York: Springer International Publishing, 2017. – С. 563-585.
27. Barr R. G. Foreword to the Second Set of WFUMB Guidelines and Recommendations on the Clinical Use of Ultrasound Elastography//Ultrasound Med Biol. – 2017. – Т. 43, N 1. – С. 1-3.
28. Синельников И.Е., Барышников К.А., Демидов Л.В. КЛИНИЧЕСКАЯ ДИАГНОСТИКА МЕЛАНОМЫ КОЖИ//Вестник ФГБУ "РОИЦ им. Н.Н. Блохина". – 2017. – Т. 28, N 1 – 2. – С. 68-73.
29. Grob J. J., Bonerandi J. J. The "ugly duckling" sign: identification of the common characteristics of nevi in an individual as a basis for melanoma screening//Arch Dermatol. – 1998. – Т. 134, N 1. – С. 103 – 4.
30. Garbe C., Peris K., Hauschild A., Saiag P., Middleton M., Bastholt L., Grob J. J., Malvehy J., Newton-Bishop J., Stratigos A. J., Pehamberger H., Eggermont A. M., European Dermatology F., European Association of D.-O., European Organisation for R., Treatment of C. Diagnosis and treatment of melanoma. European consensus-based interdisciplinary guideline – Update 2016//Eur J Cancer. – 2016. – Т. 63. – С. 201 – 17.
31. Ferrari A., Bisogno G., Cecchetto G., Santinami M., Maurichi A., Bono A., Vajna De Pava M., Pierani P., Bertolini P., Rossi C. R., De Salvo G. L. Cutaneous melanoma in children and adolescents: the Italian rare tumors in pediatric age project experience//J Pediatr. – 2014. – Т. 164, N 2. – С. 376 – 82 e1 – 2.
32. Rajput A., Faizi S. A., Nir I., Morris K. T., Fahy B., Russell J., Wiggins C. Pediatric melanoma in New Mexico American Indians, Hispanics, and non-Hispanic whites, 1981 – 2009//Am J Surg. – 2014. – Т. 207, N 3. – С. 412 – 6; discussion 416.
33. Mitkov M., Chrest M., Diehl N. N., Heckman M. G., Tollefson M., Jambusaria-Pahlajani A. Pediatric melanomas often mimic benign skin lesions: A retrospective study//J Am Acad Dermatol. – 2016. – Т. 75, N 4. – С. 706-711 e4.
34. Silverberg N., McCuaig C. Melanoma in Childhood: Changing Our Mind-set//Cutis. – 2013. – Т. 92. – С. 217 – 8.
35. Berk D. R., LaBuz E., Dadras S. S., Johnson D. L., Swetter S. M. Melanoma and melanocytic tumors of uncertain malignant potential in children, adolescents and young adults--the Stanford experience 1995 – 2008//Pediatr Dermatol. – 2010. – Т. 27, N 3. – С. 244 – 54.
36. Massi D., Tomasini C., Senetta R., Paglierani M., Salvianti F., Errico M. E., Donofrio V., Collini P., Tragni G., Sementa A. R., Rongioletti F., Boldrini R., Ferrari A., Gambini C., Montesco M. C. Atypical Spitz tumors in patients younger than 18 years//J Am Acad Dermatol. – 2015. – Т. 72, N 1. – С. 37-46.
37. Zhao G., Lee K. C., Peacock S., Reisch L. M., Knezevich S. R., Elder D. E., Piepkorn M. W., Elmore J. G., Barnhill R. L. The utilization of spitz-related nomenclature in the histological interpretation of cutaneous melanocytic lesions by practicing pathologists: results from the M-Path study//J Cutan Pathol. – 2017. – Т. 44, N 1. – С. 5-14.
38. Tlougan B. E., Orlow S. J., Schaffer J. V. Spitz nevi: beliefs, behaviors, and experiences of pediatric dermatologists//JAMA Dermatol. – 2013. – Т. 149, N 3. – С. 283 – 91.
39. Marghoob A. A. Practice gaps. Underuse of dermoscopy in assessing Spitz nevi in children: comment on "Spitz nevi: beliefs, behaviors, and experiences of pediatric dermatologists"//JAMA Dermatol. – 2013. – Т. 149, N 3. – С. 291 – 2.
40. Chaithirayanon S., Chunharas A. A survey of birthmarks and cutaneous skin lesions in newborns//J Med Assoc Thai. – 2013. – Т. 96 Suppl 1. – С. S49 – 53.

41. Haveri F. T., Inamadar A. C. A cross-sectional prospective study of cutaneous lesions in newborn//*ISRN Dermatol.* – 2014. – Т. 2014. – С. 360590.
42. Wong J. R., Harris J. K., Rodriguez-Galindo C., Johnson K. J. Incidence of childhood and adolescent melanoma in the United States: 1973-2009//*Pediatrics.* – 2013. – Т. 131, N 5. – С. 846 – 54.
43. Nikfarjam J., Chambers E. Congenital Melanocytic Nevi and the Risk of Malignant Melanoma: Establishing a Guideline for Primary-Care Physicians//*Einstein Journal of Biology and Medicine.* – 2016. – Т. 27. – С. 59.
44. Yun S. J., Kwon O. S., Han J. H., Kweon S. S., Lee M. W., Lee D. Y., Kim M. B., Kim Y. C., Yoon T. Y., Chung K. Y., Kim I. H., Kim K. H., Suh K. S., Lee S. J., Seo Y. J., Kim K. H., Park H. J., Roh M. R., Ahn K. J., Yoon T. J., Kim M. H., Li K. S., Park J. S., Shin B. S., Ko J. Y., Ahn H. H., Kim H. J., Park S. D., Jang S. J., Won Y. H. Clinical characteristics and risk of melanoma development from giant congenital melanocytic naevi in Korea: a nationwide retrospective study//*Br J Dermatol.* – 2012. – Т. 166, N 1. – С. 115 – 23.
45. Stefanaki C., Soura E., Plaka M., Chasapi V., Polydorou D., Antoniou C., Stratigos A. A case series of paediatric and adolescent melanoma//*Eur J Dermatol.* – 2018. – Т. 28, N 1. – С. 120-122.
46. Stefanaki C., Chardalias L., Soura E., Katsarou A., Stratigos A. Paediatric melanoma//*J Eur Acad Dermatol Venereol.* – 2017. – Т. 31, N 10. – С. 1604-1615.
47. Livestro D. P., Kaine E. M., Michaelson J. S., Mihm M. C., Haluska F. G., Muzikansky A., Sober A. J., Tanabe K. K. Melanoma in the young: differences and similarities with adult melanoma: a case-matched controlled analysis//*Cancer.* – 2007. – Т. 110, N 3. – С. 614 – 24.
48. Tricoli J. V., Blair D. G., Anders C. K., Bleyer W. A., Boardman L. A., Khan J., Kummar S., Hayes-Lattin B., Hunger S. P., Merchant M., Seibel N. L., Thurin M., Willman C. L. Biologic and clinical characteristics of adolescent and young adult cancers: Acute lymphoblastic leukemia, colorectal cancer, breast cancer, melanoma, and sarcoma//*Cancer.* – 2016. – Т. 122, N 7. – С. 1017 – 28.
49. Abbasi N. R., Shaw H. M., Rigel D. S., Friedman R. J., McCarthy W. H., Osman I., Kopf A. W., Polsky D. Early diagnosis of cutaneous melanoma: revisiting the ABCD criteria//*JAMA.* – 2004. – Т. 292, N 22. – С. 2771 – 6.
50. Nino M., Brunetti B., Delfino S., Brunetti B., Panariello L., Russo D. Spitz nevus: follow-up study of 8 cases of childhood starburst type and proposal for management//*Dermatology.* – 2009. – Т. 218, N 1. – С. 48-51.
51. Pizzichetta M. A., Talamini R., Marghoob A. A., Soyer H. P., Argenziano G., Bono R., Corradin M. T., De Giorgi V., Gonzalez M. A., Kolm I., Kopf A. W., Malvehy J., Nami N., Oliviero M., Pellacani G., Puig S., Rabinovitz H., Rubegni P., Seidenari S., Stanganelli I., Veronesi A., Zalaudek I., Zampieri P., Menzies S. W. Negative pigment network: an additional dermoscopic feature for the diagnosis of melanoma//*J Am Acad Dermatol.* – 2013. – Т. 68, N 4. – С. 552-559.
52. Zalaudek I., Kittler H., Hofmann-Wellenhof R., Kreuzsch J., Longo C., Malvehy J., Puig S., Moscarella E., Piana S., Massone C., Cota C., Ferrara G., Fleischer M., Argenziano G. "White" network in Spitz nevi and early melanomas lacking significant pigmentation//*J Am Acad Dermatol.* – 2013. – Т. 69, N 1. – С. 56-60.
53. Adler N. R., Kelly J. W., Guitera P., Menzies S. W., Chamberlain A. J., Fishburn P., Button-Sloan A. E., Heal C., Soyer H. P., Thompson J. F. Methods of melanoma detection and of skin monitoring for individuals at high risk of melanoma: new Australian clinical practice//*Med J Aust.* – 2019. – Т. 210, N 1. – С. 41-47.
54. Giavedoni P., Ririe M., Carrera C., Puig S., Malvehy J. Familial Melanoma Associated with Li-Fraumeni Syndrome and Atypical Mole Syndrome: Total-body Digital Photography, Dermoscopy and Confocal Microscopy//*Acta Derm Venereol.* – 2017. – Т. 97, N 6. – С. 720-723.
55. Kittler H., Guitera P., Riedl E., Avramidis M., Teban L., Fiebiger M., Weger R. A., Dawid M., Menzies S. Identification of clinically featureless incipient melanoma using sequential dermoscopy imaging//*Arch Dermatol.* – 2006. – Т. 142, N 9. – С. 1113 – 9.
56. Rinner C., Tschandl P., Sinz C., Kittler H. Long-term evaluation of the efficacy of digital

dermatoscopy monitoring at a tertiary referral center//J Dtsch Dermatol Ges. – 2017. – Т. 15, N 5. – С. 517-522.

57. Robinson J. K., Nickoloff B. J. Digital epiluminescence microscopy monitoring of high-risk patients//Arch Dermatol. – 2004. – Т. 140, N 1. – С. 49-56.

58. Tschandl P., Hofmann L., Fink C., Kittler H., Haenssle H. A. Melanomas vs. nevi in high-risk patients under long-term monitoring with digital dermatoscopy: do melanomas and nevi already differ at baseline?//J Eur Acad Dermatol Venereol. – 2017. – Т. 31, N 6. – С. 972-977.

59. Watts C. G., Wortley S., Norris S., Menzies S. W., Guitera P., Askie L., Mann G. J., Morton R. L., Cust A. E. A National Budget Impact Analysis of a Specialised Surveillance Programme for Individuals at Very High Risk of Melanoma in Australia//Appl Health Econ Health Policy. – 2018. – Т. 16, N 2. – С. 235-242.

60. Argenziano G., Agozzino M., Bonifazi E., Broganelli P., Brunetti B., Ferrara G., Fulgione E., Garrone A., Zalaudek I. Natural evolution of Spitz nevi//Dermatology. – 2011. – Т. 222, N 3. – С. 256 – 60.

61. Berk-Krauss J., Polsky D., Stein J. A. Mole Mapping for Management of Pigmented Skin Lesions//Dermatol Clin. – 2017. – Т. 35, N 4. – С. 439-445.

62. Truong A., Strazzulla L., March J., Boucher K. M., Nelson K. C., Kim C. C., Grossman D. Reduction in nevus biopsies in patients monitored by total body photography//J Am Acad Dermatol. – 2016. – Т. 75, N 1. – С. 135-143 e5.

63. Inskip M., Magee J., Weedon D., Rosendahl C. When algorithms falter: a case report of a very small melanoma excised due to the dermatoscopic "ugly duckling" sign//Dermatol Pract Concept. – 2013. – Т. 3, N 2. – С. 59-62.

64. Akay B. N., Okcu Heper A., Clark S., Erdem C., Rosendahl C. O., Kittler H. Dermatoscopy of a melanoma less than one millimeter in diameter//Int J Dermatol. – 2017. – Т. 56, N 12. – С. 1498-1499.

65. Uffman J. C., Tumin D., Raman V., Thung A., Adler B., Tobias J. D. MRI Utilization and the Associated Use of Sedation and Anesthesia in a Pediatric ACO//J Am Coll Radiol. – 2017. – Т. 14, N 7. – С. 924-930.

66. Schlatter J., Kabiche S., Sellier N., Fontan J. E. Oral pentobarbital suspension for children sedation during MR imaging//Ann Pharm Fr. – 2018. – Т. 76, N 4. – С. 286-290.

67. Nagoshi M., Reddy S., Bell M., Cresencia A., Margolis R., Wetzel R., Ross P. Low-dose dexmedetomidine as an adjuvant to propofol infusion for children in MRI: A double-cohort study//Paediatr Anaesth. – 2018. – Т. 28, N 7. – С. 639-646.

68. McGuirt D. Alternatives to Sedation and General Anesthesia in Pediatric Magnetic Resonance Imaging: A Literature Review//Radiol Technol. – 2016. – Т. 88, N 1. – С. 18-26.

69. Greene D. J., Koller J. M., Hampton J. M., Wesevich V., Van A. N., Nguyen A. L., Hoyt C. R., McIntyre L., Earl E. A., Klein R. L., Shimony J. S., Petersen S. E., Schlaggar B. L., Fair D. A., Dosenbach N. U. F. Behavioral interventions for reducing head motion during MRI scans in children//Neuroimage. – 2018. – Т. 171. – С. 234-245.

70. Bharti B., Malhi P., Khandelwal N. MRI Customized Play Therapy in Children Reduces the Need for Sedation--A Randomized Controlled Trial//Indian J Pediatr. – 2016. – Т. 83, N 3. – С. 209 – 13.

71. Moscarella E., Piccolo V., Argenziano G., Lallas A., Longo C., Castagnetti F., Pizzigoni S., Zalaudek I. Problematic lesions in children//Dermatol Clin. – 2013. – Т. 31, N 4. – С. 535 – 47, vii.

72. Lallas A., Apalla Z., Ioannides D., Lazaridou E., Kyrgidis A., Broganelli P., Alfano R., Zalaudek I., Argenziano G., International Dermoscopy S. Update on dermoscopy of Spitz/Reed naevi and management guidelines by the International Dermoscopy Society//Br J Dermatol. – 2017. – Т. 177, N 3. – С. 645-655.

73. Pflugfelder A., Weide B., Eigentler T. K., Forschner A., Leiter U., Held L., Meier F., Garbe C. Incisional biopsy and melanoma prognosis: Facts and controversies//Clin Dermatol. – 2010. – Т. 28, N 3. – С. 316 – 8.

74. Rork J. F., Hawryluk E. B., Liang M. G. Literature Update on Melanocytic Nevi and Pigmented

- Lesions in the Pediatric Population//Current Dermatology Reports. – 2012. – Т. 1, N 4. – С. 195-202.
75. Shah J., Feintisch A. M., Granick M. S. Congenital Melanocytic Nevi//Eplasty. – 2016. – Т. 16. – С. ic4.
76. Tannous Z. S., Mihm M. C., Jr., Sober A. J., Duncan L. M. Congenital melanocytic nevi: clinical and histopathologic features, risk of melanoma, and clinical management//J Am Acad Dermatol. – 2005. – Т. 52, N 2. – С. 197-203.
77. Price H. N. Congenital melanocytic nevi: update in genetics and management//Curr Opin Pediatr. – 2016. – Т. 28, N 4. – С. 476 – 82.
78. Navid F., Furman W. L., Fleming M., Rao B. N., Kovach S., Billups C. A., Cain A. M., Amonette R., Jenkins J. J., Pappo A. S. The feasibility of adjuvant interferon alpha-2b in children with high-risk melanoma//Cancer. – 2005. – Т. 103, N 4. – С. 780 – 7.
79. Navid F., Herzog C. E., Sandoval J., Daryani V. M., Stewart C. F., Gattuso J., Mandrell B., Phipps S., Chemaitilly W., Sykes A., Davidoff A. M., Shulkin B. L., Bahrami A., Furman W. L., Mao S., Wu J., Schiff D., Rao B., Pappo A. Feasibility of Pegylated Interferon in Children and Young Adults With Resected High-Risk Melanoma//Pediatr Blood Cancer. – 2016. – Т. 63, N 7. – С. 1207 – 13.
80. Kirkwood J. M., Manola J., Ibrahim J., Sondak V., Ernstoff M. S., Rao U., Eastern Cooperative Oncology G. A pooled analysis of eastern cooperative oncology group and intergroup trials of adjuvant high-dose interferon for melanoma//Clin Cancer Res. – 2004. – Т. 10, N 5. – С. 1670 – 7.
81. Kirkwood J. M., Ibrahim J. G., Sondak V. K., Richards J., Flaherty L. E., Ernstoff M. S., Smith T. J., Rao U., Steele M., Blum R. H. High- and low-dose interferon alfa-2b in high-risk melanoma: first analysis of intergroup trial E1690/S9111/C9190//J Clin Oncol. – 2000. – Т. 18, N 12. – С. 2444 – 58.
82. Kirkwood J. M., Ibrahim J. G., Sosman J. A., Sondak V. K., Agarwala S. S., Ernstoff M. S., Rao U. High-dose interferon alfa-2b significantly prolongs relapse-free and overall survival compared with the GM2-KLH/QS-21 vaccine in patients with resected stage IIB-III melanoma: results of intergroup trial E1694/S9512/C509801//J Clin Oncol. – 2001. – Т. 19, N 9. – С. 2370 – 80.
83. Marjanska A., Galazka P., Marjanski M., Wysocki M., Styczynski J. Efficacy and Toxicity of Pembrolizumab in Pediatric Metastatic Recurrent Melanoma//Anticancer Res. – 2019. – Т. 39, N 7. – С. 3945-3947.
84. Georger B., Bergeron C., Gore L., Sender L., Dunkel I. J., Herzog C., Brochez L., Cruz O., Nysom K., Berghorn E., Simsek B., Shen J., Pappo A. Phase II study of ipilimumab in adolescents with unresectable stage III or IV malignant melanoma//Eur J Cancer. – 2017. – Т. 86. – С. 358-363.
85. Georger B., Kang H. J., Yalon-Oren M., Marshall L. V., Vezina C., Pappo A., Laetsch T. W., Petrilli A. S., Ebinger M., Toporski J., Glade-Bender J., Nicholls W., Fox E., DuBois S. G., Macy M. E., Cohn S. L., Pathiraja K., Diede S. J., Ebbinghaus S., Pinto N. Pembrolizumab in paediatric patients with advanced melanoma or a PD-L1-positive, advanced, relapsed, or refractory solid tumour or lymphoma (KEYNOTE-051): interim analysis of an open-label, single-arm, phase 1 – 2 trial//Lancet Oncol. – 2020. – Т. 21, N 1. – С. 121-133.
86. Merchant M. S., Wright M., Baird K., Wexler L. H., Rodriguez-Galindo C., Bernstein D., Delbrook C., Lodish M., Bishop R., Wolchok J. D., Streicher H., Mackall C. L. Phase I Clinical Trial of Ipilimumab in Pediatric Patients with Advanced Solid Tumors//Clin Cancer Res. – 2016. – Т. 22, N 6. – С. 1364 – 70.
87. Weyand A. C., Mody R. J., Rabah R. M., Opipari V. P. PD-1 inhibition in congenital pigment synthesizing metastatic melanoma//Pediatr Blood Cancer. – 2018. – Т. 65, N 1.
88. Chisholm J. C., Suvada J., Dunkel I. J., Casanova M., Zhang W., Ritchie N., Choi Y., Park J., Das Thakur M., Simko S., Wan Rachel Tam N., Ferrari A. BRIM-P: A phase I, open-label, multicenter, dose-escalation study of vemurafenib in pediatric patients with surgically incurable, BRAF mutation-positive melanoma//Pediatr Blood Cancer. – 2018. – Т. 65, N 5. – С. e26947.
89. Buyukkapu Bay S., Kebudi R., Zulfikar B. Cutaneous adverse event associated with vemurafenib in a 3-year-old pediatric patient with BRAF mutation-positive metastatic melanoma and factor X deficiency//Melanoma Res. – 2019. – Т. 29, N 1. – С. 99-101.

90. Bay S. B., Gorgun O., Kebudi R. Children with malignant melanoma: a single center experience from Turkey//Turk Pediatri Ars. – 2020. – Т. 55, N 1. – С. 39-45.
91. Boddie A. W., Jr., Cangir A. Adjuvant and neoadjuvant chemotherapy with dacarbazine in high-risk childhood melanoma//Cancer. – 1987. – Т. 60, N 8. – С. 1720 – 3.
92. Toll S. A., Tran H. N., Cotter J., Judkins A. R., Tamrazi B., Biegel J. A., Dhall G., Robison N. J., Waters K., Patel P., Cooper R., Margol A. S. Sustained response of three pediatric BRAF(V600E) mutated high-grade gliomas to combined BRAF and MEK inhibitor therapy//Oncotarget. – 2019. – Т. 10, N 4. – С. 551-557.
93. Kieran M. W., Geoerger B., Dunkel I. J., Broniscer A., Hargrave D., Hingorani P., Aerts I., Bertozzi A. I., Cohen K. J., Hummel T. R., Shen V., Bouffet E., Pratilas C. A., Pearson A. D. J., Tseng L., Nebot N., Green S., Russo M. W., Whitlock J. A. A Phase I and Pharmacokinetic Study of Oral Dabrafenib in Children and Adolescent Patients with Recurrent or Refractory BRAF V600 Mutation-Positive Solid Tumors//Clin Cancer Res. – 2019. – Т. 25, N 24. – С. 7294-7302.
94. August D. A., Huhmann M. B., American Society for P., Enteral Nutrition Board of D. A.S.P.E.N. clinical guidelines: nutrition support therapy during adult anticancer treatment and in hematopoietic cell transplantation//JPEN J Parenter Enteral Nutr. – 2009. – Т. 33, N 5. – С. 472-500.
95. Isenring E., Elia M. Which screening method is appropriate for older cancer patients at risk for malnutrition?//Nutrition. – 2015. – Т. 31, N 4. – С. 594 – 7.
96. Martin L., Senesse P., Gioulbasanis I., Antoun S., Bozzetti F., Deans C., Strasser F., Thoresen L., Jagoe R. T., Chasen M., Lundholm K., Bosaeus I., Fearon K. H., Baracos V. E. Diagnostic criteria for the classification of cancer-associated weight loss//J Clin Oncol. – 2015. – Т. 33, N 1. – С. 90 – 9.
97. Manary M. J., Sandige H. L. Management of acute moderate and severe childhood malnutrition//BMJ. – 2008. – Т. 337. – С. a2180.
98. Van den Broeck J., Eeckels R., Massa G. Validity of single-weight measurements to predict current malnutrition and mortality in children//J Nutr. – 1996. – Т. 126, N 1. – С. 113 – 20.
99. Meijers J. M., Tan F., Schols J. M., Halfens R. J. Nutritional care; do process and structure indicators influence malnutrition prevalence over time?//Clin Nutr. – 2014. – Т. 33, N 3. – С. 459 – 65.
100. Muscaritoli M., Anker S. D., Argiles J., Aversa Z., Bauer J. M., Biolo G., Boirie Y., Bosaeus I., Cederholm T., Costelli P., Fearon K. C., Laviano A., Maggio M., Rossi Fanelli F., Schneider S. M., Schols A., Sieber C. C. Consensus definition of sarcopenia, cachexia and pre-cachexia: joint document elaborated by Special Interest Groups (SIG) "cachexia-anorexia in chronic wasting diseases" and "nutrition in geriatrics"//Clin Nutr. – 2010. – Т. 29, N 2. – С. 154 – 9.
101. Kondrup J., Allison S. P., Elia M., Vellas B., Plauth M., Educational, Clinical Practice Committee E. S. o. P., Enteral N. ESPEN guidelines for nutrition screening 2002//Clin Nutr. – 2003. – Т. 22, N 4. – С. 415 – 21.
102. Arends J., Bachmann P., Baracos V., Barthelemy N., Bertz H., Bozzetti F., Fearon K., Hutterer E., Isenring E., Kaasa S., Krznaric Z., Laird B., Larsson M., Laviano A., Muhlebach S., Muscaritoli M., Oldervoll L., Ravasco P., Solheim T., Strasser F., de van der Schueren M., Preiser J. C. ESPEN guidelines on nutrition in cancer patients//Clin Nutr. – 2017. – Т. 36, N 1. – С. 11-48.
103. Joosten K. F., Kerklaan D., Verbruggen S. C. Nutritional support and the role of the stress response in critically ill children//Curr Opin Clin Nutr Metab Care. – 2016. – Т. 19, N 3. – С. 226 – 33.
104. Koletzko B., Goulet O., Hunt J., Krohn K., Shamir R., Parenteral Nutrition Guidelines Working G., European Society for Clinical N., Metabolism, European Society of Paediatric Gastroenterology H., Nutrition, European Society of Paediatric R. 1. Guidelines on Paediatric Parenteral Nutrition of the European Society of Paediatric Gastroenterology, Hepatology and Nutrition (ESPGHAN) and the European Society for Clinical Nutrition and Metabolism (ESPEN), Supported by the European Society of Paediatric Research (ESPR)//J Pediatr Gastroenterol Nutr. – 2005. – Т. 41 Suppl 2. – С. S1 – 87.
105. Tanner L., Keppner K., Lesmeister D., Lyons K., Rock K., Sparrow J. Cancer Rehabilitation in the Pediatric and Adolescent/Young Adult Population//Semin Oncol Nurs. – 2020. – Т. 36, N 1. – С.

150984.

106. Siegel G. W., Biermann J. S., Chugh R., Jacobson J. A., Lucas D., Feng M., Chang A. C., Smith S. R., Wong S. L., Hasen J. The multidisciplinary management of bone and soft tissue sarcoma: an essential organizational framework//*J Multidiscip Healthc.* – 2015. – Т. 8. – С. 109 – 15.

107. Maeda T., Sato K., Minami H., Taguchi H., Yoshikawa K. PCR-RFLP analysis as an aid to genetic counseling of families of Japanese patients with group A xeroderma pigmentosum//*J Invest Dermatol.* – 1997. – Т. 109, N 3. – С. 306 – 9.

108. Tomatir A. G., Sorkun H. C., Demirhan H., Akdag B. Genetics and genetic counseling: practices and opinions of primary care physicians in Turkey//*Genet Med.* – 2007. – Т. 9, N 2. – С. 130 – 5.

109. Bloom A. D. Genetic counseling in pediatric dermatology//*Mod Probl Paediatr.* – 1975. – Т. 17. – С. 1-5.

110. Soura E., Eliades P. J., Shannon K., Stratigos A. J., Tsao H. Hereditary melanoma: Update on syndromes and management: Genetics of familial atypical multiple mole melanoma syndrome//*J Am Acad Dermatol.* – 2016. – Т. 74, N 3. – С. 395 – 407; quiz 408 – 10.

111. Borroni R. G., Manganoni A. M., Grassi S., Grasso M., Diegoli M., Giorgianni C., Favalli V., Pavoni L., Cespa M., Arbustini E. Genetic counselling and high-penetrance susceptibility gene analysis reveal the novel CDKN2A p.D84V (c.251A>T) mutation in melanoma-prone families from Italy//*Melanoma Res.* – 2017. – Т. 27, N 2. – С. 97-103.

112. Belysheva T. S., Vishnevskaya Y. V., Nasedkina T. V., Emelyanova M. A., Abramov I. S., Orlova K. V., Lubchenko L. N., Utyashev I. A., Doroshenko M. B., Demidov L. V., Aliev M. D. Melanoma arising in a Giant congenital melanocytic nevus: two case reports//*Diagn Pathol.* – 2019. – Т. 14, N 1. – С. 21.

113. Kinsler V. A., Thomas A. C., Ishida M., Bulstrode N. W., Loughlin S., Hing S., Chalker J., McKenzie K., Abu-Amero S., Slater O., Chanudet E., Palmer R., Morrogh D., Stanier P., Healy E., Sebire N. J., Moore G. E. Multiple congenital melanocytic nevi and neurocutaneous melanosis are caused by postzygotic mutations in codon 61 of NRAS//*J Invest Dermatol.* – 2013. – Т. 133, N 9. – С. 2229 – 36.

114. The TNM classification of malignant tumours 8th edition/. -: Wiley-Blackwell, 2009.

115. Schneider J. The teaspoon rule of applying sunscreen//*Arch Dermatol.* – 2002. – Т. 138, N 6. – С. 838 – 9.

116. Oken M. M., Creech R. H., Tormey D. C., Horton J., Davis T. E., McFadden E. T., Carbone P. P. Toxicity and response criteria of the Eastern Cooperative Oncology Group//*Am J Clin Oncol.* – 1982. – Т. 5, N 6. – С. 649 – 55.

117. Karnofsky D. A., Burchenal J. H. The clinical evaluation of chemotherapeutic agents in cancer//*Evaluation of chemotherapeutic agents/MacLeod C.* – New York: Columbia University Press, 1949. – С. 191-205.

118. Методические рекомендации по применению критериев ответа солидных опухолей на химиотерапевтическое лечение (RECIST 1.1). Методические рекомендации N 46/. -, 2018. – 15 с.

Приложение А1

Состав рабочей группы по разработке и пересмотру клинических рекомендаций

1. Алиев М.Д., академик РАН, советник генерального директора по научной и лечебной работе ФГБУ "НМИЦ радиологии" Минздрава России, Президент Восточно-европейской группы по изучению сарком

2. Бельшева Т.С., д.м.н., старший научный сотрудник научно-консультативного отделения НИИ детской онкологии и гематологии ФГБУ "НМИЦ онкологии им. Н.Н. Блохина" Минздрава России

3. Буланов Д.В., к.м.н., руководитель гистологической лаборатории Европейского медицинского центра
4. Вишневская Я.В., к.м.н., врач-патологоанатом, ФГБУ "Национальный медицинский исследовательский центр онкологии им. Н.Н. Блохина" Минздрава России
5. Гафтон Г.И., д.м.н., заведующий научным отделением общей онкологии и урологии ФГБУ "НМИЦ онкологии им. Н.Н. Петрова" Минздрава России, член правления Ассоциации специалистов по проблемам меланомы
6. Демидов Л.В., д.м.н., профессор, заведующий отделением хирургических методов лечения N 12 (онкодерматологии) ФГБУ "Национальный медицинский исследовательский центр онкологии им. Н.Н. Блохина" Минздрава России, председатель правления Ассоциации специалистов по проблемам меланомы.
7. Дорошенко М.Б., врач-онколог, специалист по детской пигментной патологии кожи, НИИ детской онкологии и гематологии ФГБУ "НМИЦ онкологии им. Н.Н. Блохина" Минздрава России, исполнительный директор Ассоциации специалистов по проблемам меланомы
8. Мордовцева В.В., д.м.н., профессор кафедры кожных и венерических болезней с курсом косметологии ФГБОУ ВО "МГУПП"
9. Новик А.В., к.м.н., старший научный сотрудник научного отдела онкоиммунологии ФГБУ "НМИЦ онкологии им. Н.Н. Петрова" Минздрава России, член правления Ассоциации специалистов по проблемам меланомы
10. Орлова К.В., к.м.н., старший научный сотрудник отделения хирургических методов лечения N 12 (онкодерматологии) ФГБУ "Национальный медицинский исследовательский центр онкологии им. Н.Н. Блохина" Минздрава России; член правления Ассоциации специалистов по проблемам меланомы
11. Поляков В.Г., академик РАН, советник директора НИИ детской онкологии и гематологии ФГБУ "НМИЦ онкологии им. Н.Н. Блохина" Минздрава России, заведующий кафедрой детской онкологии РМАНПО, Президент Российского общества детских онкологов
12. Проценко С.А., д.м.н., заведующий отделением химиотерапии и инновационных технологий ФГБУ "НМИЦ онкологии им. Н.Н. Петрова" Минздрава России, член правления Ассоциации специалистов по проблемам меланомы
13. Самойленко И.В., к.м.н., старший научный сотрудник отделения хирургических методов лечения N 12 (онкодерматологии) ФГБУ "Национальный медицинский исследовательский центр онкологии им. Н.Н. Блохина" Минздрава России; член правления Ассоциации специалистов по проблемам меланомы.
14. Строяковский Д.Л., к.м.н., заведующий отделением химиотерапии Московской городской онкологической больницы N 62, член правления Российского общества клинической онкологии
15. Трофимова О.П., д.м.н., ведущий научный сотрудник радиологического отделения отдела радиационной онкологии ФГБУ "НМИЦ онкологии им. Н.Н. Блохина" Минздрава России.
16. Харатишвили Т.К., д.м.н., профессор, ведущий научный сотрудник отделения общей онкологии ФГБУ "НМИЦ онкологии им. Н.Н. Блохина" Минздрава России, член правления Ассоциации специалистов по проблемам меланомы
17. Харкевич Г.Ю., к.м.н., ведущий научный сотрудник отделения хирургических методов лечения N 12 (онкодерматологии) ФГБУ "НМИЦ онкологии им. Н.Н. Блохина" Минздрава России, член правления Ассоциации специалистов по проблемам меланомы
18. Хестанов Д.Б., к.м.н., старший научный сотрудник отделения общей онкологии НИИ детской онкологии и гематологии ФГБУ "НМИЦ онкологии им. Н.Н. Блохина" Минздрава России
19. Юрченков А.Н., к.м.н., врач-онколог отделения химиотерапии Московской городской онкологической больницы N 62.

Блок по ранней диагностике:

1. Гаранина О.Е., к.м.н, ассистент кафедры кожных и венерических болезней, Федеральное государственное бюджетное образовательное учреждение высшего образования "Приволжский исследовательский медицинский университет" Министерства здравоохранения Российской Федерации
2. Дубенский В.В., к.м.н., профессор кафедры дерматовенерологии с курсом дерматовенерологии и косметологии ФДПО, интернатуры и ординатуры ФГБОУ ВО "Тверской ГМУ" Минздрава России;
3. Короткий Н.Г., д.м.н., профессор, заведующий кафедрой дерматовенерологии педиатрического факультета РНИМУ им. Н.И. Пирогова Минздрава России
4. Кубанов А.А., член-корреспондент РАН, президент ООО "РОДВК", и.о. директора ФГБУ "ГНЦДК" Минздрава России;
5. Миченко А.В., к.м.н., ведущий научный сотрудник ГБУЗ "Московский научно-практический Центр дерматовенерологии и косметологии Департамента здравоохранения города Москвы"
6. Сайтбурханов Р.Р., врач-дерматовенеролог КДЦ ФГБУ "ГНЦДК" Минздрава России.
7. Сыроева Т.А., к.м.н., доцент, заведующий учебной частью кафедры дерматовенерологии и косметологии ФГБОУ ДПО "РМАНПО" Минздрава России;
8. Шливно И.Л., д.м.н, заведующая кафедрой кожных и венерических болезней, Федеральное государственное бюджетное образовательное учреждение высшего образования "Приволжский исследовательский медицинский университет" Министерства здравоохранения Российской Федерации

Блок по организации медицинской помощи:

1. Варфоломеева С.Р., д.м.н., профессор, заместитель директора ФГБУ "НМИЦ онкологии им. Н.Н. Блохина" Минздрава России, директор НИИ детской онкологии и гематологии ФГБУ "НМИЦ онкологии им. Н.Н. Блохина", исполнительный директор Национального общества детских гематологов и онкологов
2. Невольских А.А., д.м.н., профессор, заместитель директора по лечебной работе МРНЦ им. А.Ф. Цыба – филиала ФГБУ "НМИЦ радиологии" Минздрава России;
3. Хайлова Ж.В., к.м.н., главный врач клиники МРНЦ им. А.Ф. Цыба – филиала ФГБУ "НМИЦ радиологии" Минздрава России.

Конфликта интересов нет.

Приложение А2

Методология разработки клинических рекомендаций

Целевая аудитория данных клинических рекомендаций:

- врачи – детские онкологи;
- врачи – детские хирурги;
- врачи-педиатры;
- врачи – детские дерматовенерологи;
- врачи-онкологи;
- врачи-хирурги;
- врачи-радиологи;
- врачи-генетики;

- врачи-дерматовенерологи;
- врачи-патологоанатомы;
- студенты медицинских вузов, ординаторы и аспиранты.

Шкала оценки уровней достоверности доказательств для методов диагностики (диагностических вмешательств)

Уровень достоверности доказательств	Расшифровка
1	Систематические обзоры исследований с контролем референсным методом или систематический обзор рандомизированных клинических исследований с применением метаанализа
2	Отдельные исследования с контролем референсным методом или отдельные рандомизированные клинические исследования и систематические обзоры исследований любого дизайна, за исключением рандомизированных клинических исследований, с применением метаанализа
3	Исследования без последовательного контроля референсным методом или исследования с референсным методом, не являющимся независимым от исследуемого метода, или нерандомизированные сравнительные исследования, в том числе когортные исследования
4	Несравнительные исследования, описание клинического случая
5	Имеется лишь обоснование механизма действия или мнение экспертов

Шкала оценки уровней достоверности доказательств для методов профилактики, лечения и реабилитации (профилактических, лечебных, реабилитационных вмешательств)

Уровень достоверности доказательств	Расшифровка
1	Систематический обзор рандомизированных контролируемых исследований с применением метаанализа
2	Отдельные рандомизированные контролируемые исследования и систематические обзоры исследований любого дизайна, за исключением рандомизированных контролируемых исследований, с применением метаанализа
3	Нерандомизированные сравнительные исследования, в том числе когортные исследования
4	Несравнительные исследования, описание клинического случая или серии случаев, исследования "случай-контроль"
5	Имеется лишь обоснование механизма действия вмешательства (доклинические исследования) или мнение экспертов

Шкала оценки уровней убедительности рекомендаций для методов профилактики, диагностики, лечения и реабилитации (профилактических, диагностических, лечебных, реабилитационных вмешательств)

Уровень убедительности рекомендаций	Расшифровка
А	Сильная рекомендация (все рассматриваемые критерии эффективности (исходы) являются важными, все исследования имеют высокое или удовлетворительное методологическое качество, их выводы по интересующим исходам являются согласованными)
В	Условная рекомендация (не все рассматриваемые критерии эффективности (исходы) являются важными, не все исследования имеют высокое или удовлетворительное методологическое качество и/или их выводы по интересующим исходам не являются согласованными)
С	Слабая рекомендация (отсутствие доказательств надлежащего качества (все рассматриваемые критерии эффективности (исходы) являются неважными, все исследования имеют низкое методологическое качество и их выводы по интересующим исходам не являются согласованными)

Порядок обновления клинических рекомендаций

Механизм обновления клинических рекомендаций предусматривает их систематическую актуализацию – не реже чем 1 раз в 3 года, а также при появлении новых данных с позиции доказательной медицины по вопросам диагностики, лечения, профилактики и реабилитации конкретных заболеваний, при наличии обоснованных дополнений/замечаний к ранее утвержденным клиническим рекомендациям, но не чаще 1 раза в 6 мес.

Приложение А3

Справочные материалы, включая соответствие показаний к применению и противопоказаний, способов применения и доз лекарственных препаратов, инструкции по применению лекарственного препарата

Актуальные инструкции к лекарственным препаратам, упоминаемым в данных клинических рекомендациях, можно найти на сайте <http://grls.rosminzdrav.ru>.

Алгоритмы действий врача

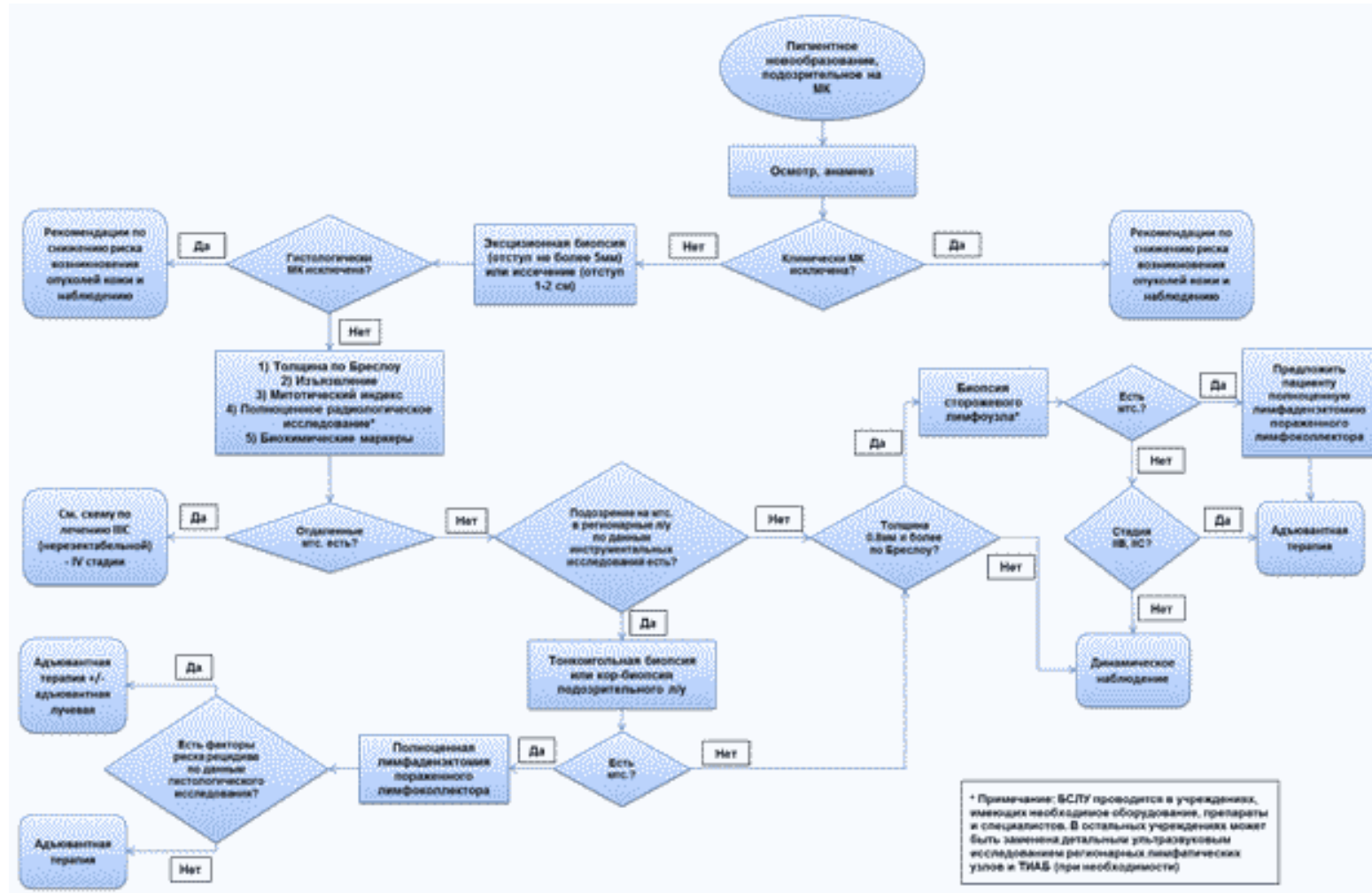


Рис. 1. Схема диагностики и лечения пациентов с меланомой кожи с локальными (0 – III) стадиями заболевания

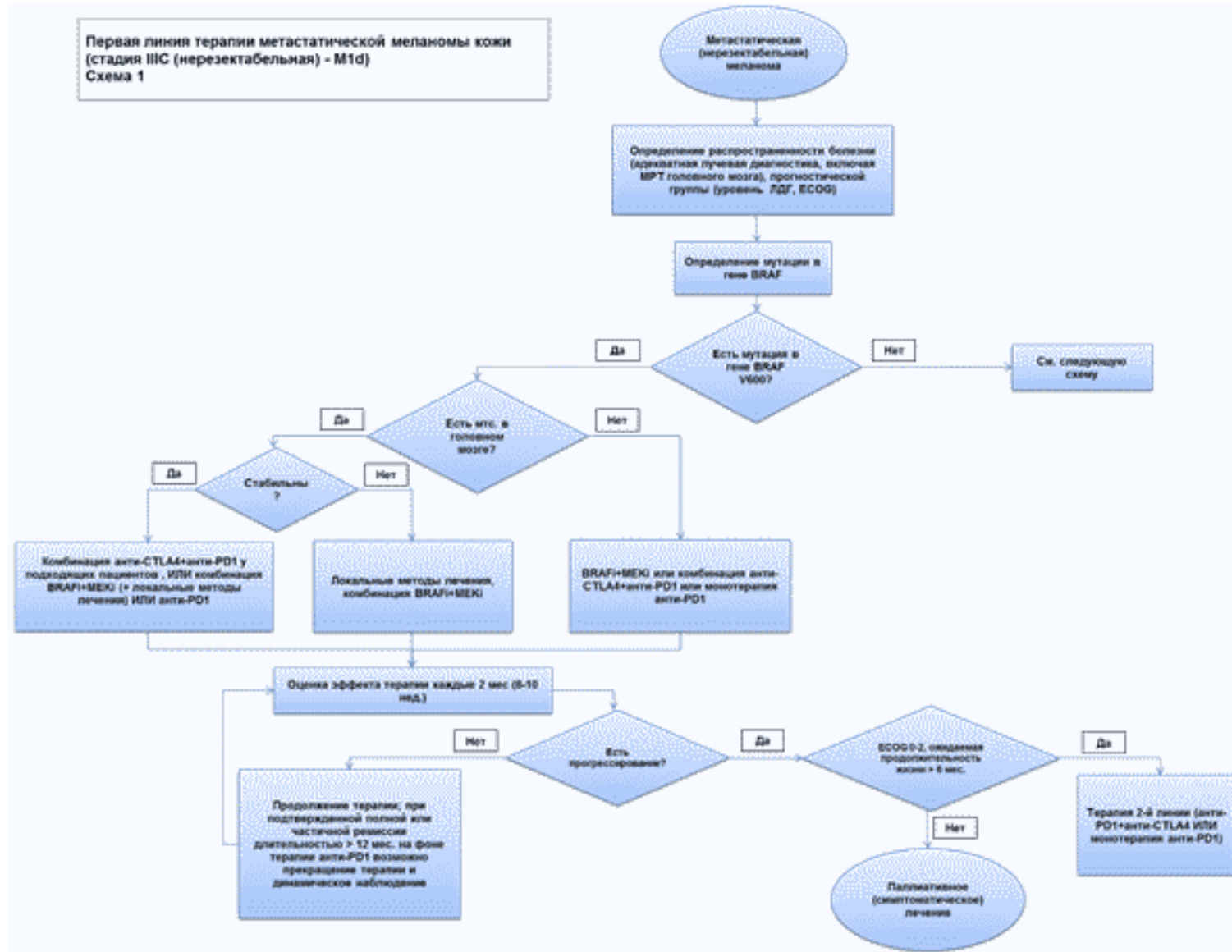


Рис. 2. Схема диагностики и лечения пациентов с метастатической или нерезектабельной меланомой кожи и мутацией в гене BRAF

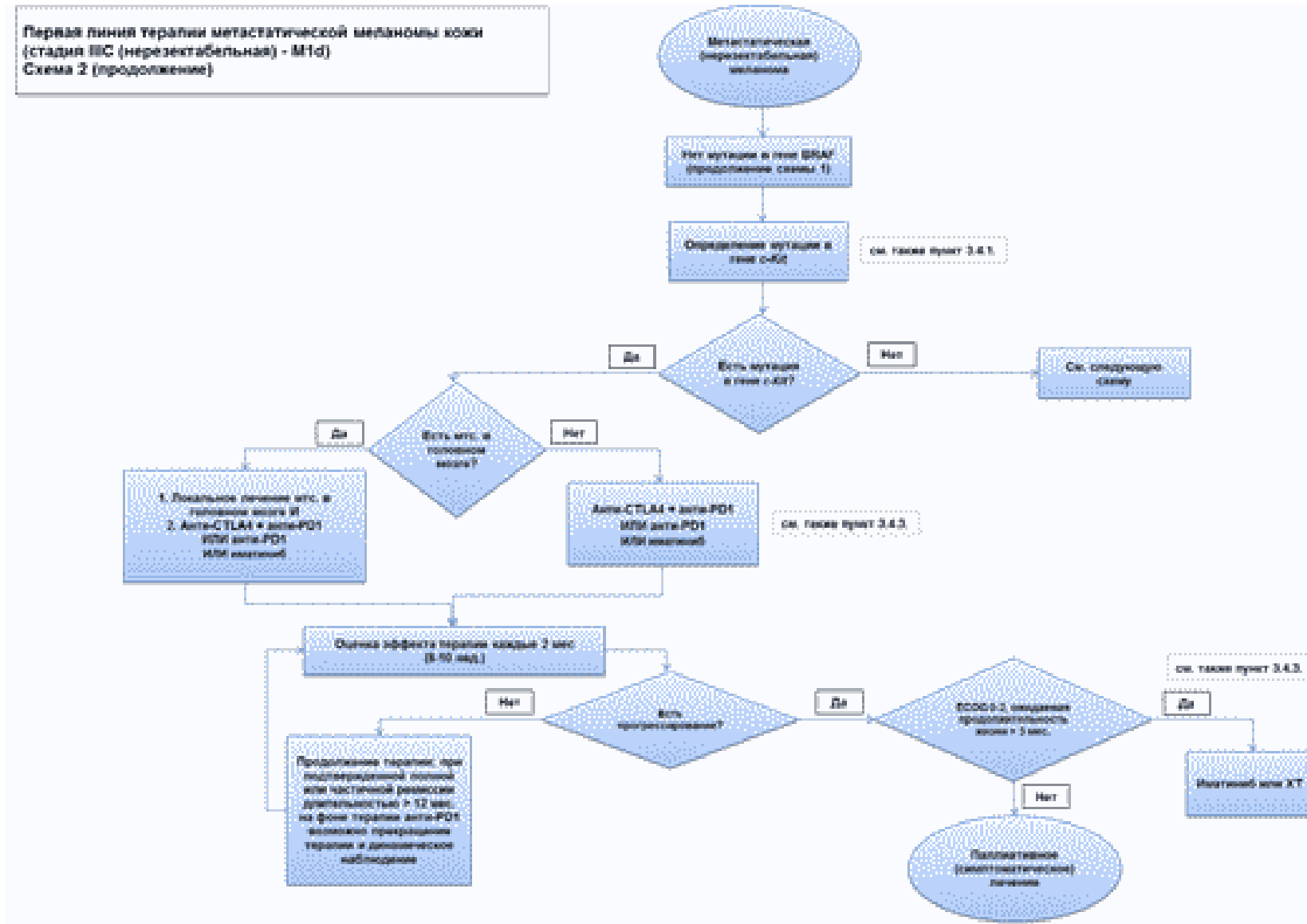


Рис. 3. Схема диагностики и лечения пациентов с метастатической или нерезектабельной меланомой кожи и мутацией в гене c-Kit

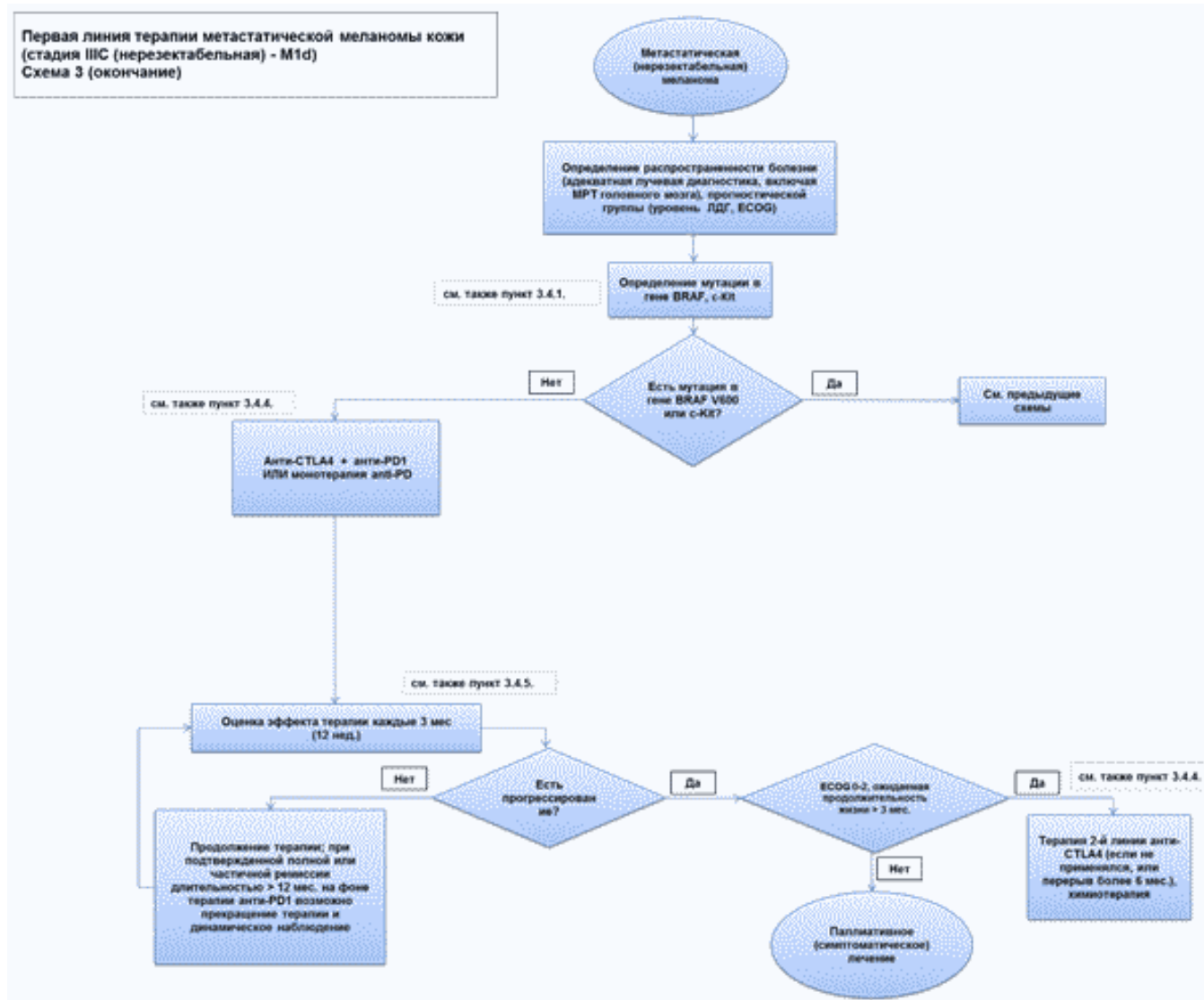


Рис. 4. Схема диагностики и лечения пациентов с метастатической или нерезектабельной меланомой кожи без мутаций в генах BRAF и c-Kit

Информация для пациента

Рекомендации по самостоятельному (детям младшего возраста с участием родителей) осмотру кожи и первичной профилактике меланомы

Главный фактор риска развития меланомы и других опухолей кожи – ультрафиолетовое повреждение, которое возникает в результате естественных причин (солнечные ожоги) или искусственных причин (особые условия труда или посещение соляриев).

Различные типы кожи по-разному реагируют на одинаковую дозу ультрафиолетового излучения, при этом у одних людей (со светлой кожей, так называемого I фототипа) даже минимальные дозы ультрафиолета всегда вызывают солнечные ожоги (начальная степень – гиперемия кожи), в то время как у других вред солнечного ультрафиолета минимален (у лиц со смуглой или темной кожей). Большая часть населения России имеет I-III (т. е. "светлые") фототипы кожи и потому весьма чувствительна к солнечным ожогам.

Предотвращение солнечного ожога кожи является ключевым фактором первичной профилактики. Особенно серьезный вклад в повышение риска возникновения меланомы вносят солнечные ожоги в детском и подростковом возрасте. Общие рекомендации сводятся к следующим несложным правилам.

1. Используйте данные мобильного приложения, прогноза погоды об уровне УФ-индекса (УФ-индекс – это показатель, характеризующий уровень ультрафиолетового излучения). При УФ-индексе более 2 необходима защита от солнца (см. таблицу).

Меры защиты в зависимости от УФ-индекса

УФ-индекс	Меры защиты
0-2	Защита не нужна. Пребывание вне помещения не представляет опасности
3-7	Необходима защита. В полуденные часы оставайтесь в тени. Носите одежду с длинными рукавами и шляпу. Пользуйтесь солнцезащитным кремом
8	Необходима усиленная защита. Полуденные часы переждайте внутри помещения. Вне помещения оставайтесь в тени. Обязательно носите одежду с длинными рукавами, шляпу, пользуйтесь солнцезащитным кремом

2. Использование солнцезащитного крема широкого спектра действия (предотвращающего воздействие ультрафиолета как типа А, так и типа В), сила которого (для ультрафиолетовых лучей типа В – SPF (Sun Protecting Factor), для ультрафиолетовых лучей типа А – PPD (Persistent Pigment Darkening)) адекватна для вашего фототипа кожи (т.е. лицам с более светлой кожей требуется крем с большим SPF или PPD). В целом лицам с I или II фототипом кожи рекомендуют использовать кремы с SPF 30-50+ и максимальным PPD 42.

3. Солнцезащитные средства необходимо сочетать с другими способами защиты от солнца: носить одежду, очки, не пропускающие ультрафиолетовое излучение, головные уборы с широкими полями (подсчитано, что для того чтобы тень от шляпы закрыла лицо и шею, ее поля должны быть не менее 10 см) и находиться в тени.

4. Детям рекомендуется дополнительно носить специальную одежду с защитой от ультрафиолетового излучения.

5. Не пользуйтесь оборудованием и лампами для искусственного загара.

Правила применения солнцезащитных препаратов:

- солнцезащитные средства следует наносить за 30 мин. до выхода на улицу на все участки кожи, которые подвергаются солнечному облучению;
- повторное нанесение нужно осуществлять каждые 2 ч, а также сразу после купания и после избыточного потения;
- фотопротекция, соответствующая указанной на маркировке солнцезащитного средства, проявляется при нанесении его на кожу в количестве 2 мг/см², применение в меньшем объеме резко снижает степень защиты кожи от ультрафиолетового излучения. Для понимания количества солнцезащитного средства, необходимого для заявленной маркировкой защиты кожи, т.е. 2 мг/см², разработано "правило чайной ложки" [115]:
 - рука: 1/2 чайной ложки средства;
 - голова и шея: 1/2 чайной ложки;
 - нога: 1 чайная ложка;
 - грудь: 1 чайная ложка;
 - спина: 1 чайная ложка;
- при невозможности одномоментно нанести необходимый объем солнцезащитного средства необходимо раннее повторное (через 15 до 30 мин.) использование крема;
- солнцезащитные кремы должны храниться при температуре ниже +30 °С, не использоваться после истечения срока годности.

Осмотр кожи:

Рекомендуется периодически (не реже 1 раза в 3-6 мес.) самостоятельно осматривать полностью свои кожные покровы с использованием как панорамного, так и ручного зеркала. Алгоритм осмотра схематически представлен на [рис. 5](#);

При осмотре следует уделять особое внимание пигментным пятнам размерами 4-5 мм и более с асимметрией формы или окраски, неровным (фестончатым) краем, неравномерной окраской (различные оттенки коричневого). Если вы отмечаете пигментные пятна, к которым подходят хотя бы 2 из указанных характеристик, обратитесь к врачу-дерматовенерологу или врачу-онкологу. Совсем не обязательно, что данная родинка окажется злокачественной, но дальнейшую оценку ее состояния следует поручить врачу. Особое внимание следует уделить образованиям на коже, у которых какие-либо характеристики меняются с течением времени (например, увеличивается площадь пигментного пятна, или "родинка" становится толще, или, напротив, часть "родинки" начинает бледнеть и исчезать) – такие образования также потребуют проверки у врача, специализирующегося на ранней диагностике опухолей кожи.

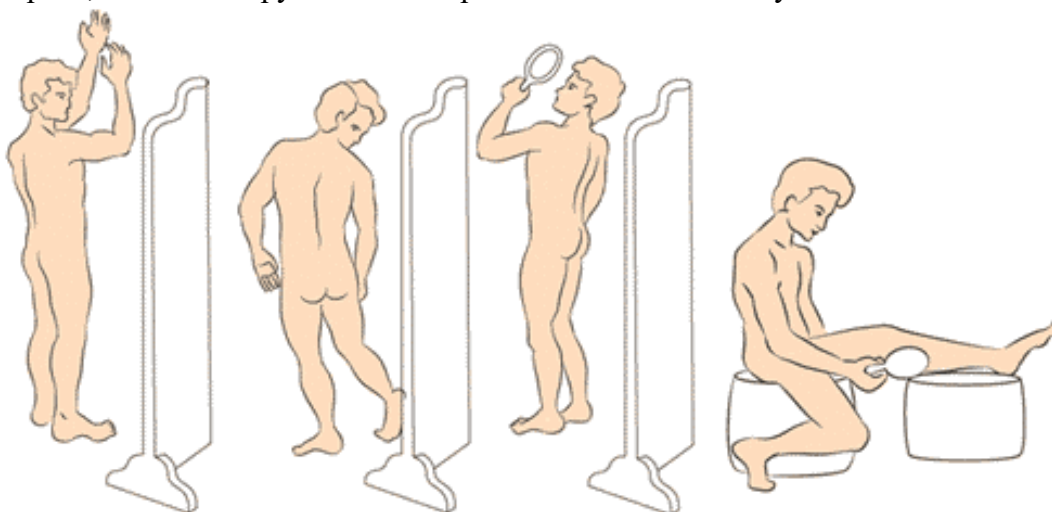


Рис. 5. Алгоритм осмотра кожи

Рекомендации при осложнениях химиотерапии

При осложнениях химиотерапии необходимо связаться с врачом – детским онкологом (химиотерапевтом).

1. При повышении температуры тела до +38 °С и выше начать прием антибиотиков в соответствии с назначением врача-онколога.

2. При стоматите:

- диета – механическое, термическое щажение;
- часто (каждый час) полоскать полость рта отварами ромашки, коры дуба, шалфея, смазывать десна облепиховым (персиковым) маслом;
- обрабатывать полость рта по рекомендации врача – детского онколога.

3. При диарее:

- диета – исключить жирное, острое, копченое, сладкое, молочное, клетчатку. Можно употреблять нежирное мясо, мучное, кисломолочное, рисовый отвар. Обильное питье;
- принимать лекарственные препараты в соответствии с назначением врача – детского онколога.

4. При тошноте принимать лекарственные препараты в соответствии с назначением врача – детского онколога.

Информация для пациента, получающего терапию моноклональными антителами – блокаторами CTLA4 и/или PD1

Своевременное взаимодействие с вашим лечащим врачом и медицинской сестрой по поводу состояния вашего здоровья является важной составляющей помощи медицинской команде в защите вас в процессе лечения настолько безопасно, насколько это возможно.

Очень важно, чтобы любые симптомы (побочные явления), связанные с лечением блокаторами CTLA4 и/или PD1, были выявлены и излечены в самом начале их проявлений, это поможет предотвратить их переход в более тяжелые степени.

Блокаторы CTLA4 и/или МКА-блокаторы PD1 разработаны, чтобы помочь иммунной системе вашего организма бороться с опухолевым процессом. Наиболее частые побочные эффекты, с которыми Вы можете столкнуться в процессе лечения, являются результатом высокой активности иммунной системы. Такие побочные эффекты называются связанными с иммунной системой и отличаются от побочных эффектов, которые вы можете наблюдать при других видах лечения злокачественных опухолей.

Побочные явления, которые могут появиться у вас, обычно возникают в первые 12 недель лечения, но могут появиться и позже.

Очень важно, чтобы вы информировали вашего лечащего врача о любых симптомах, которые появились у вас во время лечения блокаторами CTLA4 и/или PD1. Распознавание побочных эффектов на ранних стадиях дает возможность вашему лечащему врачу сразу же начать соответствующую терапию и предотвратить переход побочных явлений в более тяжелые степени.

Если после лечения блокаторами CTLA4 и/или МКА-блокаторами PD1 у вас возникли симптомы из указанных ниже, пожалуйста, сообщите об этом вашему лечащему врачу незамедлительно.

Возможные побочные явления после терапии блокаторами CTLA4 и/или PD1:

- увеличение числа актов дефекации до 2 и более в день или любая диарея в ночное время, любой стул со слизью и кровью;
- боль в животе или чувство озноба, а также боль, требующая медицинского вмешательства;
- красные болезненные глаза или желтоватая окраска белков глаз, затуманенный взгляд, воспаление или припухлость глаз;
- желтая окраска или покраснение кожи, зудящая сыпь, чувствительность кожи на солнце;

- вновь возникший кашель или одышка;
- усталость или сонливость;
- затрудненная концентрация внимания или спутанность сознания;
- головная боль, боль в теле или в месте опухоли;
- лихорадка (повышение температура тела до +38 °С);
- внезапное снижение или увеличение массы тела;

Пожалуйста, уделите особое внимание любым изменениям в актах дефекации. Записывайте количество актов каждый день. Если у вас диарея, попробуйте ее описать, используя один из нижеприведенных терминов, и определите уровень срочности в вашем конкретном случае:

- стул неплотный;
- водянистый;
- болезненный;
- кровянистый;
- слизистый.

Диарея не всегда может проявляться в виде жидкого стула. Увеличение числа актов дефекации в день даже при твердом стуле потенциально может указывать на проблему.

Важно: побочные эффекты могут возникнуть в период от 1 недели до нескольких месяцев от начала лечения блокаторами CTLA4 и/или PD1. Если у вас возник любой из вышеназванных симптомов, незамедлительно сообщите об этом вашему лечащему врачу или медицинской сестре.

Приложение Г1-ГН

Шкалы оценки, вопросники и другие оценочные инструменты состояния пациента, приведенные в клинических рекомендациях

Приложение Г1

Шкала оценки тяжести состояния пациента по версии ВОЗ/ECOG [116]

Название на русском языке: Шкала оценки тяжести состояния пациента по версии ВОЗ/ECOG

Оригинальное название: The Eastern Cooperative Oncology Group/World Health Organization Performance Status (ECOG/WHO PS)

Источник (официальный сайт разработчиков, публикация с валидацией): <https://ecog-acrin.org/resources/ecog-performance-status>

Oken M.M., Creech R.H., Tormey D.C., Horton J., Davis T.E., McFadden E.T., Carbone P.P.: Toxicity and response criteria of the Eastern Cooperative Oncology Group. Am J Clin Oncol 1982, 5(6): 649-655

Тип: шкала оценки

Назначение: описать уровень функционирования пациента с точки зрения его способности заботиться о себе, повседневной активности и физических способностях (ходьба, работа и т.д.).

Содержание:

Балл	Описание
0	Пациент полностью активен, способен выполнять все, как и до заболевания (90-100% по

	шкале Карновского)
1	Пациент не способен выполнять тяжелую, но может выполнять легкую или сидячую работу (например, легкую домашнюю или канцелярскую работу, 70-80% по шкале Карновского)
2	Пациент лечится амбулаторно, способен к самообслуживанию, но не может выполнять работу. Более 50% времени бодрствования проводит активно – в вертикальном положении (50-60% по шкале Карновского)
3	Пациент способен лишь к ограниченному самообслуживанию, проводит в кресле или постели более 50% времени бодрствования (30-40% по шкале Карновского)
4	Инвалид, совершенно неспособен к самообслуживанию, прикован к креслу или постели (10-20% по шкале Карновского)
5	Пациент мертв

Ключ (интерпретация): приведен в самой шкале

Приложение Г2

Шкала Карновского [117]

Название на русском языке: Шкала Карновского

Оригинальное название (если есть): KARNOFSKY PERFORMANCE STATUS

Источник (официальный сайт разработчиков, публикация с валидацией): Karnofsky D.A., Burchenal J.H.: The clinical evaluation of chemotherapeutic agents in cancer. In: Evaluation of chemotherapeutic agents. edn. Edited by MacLeod C. New York: Columbia University Press; 1949: 191-205

Тип: шкала оценки

Назначение: описать уровень функционирования пациента с точки зрения его способности заботиться о себе, повседневной активности и физических способностях (ходьба, работа и т.д.).

Содержание (шаблон):

Шкала Карновского
100 – Состояние нормальное, жалоб нет
90 – Способен к нормальной деятельности, незначительные симптомы или признаки заболевания
80 – Нормальная активность с усилием, незначительные симптомы или признаки заболевания
70 – Обслуживает себя самостоятельно, не способен к нормальной деятельности или активной работе
60 – Нуждается порой в помощи, но способен сам удовлетворять большую часть своих потребностей
50 – Нуждается в значительной помощи и медицинском обслуживании
40 – Инвалид, нуждается в специальной помощи, в т.ч. медицинской
30 – Тяжелая инвалидность, показана госпитализация, хотя смерть непосредственно не угрожает
20 – Тяжелый больной. Необходимы госпитализация и активное лечение
10 – Умиравший

0 – Смерть

Ключ (интерпретация): приведен в самой шкале

Приложение ГЗ

Критерии оценки ответа опухоли на лечение (RECIST 1.1)

Название на русском языке: Критерии оценки ответа опухоли на химиотерапевтическое лечение (RECIST 1.1)

Оригинальное название (если есть): Response evaluation criteria in solid tumors 1.1

Источник (официальный сайт разработчиков, публикация с валидацией):

Оригинальная публикация: Eisenhauer E.A., Therasse P., Bogaerts J., Schwartz L.H., Sargent D., Ford R., Dancey J., Arbuck S., Gwyther S., Mooney M. et al: New response evaluation criteria in solid tumours: revised RECIST guideline (version 1.1). Eur J Cancer 2009, 45(2): 228-247

Тип: шкала оценки

Назначение: оценка ответа на химиотерапевтическое лечение

Содержание, ключ и шаблон на русском языке представлены в методических рекомендациях N 46 ГБУЗ "Научно-практический центр медицинской радиологии" департамента здравоохранения города Москвы и доступны на веб-сайте http://medradiology.moscow/d/1364488/d/no46_2018_recist_11.pdf [118]. Данный документ является собственностью Департамента здравоохранения города Москвы, не подлежит тиражированию и распространению без соответствующего разрешения.

Новые, изданные в 2020-2023 гг. и официально утверждённые Минздравом РФ, клинические рекомендации (руководства, протоколы лечения) – на нашем сайте.

Интернет-ссылка:

http://disuria.ru/load/zakonodatelstvo/klinicheskie_rekomendacii_protokoly_lechenija/54.



Если где-то кем-то данный документ был ранее распечатан, данное изображение QR-кода поможет вам быстро перейти по ссылке с бумажной копии – в нём находится эта ссылка.