

Клинические рекомендации – Геморрой – 2024-2025-2026 (30.09.2024) – Утверждены Минздравом РФ

Кодирование по Международной статистической классификации болезней и проблем, связанных со здоровьем: К64

Год утверждения (частота пересмотра): 2024

Возрастная категория: Взрослые

Пересмотр не позднее: 2026

ID: 178

По состоянию на 30.09.2024 на сайте МЗ РФ

Официально применяется с 01.01.2025 в соответствии с Постановлением Правительства РФ от 17.11.2021 N 1968

Разработчик клинической рекомендации

- Общероссийская общественная организация "Ассоциация колопроктологов России"

Одобрено Научно-практическим Советом Минздрава РФ

Список сокращений

ЗАПК – запирающий аппарат прямой кишки

НПВС – нестероидные противовоспалительные и противоревматические препараты

НОШ – нумерологическая оценочная шкала

РКИ – рандомизированное клиническое исследование

УДД – уровни достоверности доказательств

УУР – уровни убедительности рекомендаций

Термины и определения

Анальный канал – это терминальная часть пищеварительного тракта, располагающаяся между нижнеампулярным отделом прямой кишки и наружным отверстием заднего прохода.

Зубчатая линия – это линия, сформированная краями заднепроходных заслонок – карманов, образованных слизистой кишки между морганиевыми столбами.

Малоинвазивные операции (процедуры) – щадящие операции или процедуры, не сопровождающиеся выраженными болевыми ощущениями и, как правило, не требующие специального обезболивания и пребывания в стационаре. Данные вмешательства не приводят к длительному ограничению трудоспособности и сопровождаются достаточно быстрым периодом реабилитации.

Радикальная операция – операция, сопровождающаяся полным удалением субстрата заболевания, т.е. при геморрое – это удаление увеличенных внутренних и наружных геморроидальных узлов (геморроидэктомия).

Рецидив геморроя – повторное появление симптомов, характерных для заболевания: выделение крови при дефекации, выпадение внутренних геморроидальных узлов (при условии, что во время операции или малоинвазивного вмешательства производили воздействие на узлы данной локализации).

1. Краткая информация по заболеванию или состоянию (группы заболеваний или состояний)

1.1. Определение заболевания или состояния (группы заболеваний или состояний)

Геморрой – патологическое увеличение объема кавернозной ткани в анальном канале (внутренний геморрой) и/или в перианальной области (наружный геморрой). Комбинированный геморрой – увеличение одновременно наружных и внутренних геморроидальных узлов [1, <...>].

Синонимы: геморроидальная болезнь.

1.2. Этиология и патогенез заболевания или состояния (группы заболеваний или состояний)

Причиной патологического увеличения объема геморроидальных узлов является острое или хроническое нарушение кровообращения в кавернозных образованиях. Наряду с нарушением кровообращения, в развитии геморроя значительную роль играют дистрофические изменения в связочном аппарате геморроидальных узлов [1-4].

Под действием перечисленных факторов внутренние геморроидальные узлы увеличиваются в размерах, смещаются в дистальном направлении, при этом нарастают процессы дистрофии в удерживающем аппарате, и геморроидальные узлы начинают выпадать из анального канала. Развитие дистрофических процессов в общей продольной мышце подслизистого слоя прямой кишки (мышца Трейтца) и связке Паркса, удерживающих кавернозные сплетения в анальном канале, приводит к постепенному, но необратимому смещению геморроидальных узлов в дистальном направлении [1-4].

1.3. Эпидемиология заболевания или состояния (группы заболеваний или состояний)

Геморрой является одним из самых распространенных заболеваний человека и наиболее частой причиной обращения к врачу-колопроктологу. Распространенность заболевания составляет 130-145 человек на 1000 взрослого населения, а его удельный вес в структуре заболеваний толстой кишки, анального канала и промежности колеблется от 39 до 41%. Эта патология одинаково часто встречается у мужчин и женщин [1-5].

Современный темп жизни сопровождается гиподинамией. Вынужденное длительное сидение за компьютером, на работе и дома, за рулем автомобиля и т.п. сопровождается застоем кровообращения в органах малого таза, и, в первую очередь, в прямой кишке. Это, в свою очередь, приводит к росту заболеваемости геморроем, которым все чаще страдают люди молодого трудоспособного возраста [1-5].

Ежегодно в России за помощью к колопроктологу в амбулаторных условиях в государственные медицинские учреждения по поводу геморроя обращаются более полумиллиона человек, и около 60 тыс. из них получают хирургическую помощь в условиях стационара. За 2018 год количество обращений пациентов с данным заболеванием, в среднем по субъектам Российской Федерации, составило 304,9 на 100 тысяч населения и с каждым годом неуклонно растет. А с учетом оказания медицинской помощи в амбулаторных условиях в коммерческих медицинских организациях, ежегодно общее количество пациентов с геморроем может достигать более миллиона человек [5].

1.4. Особенности кодирования заболевания или состояния (группы заболеваний или состояний) по Международной статистической классификации болезней и проблем, связанных со здоровьем

Коды по МКБ-10:

Класс – Болезни органов пищеварения (XI):

К64 Геморрой и периаанальный венозный тромбоз.

К64.0 Геморрой первой степени.

К64.1 Геморрой второй степени.

К64.2 Геморрой третьей степени.

К64.3 Геморрой четвертой степени.

К64.4 Остаточные геморроидальные кожные метки.

К64.5 Периаанальный венозный тромбоз.

К64.8 Другой уточненный геморрой.

К64.9 Геморрой неуточненный.

1.5. Классификация заболевания или состояния (группы заболеваний или состояний)

Геморрой бывает [1-4, 6]:

1. По форме:

- Внутренний.

- Наружный.

- Комбинированный.

2. По течению:

- Хронический (таблица 1).

- Острый тромбированный геморрой (таблица 2).

- Острый кровоточащий геморрой (таблица 3).

Таблица 1. Классификация хронического геморроя

Стадии	Симптоматика
1	Кровотечение, без выпадения узлов
2	Выпадение внутренних геморроидальных узлов с самостоятельным вправлением в анальный канал, с/без кровотечения
3	Выпадение внутренних геморроидальных узлов с необходимостью их ручного вправления в анальный канал, с/без кровотечения
4	Постоянное выпадение внутренних геморроидальных узлов и невозможность их вправления в анальный канал, с/без кровотечения

Таблица 2. Классификация острого тромбированного геморроя

Степени	Критерии
1	Тромбоз узлов без воспалительной реакции
2	Тромбоз узлов с их воспалением
3	Тромбоз узлов с их воспалением и переходом воспаления на подкожную клетчатку, отеком периаанальной кожи, некрозом слизистой и/или кожи в области узлов

Таблица 3. Классификация острого кровоточащего геморроя

Степени	Критерии
1	Острый кровоточащий геморрой, осложненный анемией легкой степени тяжести (Hb > 90 г/л)
2	Острый кровоточащий геморрой, осложненный анемией средней степени тяжести (Hb – 70-90 г/л)
3	Острый кровоточащий геморрой, осложненный анемией тяжелой степени (Hb < 70 г/л)

1.6. Клиническая картина заболевания или состояния (группы заболеваний или состояний)

К основным клиническим симптомам хронического геморроя относятся: выделение крови из заднего прохода при дефекации (примесь алой крови к кишечному содержимому, выделение крови в виде капель или струйки), выпадение внутренних геморроидальных узлов из заднего прохода при дефекации, наличие увеличенных наружных геморроидальных узлов (таблица 4).

Таблица 4. Ведущие симптомы геморроя (данные обследования 1025 пациентов с геморроем) <...>.

Симптомы	Первоначальные симптомы (%)	Симптомы при обращении к врачу (%)
Кровотечение	76	56
Выпадение узлов	39	44
Боль постоянная	11	19
Боль после дефекации	7	29
Дискомфорт	8	19
Анальный зуд	4	12
Перианальный отек	3	21
Выделение слизи	2	8

К основным клиническим симптомам острого тромбоза геморроидальных узлов относятся: боль в области заднего прохода и прямой кишки, появление плотного болезненного образования(-ий) в области расположения наружных и/или внутренних геморроидальных узлов.

Острый кровоточащий геморрой характеризуется выделением крови из прямой кишки (обильным и/или рецидивирующим), не останавливающимся с помощью консервативных мероприятий (свечи, мази, местное применение холода, ангиопротекторы и т.п.) и ведущим к развитию анемии.

Опрос пациента с геморроем должен начинаться с выяснения общего состояния пациента. Наличие таких жалоб как слабость, одышка, головокружение должно сразу насторожить врача на предмет анемии, возникшей вследствие хронической или острой кровопотери. Необходимо тщательно выяснить наличие сопутствующих заболеваний, проанализировать схемы их лечения, сделав акцент на тех группах медицинских препаратов, которые прямо или косвенно могут способствовать развитию симптомов геморроя. До 55% пациентов с хроническим геморроем имеют длительный анамнез заболевания – от 5 до 15 лет. Это связано с постепенным развитием заболевания и отсутствием тех мотивационных

моментов, которые, чаще всего, заставляют пациента обратиться к врачу.

Типичный симптомокомплекс геморроидальной болезни, чаще всего, складывается из рецидивирующих кровотечений, связанных, как правило, с дефекацией, и выпадения геморроидальных узлов из заднего прохода во время и после дефекации. Все остальные проявления болезни отмечаются гораздо реже, однако клиническая картина геморроя может быть крайне разнообразной [1-4]. Слабость, одышка, головокружение, депрессия, кровотечение, выпадение образований из анального канала, ощущение инородного тела и чувство неполного опорожнения кишечника, жжение, зуд, мокнутие, боль – далеко не полный перечень жалоб пациентов с геморроем. Необходимо помнить, что любое заболевание перианальной области, анального канала и толстой кишки может послужить причиной визита пациента к колопроктологу с жалобами на "геморрой".

Наиболее характерным для геморроидального кровотечения является капельное и/или струйное выделение крови из заднего прохода во время и/или после дефекации. Иногда кровь может определяться на кале в виде "полосок". Еще в более редких случаях кровь может застаиваться в прямой кишке – тогда возможно выделение сгустков и темной крови. Объем теряемой крови может быть совершенно различным: от едва заметных следов до профузных кровотечений во время каждой дефекации [1.11.3].

Вторым по частоте симптомом хронического геморроя является выпадение геморроидальных узлов. С развитием заболевания выпадение узлов постепенно усиливается – вначале требуется ручное пособие, а затем узлы перестают вправляться в анальный канал. Чаще всего на этом этапе присоединяются все остальные симптомы заболевания, что заставляет пациента обратиться к врачу. Ощущение дискомфорта, влажности в области заднего прохода, зуд, жжение, чувство инородного тела в перианальной области и чувство неполного опорожнения, слизистые выделения из прямой кишки – все эти симптомы связаны с выпадением внутренних геморроидальных узлов, их перемещением в анальный канал или наружу, загрязнением слизью и каловыми массами перианальной кожи. При этом, боль не является характерным постоянным симптомом внутреннего геморроя. Чаще всего болевым синдромом сопровождаются осложнения геморроя и/или сопутствующие заболевания прямой кишки – тромбоз геморроидального узла, анальная трещина, свищ заднего прохода [1.2].

Совершенно другие симптомы отмечают при наружном геморрое. Пациенты могут отмечать наличие мягких эластичных образований в перианальной области, иногда лишь создающих неудобства гигиенического характера. Клиническая картина резко меняется при тромбозе и воспалении геморроидального узла – появляется плотное болезненное образование в области ануса, болевой синдром различной степени выраженности, синдром системных воспалительных реакций.

Тромбоз геморроидального узла является серьезным осложнением хронического геморроя, при этом никогда нельзя забывать о возможности перехода воспаления на окружающие ткани и жировую клетчатку. Прогрессирование воспалительного процесса является показанием для госпитализации пациента в стационар с целью динамического наблюдения и решения вопроса об экстренном хирургическом вмешательстве. Пациент с тромбозом геморроидального узла требует крайне серьезного отношения врача, в литературе описаны клинические наблюдения развития таких грозных осложнений заболевания, как гангрена Фурнье и т.д. [1.3].

Острый кровоточащий геморрой характеризуется однократными обильными и/или рецидивирующими кровотечениями из прямой кишки. Кровь из заднего прохода может выделяться струйно либо капельно, также возможно отхождение сгустков. Кроме того, характерными симптомами острого кровоточащего геморроя являются признаки анемии, возникающей вследствие хронической кровопотери: бледность кожных покровов, слабость, одышка, головокружение.

2. Диагностика заболевания или состояния (группы заболеваний или состояний) медицинские показания и противопоказания к применению методов диагностики

Критериями установки диагноза "геморрой" является наличие увеличенных внутренних и/или наружных геморроидальных узлов.

Диагноз "внутренний геморрой" устанавливают при наличии увеличенных внутренних геморроидальных узлов и исключении других заболеваний со схожей клинической симптоматикой.

Диагноз "наружный геморрой" устанавливают при наличии увеличенных наружных геморроидальных узлов.

Диагноз "тромбоз геморроидального узла" устанавливают при наличии компактного плотного, подвижного образования округлой формы с гладкой "синюшной" поверхностью.

Диагноз "острый кровоточащий геморрой" устанавливают при наличии однократного обильного и/или рецидивирующего выделения крови из прямой кишки, ведущего к развитию анемии.

В большинстве случаев для установления диагноза геморроя достаточно данных клинического исследования.

При этом необходимо проводить дифференциальную диагностику с целью исключения других заболеваний анального канала, толстой кишки и промежности ([Приложение А3](#)) [1-4]:

- доброкачественные и злокачественные новообразования;
- свищ заднего прохода;
- анальная трещина;
- выпадение прямой кишки;
- воспалительные заболевания кишечника;
- дивертикулярная болезнь ободочной кишки;
- ангиодисплазия и др.

Принципы формирования диагноза

При формировании диагноза следует отразить наличие наружного и/или внутреннего компонента, указать стадию заболевания при хроническом течении, желательно отразить локализацию узлов по условному циферблату, соответствующих данной стадии заболевания.

Примеры формулировок диагноза:

1. "Внутренний геморрой 2 стадии";
2. "Наружный и внутренний геморрой 3 стадии";
3. "Острый тромбоз наружного геморроидального узла на 7 часах";
4. "Внутренний геморрой 2 стадии (3, 11 часов) – 4 стадии (7 часов)";
5. "Острый кровоточащий геморрой, осложненный анемией средней степени тяжести".

2.1. Жалобы и анамнез

При геморрое характерно наличие у пациентов этиологических факторов возникновения заболевания: желудочно-кишечные расстройства (запор, диарея, неустойчивый стул), погрешности в диете, злоупотребление алкоголем, малоподвижный и сидячий образ жизни, тяжелые физические нагрузки, беременность и роды.

При хроническом геморрое характерны жалобы на выпадение внутренних геморроидальных узлов из заднего прохода при дефекации и/или выделение крови из заднего прохода при дефекации (примесь алой крови к стулу, выделение крови в виде капель или

струйки), наличие увеличенных наружных геморроидальных узлов. Реже пациенты предъявляют жалобы на чувство дискомфорта, влажности в перианальной области, зуд, жжение в области заднего прохода, слизистые выделения из прямой кишки.

При остром геморрое характерны жалобы на боль в области заднего прохода и прямой кишки и/или появление плотного болезненного образования(-ий) в области расположения наружных и/или внутренних геморроидальных узлов и/или продолжающееся или состоявшееся кровотечение из внутренних геморроидальных узлов с признаками анемии и/или гемодинамическими нарушениями, не останавливаемое с помощью консервативных мероприятий (свечи, мази, местное применение холода, ангиопротекторов и т.п.) [1-4].

2.2. Физикальное обследование

- Всем пациентам с подозрением на геморрой с целью подтверждения диагноза рекомендуется проводить физикальное исследование [1-4]:

1. наружный осмотр области промежности и заднего прохода;
2. трансректальное пальцевое исследование

Уровень убедительности рекомендаций – С (уровень достоверности доказательств – 5)

Комментарий: осмотр проводят на гинекологическом кресле, в положении пациента на спине с максимально приведенными к животу ногами, а при невозможности – в положении на боку. При наружном осмотре области промежности и заднего прохода обращают внимание на изменения перианальной кожи (мокнутие, высыпания и т.д.), форму ануса, его зияние, наличие рубцовых изменений и деформаций, состояние и выраженность наружных геморроидальных узлов, степень выпадения внутренних узлов и возможность их самостоятельного вправления в анальный канал. Для определения рефлекторных сокращений анального сфинктера выполняется штриховое раздражение кожи перианальной области.

При трансректальном пальцевом исследовании прямой кишки следует обратить внимание на наличие увеличенных внутренних геморроидальных узлов, их локализацию и эластичность/плотность, степень их подвижности, а также наличие или отсутствие сопутствующих заболеваний анального канала и нижнеампулярного отдела прямой кишки (трещина, свищ заднего прохода, опухолевый процесс и т.д.). Трансректальное пальцевое исследование при остром геморрое, сопровождающемся болевым синдромом, может потребовать применения местных анестетиков.

2.3. Лабораторные диагностические исследования

Специфическая лабораторная диагностика геморроя не существует. Лабораторные диагностические исследования следует выполнять пациентам в ходе подготовки и планирования хирургического вмешательства для исключения сопутствующих заболеваний и состояний, а также при необходимости проведения дифференциальной диагностики.

2.4. Инструментальные диагностические исследования

- Всем пациентам с подозрением на острый или хронический геморрой рекомендуется выполнение аноскопии для осмотра стенок анального канала и дистального отдела прямой кишки [11.3, 1.91.11].

Уровень убедительности рекомендаций – С (уровень достоверности доказательств – 5)

- Всем пациентам с подозрением на острый или хронический геморрой рекомендуется выполнение ректороманоскопии с целью выявления сопутствующих заболеваний прямой и сигмовидной кишки и проведения дифференциальной диагностики [11.3, 1.91.11].

Уровень убедительности рекомендаций – С (уровень достоверности доказательств – 5)

- Всем пациентам с подозрением на острый или хронический геморрой и подозрением на наличие сопутствующих заболеваний толстой кишки, а также лицам в возрасте более 45 лет рекомендуется проведение колоноскопии с целью их выявления и проведения дифференциальной диагностики [4, 8].

Уровень убедительности рекомендаций – С (уровень достоверности доказательств – 5)

Комментарий: геморрой – одна из наиболее частых причин развития кровотечений из нижних отделов желудочно-кишечного тракта, однако выделение крови из заднего прохода является одним из самых распространенных ранних симптомов колоректального рака, а также других заболеваний толстой кишки (воспалительные заболевания кишечника, дивертикулярная болезнь ободочной кишки и др.). Проведение колоноскопии рекомендовано лицам старше 45 лет, пациентам с семейным анамнезом колоректального рака и злокачественных опухолей других локализаций в раннем возрасте, воспалительными заболеваниями кишечника, прогрессирующим снижением массы тела, железодефицитной анемией и другими клиническими ситуациями, требующими проведения дифференциальной диагностики и уточнения диагноза [1.1-11].

- Пациентам с подозрением на острый или хронический геморрой и подозрением на наличие скрытых нарушений функции сфинктерного (запирательного) аппарата прямой кишки (ЗАПК), а также ранее оперированным по поводу заболеваний прямой кишки и анального канала рекомендуется исследование функций сфинктерного (запирательного) аппарата прямой кишки для объективизации его функционального состояния [1.2, 12, 13, 1.14, 1.15].

Уровень убедительности рекомендаций – В (уровень достоверности доказательств – 4)

Комментарий: геморроидальные узлы являются важными анатомическими образованиями, участвующими в процессах произвольного анального держания. Поскольку воздействие на кавернозные тела может приводить к развитию клинической картины недостаточности анального сфинктера, изучение функции запирательного аппарата прямой кишки необходимо с целью выбора адекватного метода оперативного вмешательства у пациентов из группы риска развития анальной инконтиненции (ранее оперированные пациенты, лица пожилого возраста (60 лет и более), больные с клиническими признаками опущения промежности, женщины с многократными и осложненными родами в анамнезе (2 и более)). Немаловажным является проведение сфинктерометрии у ранее оперированных пациентов, особенно по поводу транс- и экстрасфинктерных свищей заднего прохода [1, 12, 13, 1.14, 1.15].

2.5. Иные диагностические исследования

Дополнительные инструментальные и лабораторные исследования выполняют с целью проведения дифференциальной диагностики в соответствии с клиническими рекомендациями по диагностике соответствующего заболевания.

3. Лечение, включая медикаментозную и немедикаментозную терапии, диетотерапию, обезболивание, медицинские показания и противопоказания к применению методов лечения

3.1. Общие принципы лечения острого и хронического геморроя

Лечение острого и хронического геморроя преследует следующие цели:

1. нормализация деятельности желудочно-кишечного тракта;

2. купирование симптомов заболевания;
3. профилактика обострений и осложнений;
4. воздействие на раневой процесс.

3.1.1. Диетотерапия

Учитывая главенствующую роль нарушений деятельности желудочно-кишечного тракта (диарея, запор) в этиопатогенезе заболевания, всем пациентам с острым или хроническим геморроем целесообразно потребление адекватного количества жидкости и пищевых волокон. В тех случаях, когда не удалось нормализовать стул при соблюдении диеты, возможно применение слабительных средств с целью формирования у пациентов оформленного регулярного стула [13, 1.16-1.19].

Рацион пациентов должен включать в себя продукты, богатые растительной клетчаткой, и достаточное количество жидкости. Доказано, что ежедневный прием 25 граммов пищевых волокон увеличивает частоту стула у пациентов с хроническими запорами. Употребление жидкости до 1,5-2 литров в день увеличивает частоту стула и снижает необходимость в приеме слабительных средств у пациентов, соблюдающих высокошлаковую диету. В качестве источника пищевых волокон в нашей стране традиционно применяют пшеничные отруби, морскую капусту и льняное семя в их природном виде и в форме фармакологических препаратов. Также, для нормализации деятельности желудочно-кишечного тракта применяют слабительные средства, увеличивающие объем кишечного содержимого или препараты на основе макрогола, которые обладают высокой водоудерживающей способностью, что позволяет пациенту избегать натуживания при дефекации. Дозы препаратов подбираются индивидуально. При этом, консервативная терапия, направленная на нормализацию деятельности желудочно-кишечного тракта, не является самостоятельным эффективным методом лечения геморроя, особенно при 3-4 стадии заболевания [1].

3.1.2. Консервативное лечение

- Всем пациентам с острым и хроническим геморроем рекомендуется фармакотерапия с целью [1.1-1.4]

1. купирования симптомов острого геморроя;
2. предотвращения осложнений;
3. профилактики обострений при хроническом течении;
4. подготовки пациента к операции;
5. послеоперационной реабилитации.

Уровень убедительности рекомендаций – **C** (уровень достоверности доказательств – 5)

Комментарий: в базисную фармакотерапию геморроя входят как системные, так и местные лекарственные средства, которые применяются в виде гелей, кремов, мазей и суппозитория и направлены на купирование симптомов заболевания.

Из системных препаратов следует отметить препараты из группы биофлавоноидов (C05CA), а также нестероидные противовоспалительные и противоревматические препараты при выраженном болевом синдроме, гемостатические средства при острых кровотечениях. Классификация основных лекарственных препаратов, используемых при фармакотерапии геморроя, представлены в Приложении А3 (Табл. 1, 2, 3).

Биофлавоноиды оказывают достоверное положительное влияние на симптомы геморроя, снижают риск развития кровотечений, прогрессирования заболевания и возникновения осложнений. Данную группу лекарственных средств рекомендуется использовать в соответствии с инструкцией по применению препарата [1-4, 1.20-1.25].

3.2. Лечение хронического геморроя

3.2.1. Консервативное лечение

- Всем пациентам с хроническим геморроем с целью симптоматической терапии и при отказе от предложенного хирургического лечения, а также в качестве комплексного подхода к лечению рекомендуется проведение консервативной терапии в соответствии с общими принципами лечения геморроя (см. пункт 3.1 Общие принципы лечения острого и хронического геморроя) [1.1-1.4].

Уровень убедительности рекомендаций – **C** (уровень достоверности доказательств – 5)

3.2.2. Малоинвазивные хирургические методы

- Всем пациентам с внутренним геморроем 1-3 стадии при неэффективности или недостаточной эффективности консервативной терапии, рекомендуется выполнение малоинвазивных хирургических методов лечения: склеротерапия, инфракрасная фотокоагуляция, лигирование геморроидальных узлов, дезартеризация внутренних геморроидальных узлов под контролем ультразвуковой доплерометрии, дезартеризация внутренних геморроидальных узлов с мукопексией, деструкция внутренних геморроидальных узлов с использованием лазерных технологий [1.26, 1.27, 1.58, 1.61, 1.64, 1.77, 1.79].

Уровень убедительности рекомендаций – **A** (уровень достоверности доказательств – 1)

Комментарий: малоинвазивные хирургические методы лечения направлены на уменьшение кровотока в геморроидальных узлах, уменьшение объема узлов и фиксации их к стенке кишки. Метод лечения подбирается индивидуально для каждого пациента исходя из ведущих симптомов геморроя, предпочтения пациента, опыта хирурга и технического оснащения медицинского учреждения. Несмотря на минимальную послеоперационную травму, послеоперационные осложнения после применения малоинвазивной хирургии при лечении геморроя отмечают в 1-6% случаев: дизурия, тромбоз наружных геморроидальных узлов, выраженный болевой синдром, кровотечение, гнойно-воспалительные осложнения и т.п. После применения малоинвазивной хирургии при лечении геморроя описаны такие осложнения, как гангрена Фурнье, тазовый перитонит, непроходимость, абсцессы печени и другие [1-4, 1.26-1.77].

- Пациентам с кровоточащим внутренним геморроем 1-2 стадии рекомендуется инфракрасная фотокоагуляция геморроидальных узлов [1.35, 1.39, 1.40].

Уровень убедительности рекомендаций – **B** (уровень достоверности доказательств – 2)

Комментарий: инфракрасная фотокоагуляция внутренних геморроидальных узлов не рекомендована пациентам с воспалительными заболеваниями аноректальной области и промежности. Эффективность метода при начальных стадиях хронического внутреннего геморроя достигает 71%. Возможные послеоперационные осложнения: тромбоз геморроидальных узлов, болевой синдром, некроз слизистой геморроидального узла, кровотечение.

Метод также показан для остановки кровотечений у пациентов с любой стадией геморроя в случае осложнения заболевания развитием постгеморрагической анемии средней и тяжелой степени и/или невозможности проведения радикального хирургического вмешательства [1-4, 1.36-1.40].

- Пациентам с кровоточащим внутренним геморроем 1-3 стадий рекомендуется склеротерапия внутренних геморроидальных узлов [26, 35].

Уровень убедительности рекомендаций – **B** (уровень достоверности доказательств – 2)

Комментарий: склерозирование внутренних геморроидальных узлов не рекомендовано пациентам с воспалительными заболеваниями аноректальной области и промежности: тромбоз геморроидального узла, острый парапроктит. Эффективность данного метода составляет 76-91%. Послеоперационный период характеризуется низкой интенсивностью или полным отсутствием болевого синдрома. Частота развития послеоперационных осложнений не превышает 9%. Наиболее частыми из них являются: тромбоз и отек геморроидальных узлов, выраженный болевой синдром, некроз и изъязвление слизистой геморроидального узла в зоне инъекции [1, 1.26, 1.31-1.35].

Метод также показан для остановки кровотечений у пациентов с любой стадией геморроя в случае осложнения заболевания развитием постгеморрагической анемии средней и тяжелой степени и/или невозможности проведения радикального хирургического вмешательства. Наиболее часто в качестве склерозирующих препаратов используют препараты для лечения варикозного расширения вен – натрия тетрадецилсульфат и лауромакрогол-400 [1-4].

- Пациентам с внутренним геморроем 2-3 стадии и наличием отдельно расположенных внутренних геморроидальных узлов с четкими границами рекомендовано лигирование геморроидальных узлов [1.26, 1.35, 1.38-1.43].

Уровень убедительности рекомендаций – В (уровень достоверности доказательств – 2)

Комментарий: лигирование геморроидальных узлов считается эффективным методом малоинвазивного лечения геморроя, имеет низкий процент рецидивов. Однако, болевой синдром после лигирования более выражен, чем после склерозирования и инфракрасной коагуляции.

Лигирование внутренних геморроидальных узлов не рекомендовано пациентам с воспалительными заболеваниями аноректальной области и промежности, циркулярным геморроем, отсутствием четких границ между наружным и внутренним компонентом. Кроме того, после данной методики имеется риск возникновения тромбоза наружных геморроидальных узлов и, в редких случаях, могут возникать воспалительные осложнения. При одноэтапном лигировании более 2 геморроидальных узлов увеличивается вероятность возникновения вагусных симптомов (брадикардия, гипотония, коллапс), выраженного болевого синдрома в послеоперационном периоде, а также возрастает риск рецидива симптомов геморроя по сравнению с разделением процедуры на несколько этапов с интервалом 3-4 недели. Хорошие результаты лечения отмечаются в 65-85% случаев [1-4, 1.26, 1.35, 1.38-1.45].

- Пациентам с внутренним геморроем 2-3 стадии рекомендуется деструкция геморроидальных узлов с использованием лазерных технологий [1.27, 1.60, 1.61, 1.77].

Уровень убедительности рекомендаций – В (уровень достоверности доказательств – 2)

Комментарий: одним из современных и актуальных направлений в лечении хронического геморроя является применение лазерных технологий.

На сегодняшний день в мировой литературе существуют значительные разногласия в терминологии, описывающей применение данных технологий: "субмукозная деструкция внутреннего геморроидального сплетения", "лазерная термоабляция", "лазерная облитерация", "лазерная геморроидопластика", "лазерная внутритканевая коагуляция", "laserhemorrhoidoplasty (LHP)", "трансмукозная деструкция", "субмукозная лазерная термооблитерация", "hemorrhoid laser procedure (HeLP)" и др. Соответственно, присутствует проблема унификации метода и обобщения существующих литературных данных. При описании одних и тех же методик используют лазерное излучение различной мощности и длины волны, что также свидетельствует об отсутствии разработанных рекомендаций по использованию данного метода в лечении хронического геморроя.

Мы постарались обобщить существующие данные мировой литературы. Деструкция

геморроидальных узлов с использованием лазерных технологий не рекомендована пациентам с воспалительными заболеваниями аноректальной области и промежности. Наиболее эффективно лазерное воздействие у пациентов со 2 и 3 стадией заболевания. При 2 стадии заболевания эффективность метода достигает 91-100%, при 3 стадии – составляет 69-70% [1, 1.27, 1.60, 1.61, 1.76, 1.77].

- Пациентам с хроническим геморроем 2-4 стадии и наличием границ между наружными и внутренними геморроидальными узлами рекомендуется дезартеризация геморроидальных узлов под контролем ультразвуковой доплерометрии с/без мукопексией(-и) [1.26, 1.27, 1.43, 1.45, 1.47, 1.50, 1.56-1.58].

Уровень убедительности рекомендаций – А (уровень достоверности доказательств – 1)

Комментарий: дезартеризация геморроидальных узлов под контролем ультразвуковой доплерометрии не рекомендована пациентам с воспалительными заболеваниями аноректальной области и промежности, сливными наружными и внутренними геморроидальными узлами. Наиболее эффективен метод у пациентов со 2 и 3 стадией заболевания, эффективность методики достигает 81%. К возможным послеоперационным осложнениям метода относят: выраженный болевой синдром (12-13%), тенезмы, острая задержка мочеиспускания (5-8%), кровотечения (0,9-2,2%), тромбоз наружных геморроидальных узлов (2%). Метод рекомендуется дополнять мукопексией с целью уменьшения степени пролапса внутренних геморроидальных узлов.

При выполнении дезартеризации внутренних геморроидальных узлов производят прошивание и перевязку ветвей верхней прямокишечной артерии в нижеампулярном отделе прямой кишки на уровне 2-4 см выше аноректальной линии. При выполнении мукопексии осуществляют фиксацию слизистой оболочки нижеампулярного отдела прямой кишки [1-4, 1.26, 1.27, 1.43-1.59].

3.2.3. Хирургическое лечение

- Всем пациентам с хроническим геморроем 3-4 стадии при неэффективности и/или технической невозможности применения малоинвазивных хирургических методов в комбинации с консервативной терапией рекомендуется выполнение удаления геморроидальных узлов (геморроидэктомии) A16.19.013 [1.26, 1.27, 1.64, 1.77, 1.79, 1.81, 1.84, 1.87, 1.90].

Уровень убедительности рекомендаций – А (уровень достоверности доказательств – 1)

Комментарий: геморроидэктомия остается одним из самых эффективных методов лечения геморроя. Вместе с тем, после операции необходим длительный период реабилитации и отмечается достаточно высокая частота осложнений, практически не встречающихся после других методик.

Наиболее часто используют удаление геморроидальных узлов (геморроидэктомию) при помощи традиционного хирургического инструментария и/или диатермокоагуляции, скальпеля ультразвукового хирургического, контролируемой биполярной коагуляции и др. Раны после удаления геморроидальных узлов могут ушиваться или не ушиваться (открытая и закрытая геморроидэктомия). Ни один из видов геморроидэктомии не имеет существенного преимущества над другими. Выбор метода геморроидэктомии, главным образом, определяется опытом хирурга и техническим обеспечением медицинского учреждения. Применение современных и высокотехнологичных инструментов при геморроидэктомии позволяет значительно сократить время оперативного вмешательства, уменьшить интенсивность и продолжительность болевого синдрома, сократить сроки реабилитации пациентов, существенно уменьшить частоту дизурических расстройств и других осложнений. Хороших результатов удается добиться у 96,4% оперированных пациентов.

Основными недостатками геморроидэктомии являются длительный период реабилитации (до 40 дней) и высокий процент послеоперационных осложнений: дизурия – 15-24%; выраженный болевой синдром – 34-41%; кровотечение – 2-3%; гнойно-воспалительные осложнения – 2-3%; стриктура – 1-2%; недостаточность анального сфинктера – 1,8-4% [1-4, 1.26, 1.27, <...>, – 1.92].

- Пациентам с хроническим геморроем 2-4 стадии в сочетании с выпадением слизистой оболочки нижнеампулярного отдела прямой кишки рекомендуется трансанальная слизисто-подслизистая резекция нижнеампулярного отдела прямой кишки различными степлерами [1.26, 1.64, 1.66, 1.67, 1.69, 1.70, 1.77].

Уровень убедительности рекомендаций – **B** (уровень достоверности доказательств – 1)

Комментарий: трансанальная слизисто-подслизистая резекция нижнеампулярного отдела прямой кишки различными степлерами (операция Лонго), несмотря на сохранение геморроидальных узлов после вмешательства, не является малоинвазивным хирургическим вмешательством, что связано с полноценными хирургическими рисками: болевой синдром – до 60%; несостоятельность анастомоза – до 6%; выраженное кровотечение до 48%. Описаны такие осложнения, как: ректовагинальные свищи, гангрена Фурнье, обширные гематомы полости таза, стриктура прямой кишки, острая кишечная непроходимость и т.п. При трансанальной слизисто-подслизистой резекции нижнеампулярного отдела прямой кишки отмечают снижение послеоперационного болевого синдрома и более короткий срок реабилитации пациентов по сравнению с традиционной геморроидэктомией. Однако, частота послеоперационных осложнений как при трансанальной слизисто-подслизистой резекции нижнеампулярного отдела прямой кишки, так и при традиционной геморроидэктомии (открытая и закрытая) примерно одинакова.

Целью операции является фиксация и лифтинг внутреннего геморроидального сплетения путем циркулярной резекции слизисто-подслизистого слоя нижнеампулярного отдела прямой кишки, что в дальнейшем препятствует выпадению внутренних геморроидальных узлов. Внутреннее и наружное сплетения в результате трансанальной слизисто-подслизистой резекции нижнеампулярного отдела прямой кишки не удаляются [1-4, 1.26, 1.41, 1.45, 1.49, 1.50, 1.55, <...>, – 1.78].

- Всем пациентам с наружным геморроем при неэффективности консервативного лечения рекомендуется выполнение иссечения наружных геморроидальных узлов (удаления геморроидальных узлов) [1, 93].

Уровень убедительности рекомендаций – **C** (уровень достоверности доказательств – 5)

Комментарий: чаще всего пациенты с наружным геморроем предъявляют жалобы на невозможность осуществления адекватных гигиенических процедур и/или на косметический дефект, а также на возникновение частых тромбозов наружных геморроидальных узлов (более 1 обострения за 2-3 месяца). Как правило, изолированный наружный геморрой встречается крайне редко и "геморроидальные бахромки" являются следствием ранее перенесенного острого тромбоза наружных геморроидальных узлов.

Оперативное вмешательство может быть выполнено как в условиях стационара в комплексе с другими малоинвазивными процедурами, направленными на ликвидацию симптомов внутреннего геморроя, или радикальными операциями (при наличии комбинированного геморроя), так и в условиях стационара дневного пребывания (изолированный наружный геморрой).

3.3. Лечение острого геморроя

3.3.1. Лечение тромбоза геморроидальных узлов

- Всем пациентам с тромбозом геморроидальных узлов 1-3 степени рекомендуется проведение консервативной терапии в соответствии с общими принципами лечения геморроя (см. [пункт 3.1](#) Общие принципы лечения острого и хронического геморроя) [1-4, 1.94-1.100].

Уровень убедительности рекомендаций – **C** (уровень достоверности доказательств – 4)

- Всем пациентам с тромбозом геморроидальных узлов 1 степени и выраженным болевым синдромом, а также отсутствием эффекта от проводимой консервативной терапии рекомендуется иссечение тромбированного геморроидального узла или тромбэктомия (эвакуация тромба) [1-4, 1.94-1.100].

Уровень убедительности рекомендаций – **C** (уровень достоверности доказательств – 4)

Комментарий: при остром тромбозе геморроидального узла(-ов) консервативная терапия, направленная на купирование болевого синдрома и воспалительного процесса, рекомендована при циркулярном тромбозе с выраженным отеком и воспалением окружающих тканей, а также, если сроки от начала заболевания до момента выбора тактики лечения превышают 72 часа. К данной терапии относят: местное использование комбинированных препаратов, содержащих местные анестетики (например, лидокаин**, бензокаин), антитромботические средства (гепарин натрия** и другие препараты) и кортикостероиды, а также системное применение биофлавоноидов.

К настоящему времени выполнено весьма незначительное число исследований, посвященных сравнению различных видов лечения тромбоза наружных геморроидальных узлов, а те, что имеются – обеспечивают низкий уровень доказательности. В связи с этим, выбор тактики лечения данной группы пациентов решается индивидуально с учетом опыта хирурга, предпочтений пациента и возможностей медицинского учреждения.

Хирургическое вмешательство может быть предпочтительнее консервативной терапии в связи с более быстрым купированием симптомов заболевания. Большинству пациентов, которые обращаются срочно (т.е. в течение 72 часов), может помочь тромбэктомия или иссечение тромбированного геморроидального узла под местной анестезией. При этом, в большинстве случаев можно ожидать самопроизвольного рассасывания или эвакуации тромба, однако, в таком случае возникает более высокая частота рецидивов по сравнению с хирургическим лечением. Частота рецидивов через год после геморроидэктомии составляет 6,4% против 25,4% после консервативной терапии. Таким образом, выбор тактики лечения определяется с учетом выраженности болевого синдрома, пожеланиями пациента, опытом хирурга и техническими возможностями медицинского учреждения [1-4, 1.20-1.25, 1.94-1.100].

- Пациентам с тромбозом геморроидальных узлов 1-3 степени во время беременности и лактации рекомендуется проведение консервативной терапии в соответствии с общими принципами лечения геморроя (см. [пункт 3.1](#) Общие принципы лечения острого и хронического геморроя) в том случае, когда польза от терапии превышает риск для плода [1, 1.101-1.107].

Уровень убедительности рекомендаций – **C** (уровень достоверности доказательств – 5)

- Пациентам во время беременности и лактации с тромбозом геморроидальных узлов 1 степени и выраженным болевым синдромом, а также отсутствием эффекта от проводимой консервативной терапии рекомендуется выполнение иссечения тромбированного геморроидального узла или тромбэктомии (эвакуации тромба) в том случае, когда польза от

вмешательства превышает риск для плода [1, 1.101-1.107].

Уровень убедительности рекомендаций – С (уровень достоверности доказательств – 4)

Комментарий: у беременных частота развития геморроя значительно возрастает в сравнении с общей популяцией до 25,7%, а в послеродовом периоде достигает 49,8%. При этом удельный вес острого тромбоза геморроидальных узлов достигает 73%.

Цель лечения беременных и кормящих женщин с геморроем – назначение адекватной консервативной терапии, которая не вредит здоровью матери и ребенка и не повышает риски для жизни плода.

Тем не менее, в настоящее время отсутствуют данные об абсолютной безопасности каких-либо схем для лечения геморроя во время беременности и кормления грудью.

Основными принципами консервативной терапии у беременных и кормящих являются: нормализация деятельности желудочно-кишечного тракта; купирование болевого синдрома путем использования препаратов, не запрещенных для применения у беременных и в период грудного вскармливания (см. инструкцию по применению препарата, зарегистрированного в Государственном реестре лекарственных средств Российской Федерации); применение биофлавоноидов; профилактика рецидивов [1-4, 1.101-1.107].

Показанием для иссечения тромбированного геморроидального узла или тромбэктомии под местной анестезией во 2-3 триместре беременности является длительно существующий тромбированный узел, сопровождающийся выраженным болевым синдромом и не поддающийся консервативной терапии.

3.3.2. Лечение острого кровоточащего геморроя, осложненного развитием анемии различной степени тяжести

- Всем пациентам с геморроем, осложненным продолжающимся или состоявшимся кровотечением, рекомендуется проведение консервативной терапии в соответствии с общими принципами лечения геморроя (см. пункт 3.1 Общие принципы лечения острого и хронического геморроя) [1-4].

Уровень убедительности рекомендаций – С (уровень достоверности доказательств – 5)

Комментарий: пациентам с геморроидальными кровотечениями возможно использование местных препаратов с компонентами, обладающими кровоостанавливающими и/или сосудосуживающими свойствами в виде мазей и суппозиториев (гемостатические средства и другие препараты для местного лечения геморроя и анальных трещин симпатомиметики, сумма алкалоидов белладонны и психолептики), биофлавоноидов, а также системных гемостатических средств.

- Всем пациентам с геморроем, осложненным продолжающимся кровотечением, и отсутствием эффекта от проводимой консервативной терапии рекомендуется выполнение инфракрасной фотокоагуляции или склерозирования внутренних геморроидальных узлов или лигирование/прошивание кровоточащего узла в экстренном порядке (см. пункт 3.2.2 Малоинвазивные хирургические методы) [1-4, 1.26, 1.35].

Уровень убедительности рекомендаций – В (уровень достоверности доказательств – 2)

Комментарий: следует помнить, что целью экстренного оперативного вмешательства является не удаление кровоточащего узла, а остановка кровотечения. После чего, при необходимости, компенсируют развившуюся постгеморрагическую анемию (см. соответствующие рекомендации) и проводят лечение заболевания в соответствии с клиническими рекомендациями по лечению хронического геморроя (см. пункт 3.2. Лечение хронического геморроя).

3.4. Профилактика инфекционных раневых осложнений после хирургического лечения

- Всем пациентам после хирургического лечения геморроя в случае наличия обширных ран, нарушений иммунного статуса у пациентов, рекомендуется назначение кишечных противомикробных препаратов. Препараты могут вводиться парентерально или перорально [1-3].

Уровень убедительности рекомендаций – С (уровень достоверности доказательств – 5)

4. Медицинская реабилитация и санаторно-курортное лечение, медицинские показания и противопоказания к применению методов медицинской реабилитации, в том числе основанных на использовании природных лечебных факторов

- Всем пациентам, перенесшим хирургическое лечение по поводу геморроя, в послеоперационном периоде до заживления ран рекомендуется проведение ежедневных перевязок, заключающихся в очищении ран растворами антисептических и дезинфицирующих средств (D08A) и нанесении на раневую поверхность мазевых основ, обладающих противовоспалительным и ранозаживляющим действием, для уменьшения рисков воспалительных осложнений [1-3].

Уровень убедительности рекомендаций – С (уровень достоверности доказательств – 5)

- Всем пациентам, перенесшим хирургическое лечение по поводу геморроя, в послеоперационном периоде до заживления ран рекомендуется соблюдение диеты, богатой растительной клетчаткой, прием пищевых волокон для формирования регулярного мягкого стула [1-3].

Уровень убедительности рекомендаций – С (уровень достоверности доказательств – 5)

- Всем пациентам, перенесшим хирургическое лечение по поводу геморроя, рекомендуется после выписки из стационара, на период заживления раны, находиться под наблюдением врача-колопроктолога или врача-хирурга по месту жительства для профилактики рецидивов и осложнений заболевания [1-3].

Уровень убедительности рекомендаций – С (уровень достоверности доказательств – 5)

Комментарий: необходимость реабилитации пациентов обусловлена хирургической травмой перианальной области, анального канала и нижнеампулярного отдела прямой кишки с наличием послеоперационных швов в местах лигирования ветвей верхней прямокишечной артерии. Наличие послеоперационных ран (нарушение целостности) в указанных анатомических областях, их заживление вторичным натяжением, швы в местах прошивания геморроидальных артерий обуславливают риск гнойно-септических осложнений, послеоперационных кровотечений при несостоятельности наложенных швов. Болевой синдром различной степени выраженности и возможные нарушения функции дефекации и функции держания в послеоперационном периоде может приводить к значительной социальной дезадаптации и снижать качество жизни данной категории пациентов.

Общие принципы реабилитации после хирургического лечения геморроя:

- 1) комплексная оценка исходного состояния пациента и формулировка программы реабилитации;
- 2) составление плана необходимых для реабилитации диагностических и лечебных мероприятий;
- 3) мультидисциплинарный принцип организации реабилитационной помощи;
- 4) контроль эффективности проводимой терапии в процессе восстановительного лечения и по окончании курса реабилитации.

Этапы реабилитации пациентов после хирургического лечения:

1-й этап – ранняя реабилитация, с 4-6 по 7-10 сутки после хирургического вмешательства. В данный период пациент находится на реабилитационном стационарном лечении в течение 3-5 дней, после чего дальнейшая реабилитация происходит в течение 7-14 дней в амбулаторных условиях, либо стационаре кратковременного пребывания.

Наиболее важными задачами 1 этапа реабилитации является нормализация работы желудочно-кишечного тракта с формированием нормальной консистенции и частоты стула. Кроме того, на данном этапе осуществляется контроль гемостаза, раневого процесса и купирование послеоперационного болевого синдрома.

2-й этап с 15 по 45 сутки после операции, направлен на ускорение репаративных процессов и геометрически правильное, программируемое заживление послеоперационных ран с контролем деятельности желудочно-кишечного тракта.

- Лечебное питание: одним из важных компонентов послеоперационной реабилитации на раннем этапе является нормализация функции желудочно-кишечного тракта, направленная на устранение запоров, формирование нормальной консистенции стула. С этой целью пациентам рекомендуется потребление адекватного количества жидкости и пищевых волокон. В качестве источника пищевых волокон применяют пшеничные отруби, морскую капусту и льняное семя в их природном виде, или в форме фармакологических препаратов, которые обладают высокой водоудерживающей способностью, что позволяет размягчить консистенцию стула, способствует регулярной и полноценной дефекации с исключением необходимости натуживаний для опорожнения прямой кишки.

- Контроль гемостаза: после хирургического лечения геморроя, сопровождающегося удалением наружного и внутреннего компонентов кавернозной ткани, раны располагаются в хорошо кровоснабжаемой зоне. В этой связи часто отмечается кровоточивость послеоперационных ран на протяжении первых 2-3 недель после операции. Реабилитационные мероприятия при повышенной кровоточивости ран заключаются в регулярном их осмотре, применении мазевых композиций, обладающих комплексным, в т.ч. капилляроукрепляющим действием, нормализации консистенции стула с ограничением избыточных натуживаний. Могут применяться различные гемостатические средства для местного применения (В02ВС), в т.ч. губка гемостатическая абсорбирующая желатиновая стерильная, а также электрокоагуляция кровоточащих поверхностей.

- Купирование болевого синдрома: степень выраженности болевых ощущений зависит от обширности хирургической травмы перианальной области и анального канала, индивидуального болевого порога, наличия швов на ранах анального канала и перианальной области. Системные либо местные средства для купирования болевого синдрома подбираются индивидуально лечащим врачом в зависимости от степени интенсивности, а также выраженности психоэмоциональных нарушений.

- Программируемый раневой процесс: одним из важнейших аспектов послеоперационного восстановления пациентов, позволяющий избежать развития послеоперационных осложнений является своевременное и топографически выверенное заживление послеоперационных ран. Правильное ведение раневого процесса, начиная со 2-х суток после операции до полной эпителизации ран подразумевает: ежедневную санацию ран растворами антисептиков и дезинфицирующих средств (D08A), перевязку с мазевыми аппликациями (состав мази определяется стадией раневого процесса); динамический контроль врачом-колопроктологом (трансректальное пальцевое исследование прямой кишки выполняется каждые двое суток); микробиологический контроль (при подозрении на гнойно-септические осложнения и раневую инфекцию).

Основные реабилитационные мероприятия после хирургического лечения геморроя

После выписки из стационара в послеоперационном периоде необходимо проведение реабилитационных мероприятий у всех пациентов, перенесших хирургическое лечение геморроя. В зависимости от тяжести нарушений функции комплекс реабилитационных мероприятий проводится амбулаторно, либо на стационарной реабилитационной койке.

- Нарушение дефекации – пациент нуждается в механической очистке кишечника:
 - выполнение очистительной либо сифонной клизмы;
 - назначение осмотических слабительных средств (А06АD) с оценкой их эффективности;
 - механическое удаление каловых масс под местным либо регионарным обезболиванием.

- Болевой синдром (интенсивность болевого синдрома по нумерологической оценочной шкале (НОШ) превышает 6 баллов, [приложение Г1](#)):

- нестероидных противовоспалительных и противоревматических препаратов с использованием парентерального пути введения;

- аппликация на раневые поверхности мазевых композиций, в состав которых входят местно-анестезирующие и противовоспалительные компоненты;

- физиотерапия (ультрафиолетовое облучение, ферментативное, лазерное, ультразвуковое и т.д.).

- Контроль раневого процесса (при необходимости применения местных и/или системных нестероидных противовоспалительных и противоревматических препаратов (M01) с динамическим локальным контролем за уровнем воспалительной реакции, необходимости выполнения микробиологического контроля):

- обработка раневых поверхностей растворами антисептиков;

- нанесение мазевых композиций на водорастворимой основе, содержащие противомикробные компоненты, мази, содержащие антибактериальные компоненты;

- антибактериальные препараты системного действия (J01) в таблетированной форме или вводимые парентерально;

- посев раневого отделяемого при выраженных воспалительных изменениях в ранах, подозрении на контаминацию ран гноеродной флорой с динамическим контролем через 5-7 дней после проведения курса антибактериальной терапии;

- физиотерапия (ультрафиолетовое облучение, ферментативное, лазерное, ультразвуковое и т.д.).

Амбулаторный (возможно проведение в рамках стационара кратковременного пребывания) этап реабилитации (15-45 день после операции).

Целью 2-го этапа реабилитации пациентов, перенесших хирургическое лечение геморроя, является окончательная эпителизация послеоперационных ран и профилактика развития послеоперационных осложнений. Также, в процессе 2-го этапа реабилитации актуальным остается контроль за консистенцией и частотой стула, болевым синдромом, контроль течения раневого процесса.

С целью профилактики рубцовой деформации и стриктуры заднего прохода необходим контроль врача-колопроктолога с трансректальным пальцевым исследованием прямой кишки каждые 3-5 дней.

5. Профилактика и диспансерное наблюдение, медицинские показания и противопоказания к применению методов профилактики

5.1. Профилактика

- Всем пациентам при появлении первых симптомов геморроя рекомендуется прием (осмотр, консультация) врача-колопроктолога для определения тактики профилактических мероприятий, целью которых является предотвращение развития и прогрессирования заболевания [1-4].

Уровень убедительности рекомендаций – С (уровень достоверности доказательств – 5)

Комментарий: основополагающим в профилактике развития геморроя является нормализация деятельности желудочно-кишечного тракта, устранение запоров, соблюдение гигиенического режима. При появлении симптомов, характерных для геморроя, необходима консультация врача-колопроктолога. Своевременная диагностика и лечение заболевания на ранних стадиях может значительно улучшить прогноз, уменьшить вероятность развития осложнений и предотвратить дальнейшее прогрессирование геморроя.

5.2. Диспансерное ведение

- Всем пациентам, перенесшим хирургическое лечение геморроя, после окончания лечения и заживления ран рекомендуется динамическое наблюдение врачом-колопроктологом 1 раз в 6 месяцев в течение первого года для улучшения контроля над заболеванием и профилактики развития рецидива заболевания [1, <...>].

Уровень убедительности рекомендаций – С (уровень достоверности доказательств – 5)

6. Организация оказания медицинской помощи

6.1. Показания для госпитализации в медицинскую организацию

Неотложная госпитализация в специализированное колопроктологическое отделение показана при остром геморрое, сопровождающемся циркулярным тромбозом геморроидальных узлов, воспалением окружающих мягких тканей и выраженным болевым синдромом, а также в случае обильных и продолжающихся кровотечений, не купирующихся консервативными мероприятиями и ведущих к развитию анемии.

Плановая госпитализация в специализированное колопроктологическое отделение показана при хроническом течении заболевания или при легком обострении, сопровождающемся умеренным болевым синдромом, локальным тромбозом одного или нескольких геморроидальных узлов, без воспаления окружающих тканей.

Проведение диагностических мероприятий в плановой ситуации на этапе постановки диагноза может осуществляться в амбулаторных условиях. Проведение хирургического лечения необходимо осуществлять в условиях специализированного колопроктологического отделения стационара и/или в условиях дневного колопроктологического стационара.

6.2. Показания к выписке пациента из медицинской организации

При неотложной госпитализации по поводу острого геморроя показанием к выписке является купирование острых проявлений болезни и положительная динамика состояния пациента: уменьшение локальных воспалительных проявлений; снижение выраженности болевого синдрома с возможностью его купирования пероральными препаратами в амбулаторных условиях; отсутствие признаков продолжающегося кишечного кровотечения с возможностью коррекции постгеморрагической анемии (при ее наличии) в амбулаторных

условиях; возможность пациента (для пациентов с ограниченными возможностями) самостоятельно продолжить курс консервативной терапии в амбулаторных условиях под наблюдением врача-колопроктолога или врача-хирурга.

При плановой госпитализации по поводу хронического геморроя выписка пациента в зависимости от характера оперативного лечения осуществляется на 2-5 день после операции. Показанием к выписке является: неосложненное течение раннего послеоперационного периода (отсутствие дизурии, повышенной кровоточивости и т.п.); отсутствие гнойно-септических осложнений течения раневого процесса; контролируемый болевой синдром с возможностью его купирования пероральными препаратами в амбулаторных условиях; возможность самостоятельной полноценной дефекации после радикального хирургического лечения (выписка рекомендована после первого стула); возможность пациента (для пациентов с ограниченными возможностями) самостоятельно продолжить курс консервативной терапии в амбулаторных условиях под наблюдением врача-колопроктолога или врача-хирурга.

7. Дополнительная информация (в том числе факторы, влияющие на исход заболевания или состояния)

Отрицательно влияют на исход лечения:

1. Присоединение инфекционных осложнений;
2. Нарушение стула (диарея или запор);
3. Несоблюдение пациентом ограничительного режима и диетических рекомендаций.

Критерии оценки качества медицинской помощи

Критерии оценки качества первичной медико-санитарной помощи взрослым при геморрое (коды по МКБ-10: K64)

N п/п	Критерии оценки качества	Оценка выполнения
1	Выполнен прием (осмотр, консультация) врача-колопроктолога	Да/Нет
2	Выполнено трансректальное пальцевое исследование (при установлении диагноза)	Да/Нет
3	Выполнена ректороманоскопия или аноскопия (при установлении диагноза)	Да/Нет
4	Назначено консервативное лечение или хирургическое вмешательство (при хроническом геморрое в зависимости от медицинских показаний и при отсутствии медицинских противопоказаний)	Да/Нет

Критерии оценки качества специализированной медицинской помощи взрослым при геморрое (коды по МКБ-10: K64)

N п/п	Критерии оценки качества	Оценка выполнения
1	Выполнен прием (осмотр, консультация) врача-колопроктолога	Да/Нет
2	Выполнено трансректальное пальцевое исследование (при установлении диагноза)	Да/Нет
3	Выполнена ректороманоскопия или аноскопия (при установлении диагноза)	Да/Нет

	диагноза в случае, если не была выполнена в амбулаторных условиях)	
4	Выполнена колоноскопия (пациентам старше 50 лет при установлении диагноза в случае, если не была выполнена в амбулаторных условиях)	Да/Нет
5	Выполнено консервативное лечение или малоинвазивное хирургическое вмешательство (при остром геморрое в зависимости от медицинских показаний при отсутствии медицинских противопоказаний)	Да/Нет
6	Выполнено консервативное лечение или малоинвазивное хирургическое вмешательство или хирургическое вмешательство (при хроническом геморрое в зависимости от медицинских показаний и при отсутствии медицинских противопоказаний)	Да/Нет

Список литературы

1. Шельгин, Ю.А. Геморрой. Диагностика и лечение/Ю.А. Шельгин, А.Ю. Титов, Л.А. Благодарный и соавт.//Москва: ООО Издательская группа "ГЭОТАР-Медиа". – 2022. – 216 с.
2. Шельгин, Ю.А. Справочник по колопроктологии/Ю.А. Шельгин, Л.А. Благодарный//М.: Литтерра, 2014. – с. 64-89.
3. Corman, M.L. Hemorrhoids/M.L. Corman, et al.//Colon and rectal surgery. – 2013. – N 6. – p. 272-366.
4. Wald, A. ACG clinical guideline: management of benign anorectal disorders/A. Wald, A.E. Bharucha, B.C. Cosman, et al.//Am J Gastroenterol. – 2014. – N 109(8). – p. 1141-1157.
5. Davis, B.R. The American Society of Colon and Rectal Surgeons Clinical Practice Guidelines for the Management of Hemorrhoids/B.R. Davis, S.A. Lee-Kong, J. Migaly, et al.//Dis. Colon Rectum. – 2018. – N 61(3). – p. 284-292.
6. Веселов, А.В. Особенности организации медицинской помощи при геморрое в субъектах Российской Федерации за 2018 год/А.В. Веселов, В.В. Омеляновский, А.И. Москалев и соавт.//Колопроктология. – 2020. – N 19(3). – с. 126-134.
7. Goligher, J.C. Surgery of the Anus, Rectum and Colon/J.C. Goligher, H.L. Duthie, H.H. Nixon//1st ed. London, UK: Charles C. Thomas. – 1961. – 829 p.
8. Peery, A.F. Risk factors for hemorrhoids on screening colonoscopy/A.F. Peery, R.S. Sandler, J.A. Galanko, et al.//PLoS One. – 2015. – N 10(9): e0139100.
9. Rex, D.K. Colorectal cancer screening: recommendations for physicians and patients from the US Multi-Society Task Force on Colorectal Cancer/D.K. Rex, C.R. Boland, J.A. Dominitz, et al.//Am J Gastroenterol. – 2017. – N 112(7). – p. 1016-1030.
10. Gralnek, I.M. The role of colonoscopy in evaluating hematochezia: a population-based study in a large consortium of endoscopy practices/I.M. Gralnek, O.R.T. Fisher, J.L. Holub, et al.//Gastrointest Endosc. – 2013. – N 77(3). – p. 410-418.
11. Bibbins-Domingo, K. Screening for colorectal cancer: US Preventive Services Task Force recommendation statement/K. Bibbins-Domingo, D.C. Grossman, S.J. Curry, et al.//JAMA. – 2016. – N 315(23). – p. 2564-2575.
12. Wexner, S.D. The evaluation and physiologic assessment of hemorrhoidal disease: a review/S.D. Wexner, K. Baig//Tech Coloproctol. – 2001. – N 5(3). – p. 165-168.
13. Lohsiriwat V. Treatment of hemorrhoids: a coloproctologist's view/V. Lohsiriwat//World J Gastroenterol. – 2015. – N 21(31). – p. 9245-9252.
14. Фоменко, О.Ю. Функциональное состояние запирающего аппарата прямой кишки после хирургического лечения геморроя 4 стадии ультразвуковым скальпелем/О.Ю. Фоменко, С.А. Фролов, В.Н. Кашников и соавт.//Казанский медицинский журнал. – 2022. – N 4(103). – с. 696-703.

15. Фоменко, О.Ю. Консервативная реабилитация пациентов с недостаточностью анального сфинктера после хирургического лечения геморроя 4 стадии/О.Ю. Фоменко, С.А. Фролов, В.Н. Кашников и соавт.//Вопросы курортологии, физиотерапии и лечебной физической культуры. – 2022. – N 4(99). – с. 36-42.
16. Arora, G. Concurrent conditions in patients with chronic constipation: a population-based study/G. Arora, A. Mannalithara, A. Mithal, et al.//PLoS One. – 2012. – N 7(10): e42910.
17. Alonso-Coello, P. Laxatives for the treatment of hemorrhoids/P. Alonso-Coello, G. Guyatt, D. Heel-Ansdell, et al.//Cochrane Database Syst Rev. – 2005. – N 4: CD004649.
18. Johannsson, H.O. Bowel habits in hemorrhoid patients and normal subjects/H.O. Johannsson, W. Graf, L. Pählman //Am J Gastroenterol. – 2005. – N 100(2). – p. 401-406.
19. Garg, P. Adequate dietary fiber supplement along with TONE concept can help avoid surgery in most patients with advanced hemorrhoids/P. Garg, P. Singh//Minerva Gastroenterol Dietol. – 2017. – N 63(2). – p. 92-96.
20. Salvati, E.P. Nonoperative management of hemorrhoids/E.P. Salvati//Dis Colon Rectum. – 1999. – N 42(8). – p. 989-993.
21. Perera, N. Phlebotonics for haemorrhoids/N. Perera, D. Liolitsa, S. Iype, et al.//The Cochrane Collaboration. – 2012. – N 15(8): CD004322.
22. Godeberge, P. Daflon 500 mg in the treatment of hemorrhoidal disease: a demonstrated efficacy in comparison with placebo/P. Godeberge//Angiology. – 1994. – N 45(2). – p. 578-800.
23. La Torre, F. Clinical use of micronized purified flavonoid fraction for treatment of symptoms after hemorrhoidectomy: results of a randomized, controlled, clinical trial/F. La Torre, A.P. Nicolai//Dis Colon Rectum. – 2004. – N 47(5). – p. 704-710.
24. Alonso-Coello, P. Meta-analysis of flavonoids for the treatment of haemorrhoids/P. Alonso-Coello, Q. Zhou, M.J. Martinez-Zapata, et al.//Br J Surg. – 2006. – N 93(8). – p. 909-920.
25. Люльман Х. Фармакология: атлас/Х. Люльман, К. Мор, Л. Хайн//М.: Практическая медицина. – 2016. – с. 384.
26. Altomare, D.F. Surgical management of haemorrhoids: an Italian survey of over 32 000 patients over 17 years/D.F. Altomare, A. Picciariello, G. Pecorella, et al.//Colorectal Disease. – 2018. – N 20(12). – p. 1117-1124.
27. Albuquerque, A. Rubber band ligation of hemorrhoids: a guide for complications/A. Albuquerque//World J Gastrointest Surg. – 2016. – N 8(9). – p. 614-620.
28. Sim, H.L. Life-threatening perineal sepsis after rubber band ligation of haemorrhoids/H.L. Sim, K.Y. Tan, P.L. Poon, et al.//Tech Coloproctol. – 2009. – N 13(2). – p. 161-164.
29. McCloud, J.M. Life-threatening sepsis following treatment for haemorrhoids: a systematic review/J.M. McCloud, J.S. Jameson, A.N.D. Scott//Colorectal Dis. – 2006. – N 8(9). – p. 748-755.
30. Tejirian, T. Bacterial endocarditis following rubber band ligation in a patient with a ventricular septal defect: report of a case and guideline analysis/T. Tejirian, M.A. Abbas//Dis Colon Rectum. – 2006. – N 49(12). – p. 1931-1933.
31. Chau, N.G. Pylephlebitis and pyogenic liver abscesses: a complication of hemorrhoidal banding/N.G. Chau, S. Bhatia, M. Raman//Can J Gastroenterol. 2007. – N 21(9). – p. 601-603.
32. Gallo, G. Sclerotherapy for hemorrhoidal disease: systematic review and meta-analysis/G. Gallo, A. Picciariello, C. Armellin, Andrews E. et al.//Tech Coloproctol. – 2024. – N 28(1). – p. 28
33. Костарев, И.В. Результаты склерозирующего лечения геморроя у больных с высоким хирургическим риском/И.В. Костарев, Л.А. Благодарный, С.А. Фролов и соавт.//Российский журнал гастроэнтерологии, гепатологии, колопроктологии. – 2010. – N 20(1). – с. 82-87.
34. Фролов, С.А. Склеротерапия детергентами – метод выбора лечения больных кровоточащим геморроем, осложненным анемией/С.А. Фролов, Л.А. Благодарный, И.В. Костарев и соавт.//Колопроктология. – 2011. – N 2(36). – с. 23-27.
35. Kanellos, I. A Comparison of the simultaneous application of sclerotherapy and rubber

band ligation, with sclerotherapy and rubber band ligation applied separately, for the treatment of haemorrhoids: a prospective randomized trial/I. Kanellos, I. Goulimaris, E. Christoforidis, et al.//Colorect Disease. – 2003. – N 5(2). – p. 133-138.

36. Leicester, R.J. Comparison of infrared coagulation with conventional methods and the treatment of hemorrhoids/R.J. Leicester, R.J. Nicholls, C.V. Mann//Coloproctology. – 1981. – N 5. – p. 313.

37. Leicester, R.J. Infrared coagulation: a new treatment for hemorrhoids/R.J. Leicester, R.J. Nicholls, C.V. Mann//Dis Colon Rectum. – 1981. – N 24(8). – p. 602-605.

38. Ricci, M.P. Rubber band ligation and infrared photocoagulation for the outpatient treatment of hemorrhoidal disease/M.P. Ricci, D. Matos, S.S. Saad//Acta Cir Bras. – 2008. – N 23(1). – p. 102-106.

39. Marques, C.F.S. Early results of the treatment of internal hemorrhoid disease by infrared coagulation and elastic banding: a prospective randomized cross-over trial/C.F.S. Marques, S.C. Nahas, C.S.R. Nahas, et al. et al.//Tech Coloproctol. – 2006. – N 10(4). – p. 312-317.

40. Poen, A.C. A randomized controlled trial of rubber band ligation versus infrared coagulation in the treatment of internal haemorrhoids/A.C. Poen, R.J. Felt-Bersma, M.A. Cuesta, et al.//Eur J Gastroenterol Hepatol. – 2000. – N 12(5). – p. 535-539.

41. Peng, B.C. Randomized trial of rubber band ligation vs. stapled hemorrhoidectomy for prolapsed piles/B.C. Peng, D.G. Jayne, Y.H. Ho//Dis Colon Rectum. – 2003. – N 46(3). – p. 291-297.

42. Brown, S.R. Comments to 'rubber band ligation versus excisional haemorrhoidectomy for haemorrhoids'/S.R. Brown, A. Watson//Tech Coloproctol. -2016. – N 20(9). – p. 659-661.

43. Brown, S. The HubBLE Trial: haemorrhoidal artery ligation (HAL) versus rubber band ligation (RBL) for symptomatic second- and third-degree haemorrhoids: a multicentrerandomised controlled trial and health-economic evaluation/S. Brown, J. Tiernan, K. Biggs, et al//Health Technol Assess. – 2016. – N 20(88). – p. 1-150.

44. Alshreef, A. Cost-Effectiveness of Haemorrhoidal Artery Ligation versus Rubber Band Ligation for the Treatment of Grade II-III Haemorrhoids: Analysis Using Evidence from the HubBLE Trial/A. Alshreef, A.J. Wailoo, D.R. Brown, et al.//Pharmacoecon Open. – 2017. – N 1(3). – p. 175-184.

45. Sajid, M.S. A systematic review comparing transanalhaemorrhoidaldearterialisation to stapled haemorrhoidopexy in the management of haemorrhoidal disease/M.S. Sajid, U. Parampali, P. Sains, et al.//Tech Coloproctol. – 2012. – N 16(1). – p. 1-8.

46. Gupta, P.J. Doppler-guided hemorrhoidal artery ligation does not offer any advantage over suture ligation of grade 3 symptomatic hemorrhoids/P.J. Gupta, S. Kalaskar, S. Taori, et al.//Tech Coloproctol. – 2011. – N 15(4). – p. 439-444.

47. Pucher, P.H. Clinical outcome following Doppler-guided haemorrhoidal artery ligation: a systematic review. P.H. Pucher, M.H. Sodergren, A.C. Lord, et al.//Colorectal Dis. – 2013. – N 15(6). – p. 284-294.

48. Tsunoda, A. Comparison of the early results of transanal hemorrhoidal dearterialization and hemorrhoidectomy using an ultrasonic scalpel/A. Tsunoda, Y. Kiyasu, W. Fujii, et al.//Surg Today. – 2015. – N 45(2). – p. 175-180.

49. Giordano, P. Prospective evaluation of stapled haemorrhoidopexy versus transanalhaemorrhoidaldearterialisation for stage II and III haemorrhoids: threeyear outcomes/P. Giordano, P. Nastro, A. Davies, et al.//Tech Coloproctol. – 2011. – N 15(1). – p. 67-73.

50. Infantino, A. Prospective randomized multicentre study comparing stapler haemorrhoidopexy with Doppler-guided transanalhaemorrhoid dearterialization for third-degree haemorrhoids/A. Infantino, D.F. Altomare, M. Bonanno, et al.//Colorectal Dis. – 2012. – N 14(2). – p. 205-211.

51. Ratto, C. Distal Doppler-guided dearterialization' is highly effective in treating

haemorrhoids by transanalhaemorrhoidal dearterialization./C. Ratto, L. Donisi, A. Parello, et al.//Colorectal Disease. – 2012. – N 14(11). – p. 786-789.

52. Ratto, C, Evaluation of transanal hemorrhoidal dearterialization as a minimally invasive therapeutic approach to hemorrhoids/C. Ratto, L. Donisi, A. Parello, et al.//Dis Colon Rectum. – 2010. – N 53(5). – p. 803-811.

53. Zampieri, N. Long-term results and quality of life in patients treated with hemorrhoidectomy using two different techniques: Ligasure versus transanal hemorrhoidal dearterialization/N. Zampieri, R. Castellani, R. Andreoli, et al.//The American Journal of Surgery. – 2012. – N 204(5). – p. 684-688.

54. Lienert, M. Doppler-guided ligation of the hemorrhoidal arteries. Report of experiences with 248 patients/M. Lienert, B. Ulrich//Dtsch Med Wochenschr. – 2004. – N 129(17). – p. 947-950.

55. Lehur, P.A. Cost-effectiveness of New Surgical Treatments for Hemorrhoidal Disease: A Multicentre Randomized Controlled Trial Comparing Transanal Doppler-guided Hemorrhoidal Artery Ligation With Mucopexy and Circular Stapled Hemorrhoidopexy/P.A. Lehur, A.S. Didnee, J.L. Faucheron, et al.//Ann Surg. – 2016. – N 264(5). – p. 710-716.

56. Aigner, F. Doppler-guided haemorrhoidal artery ligation with suture mucopexy compared with suture mucopexy alone for the treatment of Grade III haemorrhoids: a prospective randomized controlled trial/F. Aigner, I. Kronberger, M. Oberwalder, et al.//Colorectal Dis. – 2016. – N 18(7). – p. 710-716.

57. Denoya, P. Hemorrhoidal dearterialization with mucopexy versus hemorrhoidectomy: 3-year follow-up assessment of a randomized controlled trial/P. Denoya, J. Tam, R. Bergamaschi//Tech Coloproctol. – 2014. – N 18(11). – p. 1081-1085.

58. Xu, L. Transanal hemorrhoidal dearterialization with mucopexy versus open hemorrhoidectomy in the treatment of hemorrhoids: a meta-analysis of randomized control trials/L. Xu, H. Chen, G. Lin, et al.//Tech Coloproctol. – 2016. – N 20(12). – p. 825-833.

59. Титов, А.Ю. Допплероконтролируемая дезартеризация с мукопексией и геморроидэктомия в лечении геморроя/А.Ю. Титов, М.В. Абрицова, А.А. Мудров//Хирургия. Журнал им. Н.И. Пирогова. – 2016. – N 2. – с. 24-32.

60. Faes, S. Short- and long-term outcomes of laser haemorrhoidoplasty for grade II – III haemorrhoidal disease/S. Faes, M. Pratsinis, S. Hasler-Gehrer, et al.//Colorectal Disease. – 2019. – N 21(6). – p. 689-696.

61. Naderan, M. A Randomized Controlled Trial Comparing Laser Intra Hemorrhoidal Coagulation and Milligan-Morgan Hemorrhoidectomy/M. Naderan, S. Shoar, M. Nazari, et al.//J Invest Surg. – 2017. – N 30(5). – p. 325-331.

62. Ravo, B. Complications after stapled hemorrhoidectomy: can they be prevented?/B. Ravo, A. Amato, V. Bianco, et al.//Tech Coloproctol. – 2002. – N 6(2). – p. 83-88.

63. Bellio, G. Stapled haemorrhoidopexy: results at 10-year follow-up/A. Pasquali, Schiano, M. Visconte//Dis Colon Rectum. – 2018. – N 61. – p. 491-498.

64. Lumb, K.J. Stapled versus conventional surgery for hemorrhoids/K.J. Lumb, P.H.D. Colquhoun, R.A. Malthaner, et al.//Cochrane Database Syst Rev. – 2006. – N 4: CD005393.

65. Kilonzo, M.M. Cost Effectiveness of Stapled Haemorrhoidopexy and Traditional Excisional Surgery for the Treatment of Haemorrhoidal Disease/M.M. Kilonzo, S.R. Brown, H. Bruhn, et al.//Pharmacoecon Open. – 2018. – N 2(3). – p. 271-280.

66. Watson, A.J. A pragmatic multicentre randomised controlled trial comparing stapled haemorrhoidopexy with traditional excisional surgery for haemorrhoidal disease: the eTHoS study/A.J. Watson, J. Cook, J. Hudson, et al.//Health Technol Assess. – 2017. – N 21(70). – p. 1-224.

67. Mehigan, B.J. Stapling procedure for haemorrhoids versus Milligan-Morgan haemorrhoidectomy: randomised controlled trial/B.J. Mehigan, J.R. Monson, J.E. Hartley//Lancet. –

2001. – N 355(9206). – p. 782-785.

68. Pope, V. Randomized, controlled trial comparing quality of life after open hemorrhoidectomy (OH) plus stapled anopexy (SA)/V. Pope, H. Doran, S. Fearn, et al.//Dis Colon Rectum. – 2001. – N 44. – p. 1-8.

69. Shalaby, R. Randomized clinical trial of stapled versus Milligan-Morgan haemorrhoidectomy/R. Shalaby, A. Desoky//Br J Surg. – 2001. – N 88(8). – p. 1049-1053.

70. Ganio, E. Prospective randomized multicentre trial comparing stapled with open haemorrhoidectomy/E. Ganio, D.F. Altomare, F. Gabrielli, et al.//Br J Surg. – 2001. – N 88(5). – p. 669-674.

71. Oughriss, M. Complications of stapled hemorrhoidectomy: a French multicentric study/M. Oughriss, R. Yver, J.L. Faucheron//Gastroenterol Clin Biol. – 2005. – N 29(4). – p. 429-433.

72. Molloy, Rg. Life-threatening pelvis sepsis after stapled haemorrhoidectomy/Rg. Molloy, D. Kingsmore//Lancet. – 2000. – N 355(9206). – p. 810.

73. Pescatori, M. Postoperative complications after procedure for prolapsed hemorrhoids (PPH) and stapled transanal rectal resection (STARR) procedures/M. Pescatori, G. Gagliardi//Tech Coloproctol. – 2008. – N 12(1). – p. 7-19.

74. Wong, L-Y. Rectal perforation: a life-threatening complication of stapled hemorrhoidectomy: report of a case/L-Y. Wong, J-K. Jiang, S-C. Chang, et al.//Dis Colon Rectum. – 2003. – N 46(1). – p. 116-117.

75. Pessaux, P. Morbidity after stapled haemorrhoidectomy: long-term results about 140 patients and review of the literature/P. Pessaux, J-J. Tuech, B. Laurent, et al.//AnnChir. – 2004. – N 129(10). – p. 571-577.

76. Титов, А.Ю. Субмукозная лазерная термоабляция внутренних геморроидальных узлов/А.Ю. Титов, И.В. Костарев, Л.А. Благодарный и соавт.//Хирургия. Журнал им. Н.И. Пирогова. – 2020. – N 3. – с. 89-96.

77. Lie, H. Laser hemorrhoidoplasty for hemorrhoidal disease: a systematic review and meta-analysis/H. Lie, E.F. Caesarini, A.A. Purnama, et al.//Lasers Med Sci. – 2022. – N 37(9). – p. 3621-3630.

78. Cheetham, M.J. Persistent pain and fecal urgency after stapled haemorrhoidectomy/M.J. Cheetham, N.J. Mortensen, P.O. Nystrom, et al.//Lancet. – 2000. – N 356(9231). – p. 730-733.

79. Simillis, C. Systematic review and network meta-analysis comparing clinical outcomes and effectiveness of surgical treatments for haemorrhoids/C. Simillis, S.N. Thoukididou, A.A.P. Slessor, et al.//Br J Surg. – 2015. – N 102(13). – p. 1603-1618.

80. Arbman, G. Closed vs. open hemorrhoidectomy-is there any difference?/G. Arbman, H. Krook, S. Haapaniemi//Dis Colon Rectum. – 2000. – N 43(1). – p. 31-34.

81. Bhatti, M.I. Milligan-Morgan (Open) Versus Ferguson Haemorrhoidectomy (Closed): A Systematic Review and Meta-Analysis of Published Randomized, Controlled Trials/M.I. Bhatti, M.S. Sajid, M.K. Baig//World J Surg. – 2016. – N 40(6). – p. 1509-1519.

82. Chung, Y-C. Clinical experience of sutureless closed hemorrhoidectomy with Ligasure/Y-C. Chung, H-J. Wu//Dis Colon Rectum. – 2003. – N 46(1). – p. 87-92.

83. Tan, J.J. Prospective, randomized trial comparing diathermy and harmonic scalpel hemorrhoidectomy/J.J. Tan, F. Seow-Choen//Dis Colon Rectum. – 2001. – N 44(5). – p. 677-679.

84. Li, X. Ligasure versus Ferguson hemorrhoidectomy in the treatment of hemorrhoids: a meta-analysis of randomized control trials/X. Li, C. Honglei, L. Guoqiang, et al.//Surg Laparosc Endosc Percutan Tech. – 2015. – N 25(2). – p. 106-110.

85. Khan, S. Surgical treatment of hemorrhoids: prospective, randomized trial comparing closed excisional hemorrhoidectomy and the harmonic scalpel technique of excisional hemorrhoidectomy/S. Khan, S.E. Pawlak, J.C. Eggenberger, et al.//Dis Colon Rectum. – 2001. – N 44(6). – p. 845-849.

86. Хмылов, Л.М. Сравнительная характеристика течения раневого процесса и

послеоперационного периода у больных перенесших геморроидэктомию ультразвуковым скальпелем и традиционными способами/Л.М. Хмылов, А.Ю. Титов, Л.Л. Капуллер и соавт.//Колопроктология. – 2004. – N 2(8). – с. 14-20.

87. Mushaya, C.D. Harmonic scalpel compared with conventional excisional haemorrhoidectomy: a meta-analysis of randomized controlled trials/C.D. Mushaya, P.J. Caleo, L. Bartlett, et al.//Tech Coloproctol. – 2014. – N 18(11). – p. 1009-1016.

88. Chung, C.C. Double-blind, randomized trial comparing harmonic scalpel hemorrhoidectomy, bipolar scissors hemorrhoidectomy, and scissors excision: ligation technique/C.C. Chung, J.P. Ha, Y.P. Tai, et al.//Dis Colon Rectum. – 2002. – N 45. – p. 789 – 94.

89. Armstrong, D.N. Harmonic scalpel hemorrhoidectomy: five hundred consecutive cases/D.N. Armstrong, C. Frankum, M.E. Schertzer, et al.//Dis Colon Rectum. – 2002. – N 45(3). – p. 354-359.

90. Nienhuijs, S.W. Conventional versus LigaSure hemorrhoidectomy for patients with symptomatic Hemorrhoids/S.W. Nienhuijs, I. Hingh//Cochrane Database of Syst Rev. – 2009. – (1): CD006761.

91. Franklin, E.J. Randomized, clinical trial of Ligasure vs. conventional diathermy in hemorrhoidectomy/E.J. Franklin, S. Seetharam, J. Lowney, et al.//Dis Colon Rectum. – 2003. – N 46(10). – p. 1380-1383.

92. Благодарный, Л.А. Бесшовная геморроидэктомия/Л.А. Благодарный, Ю.А. Шелыгин, Л.А. Хмылов и соавт.//Колопроктология. – 2006. – N 3(17). – с. 8-12.

93. Bruhl, W. Interdisciplinary guidelines of the German Society of Coloproctology and the German Society of Dermatology. Anal skin tags/W. Bruhl, German Society of Coloproctology, German Society of Dermatology//J Dtsch Dermatol Ges. – 2017. – N 4(10). – p. 892-893.

94. Greenspon, J. Thrombosed external hemorrhoids: outcome after conservative or surgical management/J. Greenspon, S.B. Williams, H.A. Young, et al.//Dis. Colon Rectum. – 2004. – N 47(9). – p. 1493-1498.

95. Chan, K.K.W. External haemorrhoidal thrombosis: evidence for current management/K.K.W. Chan, J.D.R. Arthur//Tech Coloproctol. – 2013. – N 17(1). – p. 21-25.

96. Jongen, J. Excision of thrombosed external hemorrhoid under local anesthesia: a retrospective evaluation of 340 patients/J. Jongen, S. Bach, S.H. Stubinger, et al.//Dis Colon Rectum. – 2003. – N 46(9). – p. 1226-1231.

97. Tarasconi, A. Anorectal emergencies: WSES-AAST guidelines/A. Tarasconi, G. Perrone, J. Davies, et al.//World J Emerg Surg. – 2016. – N 16(1). – p. 48.

98. Lohsiriwat, V. Anorectal emergencies/V. Lohsiriwat//World J Gastroenterol. – 2016. – N 22 (26). – p. 5867-5878.

99. Cohee, M.W. Benign Anorectal Conditions: Evaluation and Management/M.W. Cohee, A. Hurff, J.D. Gazewood//Am Fam Physician. – 2020. – N 101(1). – p. 24-33.

100. Wroński, K. Surgical treatment of thrombosed external hemorrhoids – Case report and review of literature/K. Wroński, L. Fr ckowiak//Pol Ann Med. – 2013. – N 20(1). – p. 35-38.

101. Ferdinande, K. Anorectal symptoms during pregnancy and postpartum: a prospective cohort study/K. Ferdinande, Y. Dorreman, K. Roelens, et al.//Colorectal Dis. – 2018. – N 20(12). – p. 1109-1116.

102. Poskus, T. Preventing hemorrhoids during pregnancy: a multicenter, randomized clinical trial/T. Poskus, Z. Sabonyte-Balsaitiene, L. Jakubauskiene, et al.//BMC Pregnancy Childbirth. – 2022. – N 22(1). – p. 374.

103. Poskus, T. Haemorrhoids and anal fissures during pregnancy and after childbirth: a prospective cohort study/T. Poskus, D. Buzinskien, G. Drasutiene, et al.//BJOG. – 2014. – N 121(13). – p. 1666-1671.

104. Shirah, B.H. Hemorrhoids during pregnancy: Sitz bath vs. ano-rectal cream: A comparative prospective study of two conservative treatment protocols/B.H. Shirah, H.A. Shirah,

A.H. Fallata, et al.//Women Birth. – 2018. – N 31(4). – p. 272-277.

105. Mirhaidari, S.J. Thrombosed external hemorrhoids in pregnancy: a retrospective review of outcomes/S.J. Mirhaidari, J.A. Porter, F.A. Slezak//Int J Colorectal Dis. – 2016. – N 31(8). – p. 1557 – 9.

106. Ломова, Н.А. Геморрой у беременных и родильниц: принципы терапии/Н.А. Ломова, Н.В. Дубровина, И.Е. Драгун и соавт.//Медицинский совет. – 2016. – N 2. – с. 22-25.

107. Медкова, Ю.С. Выбор метода лечения геморроидального тромбоза у беременных и родильниц/Ю.С. Медкова//Дисс...канд. мед. наук. – М. – 2020.

Приложение А1

Состав рабочей группы по разработке и пересмотру клинических рекомендаций

Ф.И.О.	Ученая степень	Ученое звание	Профессиональная ассоциация
Алиев Фуад Шамильевич	д.м.н.	Профессор	Ассоциация колопроктологов России
Ачкасов Сергей Иванович	д.м.н.	Член-корр. РАН, профессор	Ассоциация колопроктологов России
Башанкаев Бадма Николаевич	к.м.н.		Ассоциация колопроктологов России
Благодарный Леонид Алексеевич	д.м.н.	Профессор	Ассоциация колопроктологов России
Вышегородцев Дмитрий Вячеславович	д.м.н.		Ассоциация колопроктологов России
Григорьев Евгений Георгиевич	д.м.н.	Член-корр. РАН, профессор	Ассоциация колопроктологов России
Грошили Виталий Сергеевич	д.м.н.	Профессор	Ассоциация колопроктологов России
Денисенко Валерий Ларионович	д.м.н.		Ассоциация колопроктологов России
Захарченко Александр Александрович	д.м.н.	Профессор	Ассоциация колопроктологов России
Ильканич Андрей Яношевич	д.м.н.	Профессор	Ассоциация колопроктологов России
Карпухин Олег Юрьевич	д.м.н.	Профессор	Ассоциация колопроктологов России
Кашников Владимир Николаевич	д.м.н.	Доцент	Ассоциация колопроктологов России
Коротких Николай Николаевич	д.м.н.	Доцент	Ассоциация колопроктологов России
Костарев Иван Васильевич	д.м.н.	Доцент	Ассоциация колопроктологов России
Костенко	д.м.н.	Профессор	Ассоциация колопроктологов

Николай Владимирович			России
Кузьминов Александр Михайлович	д.м.н.	Профессор	Ассоциация колопроктологов России
Матвеев Иван Анатольевич	д.м.н.		Ассоциация колопроктологов России
Москалев Алексей Игоревич	к.м.н.		Ассоциация колопроктологов России
Мудров Андрей Анатольевич	д.м.н.	Доцент	Ассоциация колопроктологов России
Муравьев Александр Васильевич	д.м.н.	Профессор	Ассоциация колопроктологов России
Нечай Игорь Анатольевич	д.м.н.	Профессор	Ассоциация колопроктологов России
Попов Дмитрий Евгеньевич	к.м.н.	Доцент	Ассоциация колопроктологов России
Тимербулатов Виль Маamilovich	д.м.н.	Член-корр. РАН, профессор	Ассоциация колопроктологов России
Титов Александр Юрьевич	д.м.н.		Ассоциация колопроктологов России
Тотиков Валерий Зелимханович	д.м.н.	Профессор	Ассоциация колопроктологов России
Фролов Сергей Алексеевич	д.м.н.	Профессор	Ассоциация колопроктологов России
Хитарьян Александр Георгиевич	д.м.н.	Профессор	Ассоциация колопроктологов России
Хрюкин Роман Юрьевич	к.м.н.		Ассоциация колопроктологов России
Хубезов Дмитрий Анатольевич	д.м.н.	Профессор	Ассоциация колопроктологов России
Шельгин Юрий Анатольевич	д.м.н.	Академик РАН, профессор	Ассоциация колопроктологов России

Все члены рабочей группы являются членами ассоциации колопроктологов России. Клинические рекомендации обсуждены на заседании Правления Ассоциации колопроктологов России (протокол N 3 от 08.10.2022)

Конфликт интересов отсутствует.

Приложение А2

Методология разработки клинических рекомендаций

Целевая аудитория клинических рекомендаций:

1. Врачи-колопроктологи.
2. Врачи-хирурги.
3. Врачи-гастроэнтерологи.

4. Врачи-терапевты.
5. Врачи общей практики (семейные врачи).
6. Врачи-эндоскописты.
7. Средний медицинский персонал.
8. Студенты медицинских вузов, ординаторы, аспиранты.

Таблица 1. Шкала оценки УДД (уровней достоверности доказательств) для методов диагностики (диагностических вмешательств).

УДД	Расшифровка
1	Систематические обзоры исследований с контролем референсным методом или систематический обзор рандомизированных клинических исследований с применением мета-анализа
2	Отдельные исследования с контролем референсным методом или отдельные рандомизированные клинические исследования и систематические обзоры исследований любого дизайна, за исключением рандомизированных клинических исследований, с применением мета-анализа
3	Исследования без последовательного контроля референсным методом или исследования с референсным методом, не являющимся независимым от исследуемого метода или нерандомизированные сравнительные исследования, в том числе когортные исследования
4	Несравнительные исследования, описание клинического случая
5	Имеется лишь обоснование механизма действия или мнение экспертов

Таблица 2. Шкала оценки УДД для методов профилактики, лечения и реабилитации (профилактических, лечебных, реабилитационных вмешательств).

УДД	Расшифровка
1	Систематический обзор РКИ (рандомизированные клинические испытания) с применением мета-анализа
2	Отдельные РКИ и систематические обзоры исследований любого дизайна, за исключением РКИ, с применением мета-анализа
3	Нерандомизированные сравнительные исследования, в т.ч. когортные исследования
4	Несравнительные исследования, описание клинического случая или серии случаев, исследования "случай-контроль"
5	Имеется лишь обоснование механизма действия вмешательства (доклинические исследования) или мнение экспертов

Таблица 3. Шкала оценки УУР (уровней убедительности рекомендаций) для методов профилактики, диагностики, лечения и реабилитации (профилактических, диагностических, лечебных, реабилитационных вмешательств).

УУР	Расшифровка
А	Сильная рекомендация (все рассматриваемые критерии эффективности (исходы) являются важными, все исследования имеют высокое или удовлетворительное методологическое качество, их выводы по интересующим исходам являются согласованными)
В	Условная рекомендация (не все рассматриваемые критерии эффективности (исходы) являются важными, не все исследования имеют высокое или удовлетворительное методологическое качество и/или их выводы по интересующим исходам не

	являются согласованными)
С	Слабая рекомендация (отсутствие доказательств надлежащего качества (все рассматриваемые критерии эффективности (исходы) являются неважными, все исследования имеют низкое методологическое качество и их выводы по интересующим исходам не являются согласованными)

Порядок обновления клинических рекомендаций

Механизм обновления клинических рекомендаций предусматривает их систематическую актуализацию – не реже чем один раз в три года, а также при появлении новых данных с позиции доказательной медицины по вопросам диагностики, лечения, профилактики и реабилитации конкретных заболеваний, наличии обоснованных дополнений/замечаний к ранее утвержденным КР (клинические рекомендации), но не чаще 1 раза в 6 месяцев.

Приложение А3

Справочные материалы, включая соответствие показаний к применению и противопоказаний, способов применения и доз лекарственных препаратов, инструкции по применению лекарственного препарата

Данные клинические рекомендации разработаны с учетом следующих нормативно-правовых документов:

1. Пунктом 3 Статьи 37 Федерального Закона Российской Федерации от 21.11.2011 N 323-ФЗ "Об основах охраны здоровья граждан в Российской Федерации" (с изм. и доп., вступ. в силу с 11.01.2023);

2. Приказом Министерства здравоохранения Российской Федерации от 10 мая 2017 г. N 203н "Об утверждении критериев оценки качества медицинской помощи";

3. Приказом Министерства здравоохранения Российской Федерации от 2 апреля 2010 г. N 206н (ред. от 21.02.2020) "Об утверждении порядка оказания медицинской помощи населению с заболеваниями толстой кишки, анального канала и промежности колопроктологического профиля";

4. Приказом Минздрава России от 30.06.2021 N 695н "Об утверждении стандарта медицинской помощи взрослым при геморрое (диагностика, лечение и диспансерное наблюдение)"

Таблица 1. Дифференциальная диагностика геморроя

Жалобы	Возможные заболевания
Аноректальное кровотечение	Анальная трещина
	Злокачественные и доброкачественные опухоли прямой кишки и анального канала
	Выпадение слизистой оболочки прямой кишки
	Дивертикулярная болезнь толстой кишки
	Выпадение прямой кишки
	Язвенный колит
	Болезнь Крона
Гемангиома	

	Эндометриоз
	Травма прямой кишки
	Солитарная язва прямой кишки
Выпадение геморроидальных узлов	Выпадение слизистой оболочки прямой кишки
	Выпадение прямой кишки
	Фиброзные анальные полипы
	Ворсинчатые аденомы прямой кишки
Выраженный болевой синдром в анальном канале	Трещина анального канала
	Острый и хронический парапроктит
	Опухоли анального канала
	Осложненные каудальные тератомы
	Болезнь Крона, осложненная перианальными поражениями
	Идиопатический анокопчиковый болевой синдром
	Эндометриоз
	Прокталгия
Анальный зуд	Выпадение прямой кишки
	Недостаточность анального сфинктера
	Сахарный диабет
	Ворсинчатая опухоль прямой кишки
	Хронический парапроктит
	Идиопатический анальный зуд
	Злокачественная опухоль прямой кишки
	Болезнь Крона
	Грибковые заболевания анального канала и промежности
	Гельминтоз
	Аллергический дерматит
	Контактный дерматит (на местные препараты)
	Псориаз
	Недостаточная гигиена области промежности
Слизистые или гнойные выделения из анального канала	Выпадение прямой кишки
	Солитарная язва прямой кишки
	Остроконечные перианальные кондиломы
	Анальная трещина
	Злокачественная опухоль анального канала и прямой кишки
	Ворсинчатая опухоль прямой кишки
	Синдром раздраженной толстой кишки
	Воспалительные заболевания толстой кишки (болезнь Крона, язвенный колит)
Отек перианальной кожи	Острый парапроктит
	Остроконечные кондиломы
	Опухоли анального канала и прямой кишки с перифокальным

	воспалением
	Диарея
	Пиодермия промежности

Таблица 2. Основные лекарственные препараты для консервативного лечения геморроя

Группа	Способ применения	
Биофлавоноиды	Системные препараты, снижающие проницаемость капилляров, применяются per os	
Кортикостероиды для местного применения (A071EA)	Местно, в виде мазей и суппозитория	
Нестероидные противовоспалительные и противоревматические препараты (M01A)	Системная фармакотерапия, направленная на купирование воспаления, применяются per os и парентерально (внутримышечно и внутривенно)	
Антитромботические средства (B01A)	Местно, в виде мазей и суппозитория	
Симпатомиметики, используемые в качестве деконгестантов (S01GA)	Местно, в виде мазей и суппозитория	
Гемостатические средства (B02)	Системная фармакотерапия, направленная на остановку геморроидальных кровотечений, применяются per os и парентерально (внутримышечно и внутривенно)	
Местные анестетики	Местно, в виде мазей и суппозитория	

Примечание. НПВС – Нестероидные противовоспалительные и противоревматические препараты.

Таблица 3. Основные терапевтические эффекты и механизмы действия лекарственных средств, применяющихся при фармакотерапии геморроя

Эффект	Группа
Обезболивающий	Нестероидные противовоспалительные и противоревматические препараты, кортикостероиды для местного применения, местные анестетики
Кровоостанавливающий	Гемостатические средства, симпатомиметики, используемые в качестве деконгестантов, биофлавоноиды
Противовоспалительный	Нестероидные противовоспалительные и противоревматические препараты, кортикостероиды для местного применения, биофлавоноиды, другие препараты для местного лечения геморроя и анальных трещин (в т.ч. инактивированная суспензия кишечных палочек)
Противоотечный	Симпатомиметики, используемые в качестве деконгестантов, антитромботические средства, нестероидные противовоспалительные и противоревматические препараты,

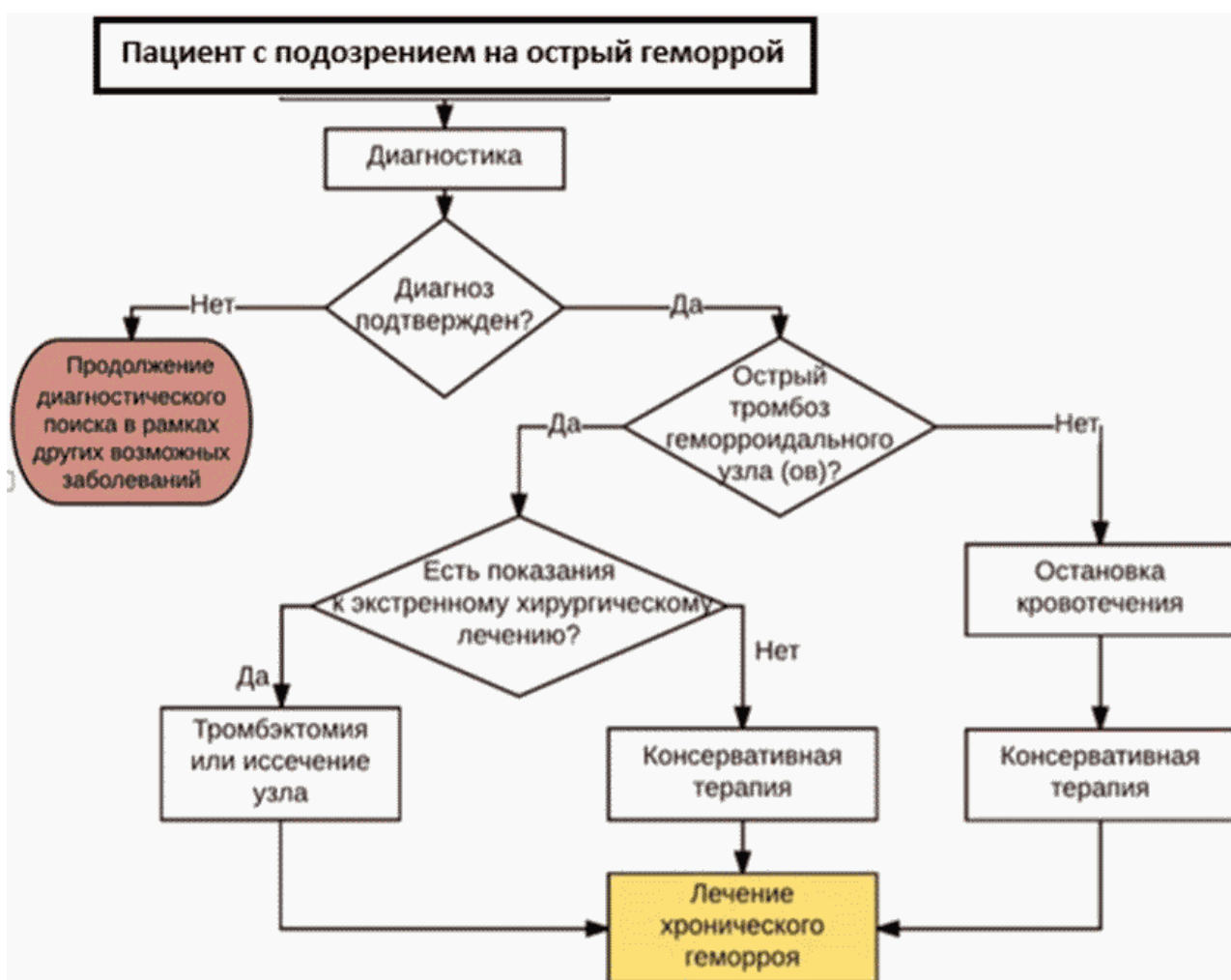	кортикостероиды, биофлавоноиды, другие препараты для местного лечения геморроя и анальных трещин (в т.ч. инактивированная суспензия кишечных палочек)
Капилляропротективный	Биофлавоноиды
Реологический	Антитромботические средства, нестероидные противовоспалительные и противоревматические препараты, биофлавоноиды
Профибринолитический	Антитромботические средства
Защита венозной стенки	Биофлавоноиды

Приложение Б

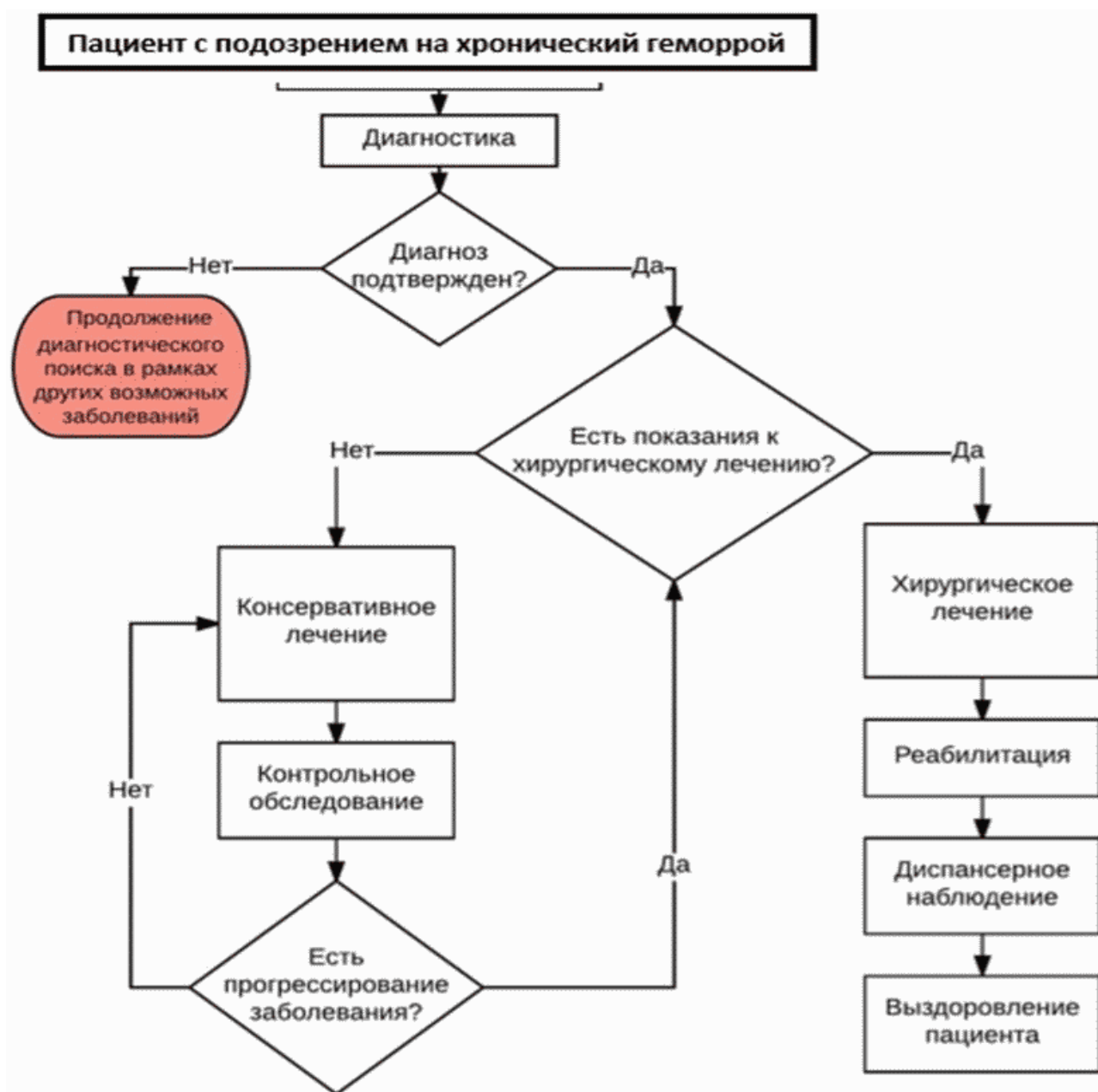
Алгоритмы действий врача

Приложение Б1

Алгоритм диагностики и лечения пациента с острым геморроем



Алгоритм диагностики и лечения пациента с хроническим геморроем



Приложение В

Информация для пациента

Информация о заболевании. Геморрой – заболевание, характеризующееся увеличением наружных (наружный геморрой) и/или внутренних геморроидальных узлов (внутренний геморрой). Заболевание может проявляться в виде острого процесса, характеризующегося появлением плотных болезненных узлов, не вправляемых в анальный канал (тромбоз геморроидального узла) или острых обильных кровотечений, не останавливаемых местными консервативными средствами. В данных ситуациях, в зависимости от степени выраженности

симптомов, может потребоваться срочная госпитализация в стационар для проведения консервативного лечения под наблюдением врача, а при кровотечении – для его срочно остановки. При хроническом течении заболевания, сопровождающемся периодическими выделениями крови, выпадением внутренних геморроидальных узлов различной степени, консервативное лечение носит поддерживающий, симптоматический характер. При прогрессировании указанных симптомов пациенту показано малоинвазивное или радикальное хирургическое лечение. Выбор метода операции зависит от стадии заболевания и степени выраженности геморроидальных узлов. Однако, при одной и той же стадии геморроя могут применяться различные варианты вмешательств, поэтому окончательный объем операции выбирается в зависимости от конкретной ситуации с учетом пожеланий пациента в отношении формата лечения. В зависимости от типа предлагаемого вмешательства может значительно различаться предполагаемый уровень болевого синдрома, степень и длительность нарушения трудоспособности.

Информация необходима в послеоперационном периоде. В послеоперационном периоде, на протяжении первых 1-3 месяцев после операции, важным являются гигиенические мероприятия (подмывание прохладной водой, ванночки с добавлением отвара ромашки) и регуляция частоты и консистенции стула. Необходимо добиваться регулярного ежедневного стула мягкой консистенции, не травмирующего раневые поверхности в анальном канале и перианальной области.

При развитии затруднения опорожнения прямой кишки или запора необходимо добиться нормализации стула. Лечение запора, если оно не обусловлено причинами, требующими оперативного вмешательства, должно начинаться с назначения диеты, содержащей достаточное количество растительной клетчатки, кисломолочных продуктов, растительного масла. Из диеты исключаются копчености, соленья, маринады, какао, шоколад, частично ограничиваются жареные блюда, колбасные изделия, ржаной хлеб. Необходимо есть меньше хлеба и хлебобулочных изделий из пшеничной муки высшего сорта (особенно свежие, мягкие), макаронных изделий, блюд из манной крупы. Рекомендуется пища с большим содержанием клетчатки и балластных веществ (содержатся в продуктах растительного происхождения, прежде всего в зерновых). К продуктам, способствующим нормализации стула, относятся: свежий кефир, простокваша, ацидофилин. Положительный эффект оказывают размоченный в воде чернослив, инжир, настой из них, сливовый сок, вареная свекла, пюре из сухофруктов. Из первых блюд полезны супы, борщи, щи на крепком овощном отваре.

Диетологи рекомендуют пудинг из моркови, чернослива, яблок с добавлением лимона, свекольное пюре, винегрет с растительным маслом. По утрам натощак рекомендуется выпить стакан минеральной воды, фруктовый сок (сливовый, персиковый, абрикосовый) или горячий лимонный напиток. Послабляющее действие оказывают съеденные натощак: тертая морковь, сырое яблоко, простокваша, чернослив. Кроме того, при общем удовлетворительном состоянии показаны прогулки и незначительная физическая нагрузка. Полезны утренняя гимнастика, физические упражнения с акцентом на мышцы живота, быстрая ходьба.

Лекарственная терапия запоров должна проводиться с большой осторожностью, кратковременными курсами, под контролем врача.

Дополнительные рекомендации при запорах:

1. Обратитесь к врачу и выясните, каким из вышеприведенных советов Вам можно воспользоваться.

2. Выпивайте 4-8 стаканов жидкости в день.

3. Ваша диета должна включать продукты, способствующие улучшению перистальтики кишечника. Рекомендуем хлеб грубого помола, хлебцы с отрубями, каши – гречневая, овсяная, пшеничная, перловая с молоком или растительным маслом, крупяные блюда.

Включайте в свой рацион продукты, содержащие клетчатку (так в молочные коктейли диетологи рекомендуют добавлять сырые овощи и фрукты, орехи, проросшую пшеницу). Попробуйте овсяное печенье, кукурузные хлопья.

4. Некоторым пациентам хорошо помогают яблоки, инжир, финики, чай с лимоном.

5. Полезен отвар чернослива по утрам и на ночь.

6. Обязательно добавляйте в пищу отруби, начиная с одной чайной ложки в день. Затем это количество нужно увеличить до 4-6 ложек в сутки. Слишком быстрое увеличение дозы может вызвать жидкий стул и вздутие живота. Попробуйте добавлять отруби в каши, запеканки из риса или картофеля, в молочные продукты.

7. Во время лечения противоопухолевыми препаратами принимайте слабительные средства только в крайнем случае.

Приложение Г1-ГН

Шкалы оценки, вопросники и другие оценочные инструменты состояния пациента, приведенные в клинических рекомендациях

Приложение Г1

Нумерологическая оценочная шкала (НОШ)

Название на русском языке: нумерологическая оценочная шкала (НОШ).

Оригинальное название (если есть): the Numeric Pain Rating Scale (NPRS).

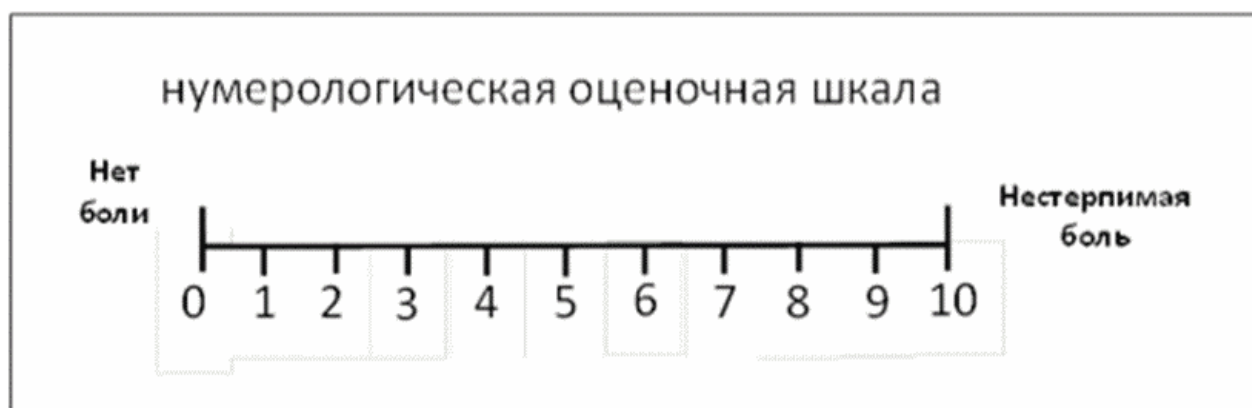
Источник (официальный сайт разработчиков, публикация с валидацией): <https://www.ncbi.nlm.nih.gov/pmc/articles/PMC2647033/pdf/main.pdf>

<https://ascpt.onlinelibrary.wiley.com/doi/abs/10.1038/clpt.1983.159?sid=nlm%3Apubmed>

Тип: шкала оценки.

Назначение: шкала предназначена для определения интенсивности боли, позволяет оценить субъективные болевые ощущения, которые испытывает пациент боли в момент исследования.

Содержание (шаблон):



Ключ (интерпретация): соответственно рекомендациям.

Пояснения: этот метод субъективной оценки боли заключается в том, что пациента просят отметить на градуированной линии длиной 10 см точку, которая соответствует степени выраженности боли. Левая граница линии соответствует определению "боли нет",

правая – "худшая боль, какую можно себе представить".

Новые, изданные в 2020-2024 гг. и официально утверждённые Минздравом РФ, клинические рекомендации (руководства, протоколы лечения) – на нашем сайте.

Интернет-ссылка:

http://disuria.ru/load/zakonodatelstvo/klinicheskie_rekomendacii_protokoly_lechenija/54.



Если где-то кем-то данный документ был ранее распечатан, данное изображение QR-кода поможет вам быстро перейти по ссылке с бумажной копии – в нём находится эта ссылка.