

Клинические рекомендации – Холецистит – 2024-2025-2026 (22.11.2024) – Утверждены Минздравом РФ

Кодирование по Международной статистической классификации болезней и проблем, связанных со здоровьем: K81

Год утверждения (частота пересмотра): 2024

Возрастная категория: Взрослые

Пересмотр не позднее: 2026

ID: 819

По состоянию на 22.11.2024 на сайте МЗ РФ

Официально применяется с 01.01.2025 в соответствии с Постановлением Правительства РФ от 17.11.2021 N 1968

Разработчик клинической рекомендации

- Общероссийская общественная организация "Российское общество хирургов"
- Российская Гастроэнтерологическая Ассоциация

Одобрено Научно-практическим Советом Минздрава РФ

Список сокращений

АД – артериальное давление

АЛТ – аланинаминотрансфераза

АСТ – аспаратаминотрансфераза

ВЖП – внепеченочные желчные протоки

ЖКБ – желчнокаменная болезнь

ЖП – желчный пузырь

КТ – компьютерная томография

ЛХЭ – лапароскопическая холецистэктомия

МО – медицинская организация

МРТ – магнитно-резонансная томография

МРХПГ – магнитно-резонансная холангиопанкреатография

ОАХ – острый акалькулезный холецистит

ОЖП – общий желчный проток

ОПП – общий печеночный проток

ОРИТ – отделение реанимации и интенсивной терапии

ОХ – острый холецистит

РХПГ – ретроградная холангиопанкреатография

УЗИ – ультразвуковое исследование

ХЭ – холецистэктомия

ХрХ – хронический холецистит

ЧЧХГ – чрескожная чреспеченочная холангиография

ЧЧХЦС – чрескожная чреспеченочная холецистостомия, холецистохолангиостомия под контролем ультразвукового исследования

ЩФ – щелочная фосфатаза

ЭПСТ – эндоскопическая антеградная папиллосфинктеротомия/эндоскопическая ретроградная папиллосфинктеротомия/эндоскопическая атипичная папиллосфинктеротомия

Термины и определения

Холецистит – воспалительное поражение ЖП.

Острый холецистит – острое воспаление ЖП, сопровождающееся местной и системной

воспалительной реакцией или угрозой ее возникновения.

Хронический холецистит – хроническое воспаление ЖП.

Острый акалькулезный (бескаменный) холецистит – термин, применяющийся для обозначения случаев ОХ, когда повреждающую роль играет не наличие желчных камней, а иные факторы.

"Нефункциональный" ЖП – недостаточно определенный термин, который обычно применяют для описания желчного пузыря уменьшенного объема, со склерозированными стенками и нарушенным опорожнением (по данным методов визуализации).

"Отключенный" ЖП – термин, который применяют для описания желчного пузыря увеличенного объема с признаками обструкции в выходном отделе (по данным методов визуализации) или отсутствием заполнения контрастным веществом или радиофармпрепаратом.

1. Краткая информация по заболеванию или состоянию (группы заболеваний или состояний)

1.1. Определение заболевания или состояния (группы заболеваний или состояний)

Холецистит – воспалительное поражение ЖП.

Острый холецистит – острое воспаление ЖП, сопровождающееся местной и системной воспалительной реакцией или угрозой ее возникновения.

Хронический холецистит – хроническое воспаление ЖП.

Острый акалькулезный (бескаменный) холецистит – термин, применяющийся для обозначения случаев ОХ, когда повреждающую роль играет не наличие желчных камней, а иные факторы.

"Нефункциональный" ЖП – недостаточно определенный термин, который обычно применяют для описания желчного пузыря уменьшенного объема, со склерозированными стенками и нарушенным опорожнением (по данным методов визуализации).

"Отключенный" ЖП – термин, который применяют для описания желчного пузыря увеличенного объема с признаками обструкции в выходном отделе (по данным методов визуализации) или отсутствием заполнения контрастным веществом или радиофармпрепаратом.

1.2. Этиология и патогенез заболевания или состояния (группы заболеваний или состояний)

Острый акалькулезный (бескаменный) холецистит (ОАХ) развивается при воздействии на стенку ЖП повреждающих факторов, не связанных с наличием желчных камней. В качестве основных причин рассматриваются нарушения микроциркуляции в стенке ЖП; развитию воспаления способствуют резкое угнетение опорожнения ЖП и повышение литогенности желчи. В этих условиях происходит активация местных условно патогенных микроорганизмов либо происходит гематогенное инфицирование. Как правило, острый бескаменный холецистит развивается как осложнение [1-8]:

1) тяжелого основного заболевания с нарушениями кровообращения и снижением иммунной защиты (шок, сепсис, тяжелые травмы, ожоги, системные заболевания соединительной ткани и васкулиты, серповидноклеточная анемия, сердечно-сосудистые заболевания, состояние после реконструктивных сосудистых операций и др.),

2) состояний, при которых значительно угнетено опорожнение ЖП (введение опиоидов, аналогов соматостатина, электролитные расстройства, продолжительное полное парентеральное питание, автономная нейропатия),

3) инфекций и паразитозов с поражением желудочно-кишечного тракта, в особенности, сопровождающихся выраженной дегидратацией: бактериальных (*Salmonella*, *Yersinia*, *Vibrio*

cholerae, Campylobacter jejuni, патогенная Escherichia coli), вирусных (острый гепатит А, В), инвазий паразитов (Clonorchis sinensis, Opisthorchis viverrini, Opisthorchis felinus, Fasciola hepatica, Ascaris lumbricoides),

4) иммунодефицитных состояний с манифестацией инфекции Cytomegalovirus, Cryptosporidium, инвазии Giardia lamblia.

Предрасполагают к заболеванию также структурные изменения желчных путей, препятствующие нормальному оттоку желчи (кисты холедоха, стриктуры, увеличение регионарных лимфоузлов).

Острый калькулезный холецистит описан в соответствующих рекомендациях.

Хронический холецистит развивается вследствие повторных атак острого воспаления или продолжительного действия повреждающих факторов, приводящих к воспалительным изменениям и атрофии слизистой оболочки, фиброзу стенки ЖП. Патогенез хронического воспаления ЖП недостаточно изучен. В литературе отсутствуют четкие диагностические критерии этого заболевания. При повторяющихся атаках острого воспаления или в ходе хронического воспаления может формироваться так называемый "нефункционирующий" ЖП – с признаками склероза стенок, уменьшенной полостью, ослабленным контрастированием, пониженной фракцией опорожнения. Большинство (90-95%) случаев хронического воспаления ЖП представлено хроническим калькулезным холециститом [9, 10].

Хронический акалькулезный (бескаменный) холецистит (ХрХ) – недостаточно четко очерченное понятие. Такой диагноз подчас ставится на основании наличия неспецифических диспепсических явлений и выявления утолщения стенки ЖП по данным методов визуализации. Однако в действительности во многих случаях клиническая картина может соответствовать критериям функционального расстройства ЖП (синонимы – дискинезия ЖП, акалькулезная холецистопатия) или холестерозу ЖП [11, 12]. Поэтому дифференциальная диагностика имеет большое значение.

Особые формы холецистита представлены эозинофильным, лимфоцитарным (синоним – фолликулярный), гиалинизирующим, ксантогранулематозным вариантами [12-17].

Эозинофильный холецистит – достаточно редкая форма (от 0,25 до 6,4% случаев) острого холецистита. Клиническая картина не имеет существенных отличий; эозинофилия в крови выявляется не всегда. При гистологическом исследовании ткани ЖП определяется эозинофильная инфильтрация слизистой (> 90% лейкоцитов представлено эозинофилами), часто распространяющаяся в более глубокие слои и, по-видимому, в перипузырные ткани. Предполагаемыми причинами эозинофильного воспаления ЖП являются аллергическая реакция (на пенициллины, цефалоспорины), паразитоз, гиперэозинофильные синдромы, эозинофильный гастроэнтерит; описаны случаи острого калькулезного обструктивного эозинофильного холецистита. Многие случаи расцениваются как идиопатические. Общие принципы ведения пациентов не отличаются от других форм острого холецистита, хотя могут иметь свои особенности в зависимости от наличия распознанного фонового заболевания [18].

Лимфоцитарный, или фолликулярный, холецистит – это форма хронического холецистита, при которой преобладает лимфоцитарная воспалительная реакция (определяется > 30 интраэпителиальных лимфоцитов на 100 клеток билиарного эпителия), иногда в виде выступающих в просвет фолликулов, в связи с чем приходится проводить дифференциальный диагноз с ксантогранулематозом и новообразованиями ЖП. На долю лимфоцитарного холецистита приходится 0,1-1% случаев хронического холецистита. Описаны сочетание с желчнокаменной болезнью, первичным склерозирующим холангитом, единичные случаи сочетания с перидуктальным фиброзом печени. В целом, у таких пациентов отмечена более высокая частота формирования стриктур билиарного дерева дистальнее ЖП. Факторы риска четко не установлены. Характерных клинических проявлений именно для этой формы не описано. Четкой связи с IgG4-ассоциированной болезнью также не установлено [19-21].

Ксантогранулематозный холецистит – вариант хронического холецистита, при котором продолжающееся воспаление приводит к обширному утолщению и фиброзу, распространяющемуся за пределы стенки желчного пузыря. При этом чаще регистрируются такие осложнения как абсцедирование и образование свищей [9].

Гиалинизирующий холецистит – форма хронического холецистита, при которой происходит замещение структур стенки желчного пузыря плотным гиалиновым склерозом. Гиалинизация обнаруживается в 1,6% образцов ткани ЖП, полученной при холецистэктомии; нередко также определяется очаговая или диффузная кальцификация ("фарфоровая трансформация ЖП"). Эта форма холецистита ассоциирована с повышенным риском развития карциномы ЖП. Описаны случаи сочетания гиалинизирующего холецистита с желчнокаменной и IgG4-ассоциированной болезнью, однако причинно-следственная связь не доказана [22].

1.3. Эпидемиология заболевания или состояния (группы заболеваний или состояний)

На ОАХ приходится 5-10% всех случаев острого холецистита. Средний возраст пациентов примерно на 10 лет выше, чем с острым калькулезным холециститом; отмечается преобладание мужчин [10]. Среди пациентов отделений интенсивной терапии вероятность этого заболевания существенно выше. Оно регистрируется у 0,5-0,9% пациентов после кардиохирургических и сосудистых реконструктивных вмешательств, у 4% пациентов после трансплантации костного мозга [10, 23]. Прогноз во многом зависит от характера основного заболевания. Частота гангренозной формы среди всех случаев ОАХ достигает 31,2%, летальность – 10-50%, частота нарушений мозгового кровообращения – 15,9%, что существенно выше показателей для острого калькулезного холецистита) [23, 24].

1.4. Особенности кодирования заболевания или состояния (группы заболеваний или состояний) по Международной статистической классификации болезней и проблем, связанных со здоровьем

K81 – Холецистит

Исключен: с холелитиазом (K80.-)

K81.0 – Острый холецистит:

- Абсцесс желчного пузыря без камней
- Ангиохолецистит без камней
- Холецистит:
- эмфизематозный (острый) без камней
- гангренозный без камней
- гнойный без камней
- Эмпиема желчного пузыря без камней
- Гангрена желчного пузыря без камней

K81.1 – Хронический холецистит

K81.8 – Другие формы холецистита

K81.9 – Холецистит неуточненный

1.5. Классификация заболевания или состояния (группы заболеваний или состояний)

По характеру течения холецистит может быть острым и хроническим. Понятие "хронический холецистит" не является четко очерченным в большинстве современных рекомендаций в связи с отсутствием строгих диагностических критериев [6, 9, 25, 26].

Существуют морфологические варианты хронического холецистита – эозинофильный,

лимфоцитарный (фолликулярный), ксантогранулематозный и гиалинизирующий.

Классификационные принципы ОХ:

I. По этиологии: калькулезный; акалькулезный; паразитарный.

II. По патогенезу: обтурационный; ферментативный; сосудистый.

III. Клинико-морфологические формы:

- катаральная форма;

- деструктивные формы: флегмонозный; гангренозный; перфоративный.

IV. По тяжести (Tokyo guidelines 2013): Легкое течение (Grade I); Среднетяжелое течение (Grade II); Тяжелое течение (Grade III).

К осложнениям ОХ относятся: перивезикальный инфильтрат, перивезикальный абсцесс, перфорация желчного пузыря, перитонит, наружный или внутренний желчный свищ, синдром Мириizzi [24, 25, 27-29].

1.6. Клиническая картина заболевания или состояния (группы заболеваний или состояний)

Клинические проявления ОХ зависят от патоморфологических изменений ЖП, наличия и распространенности осложнений. Вследствие многообразия симптоматики заболевания, возможны диагностические трудности и ошибки.

При ОАХ симптомы аналогичны проявлениям острого калькулезного холецистита. Однако с учетом того, что он чаще развивается на фоне тяжелого основного заболевания, могут одновременно выявляться спутанность сознания, существенные изменения гемодинамики; в большей степени характерно развитие динамической кишечной непроходимости. Вследствие многообразия симптоматики заболевания, возможны диагностические трудности и ошибки [24, 25, 27, 28, 29].

Острый акалькулезный холецистит в большинстве случаев развивается на фоне тяжелого основного заболевания с нарушениями жизненно важных функций, расспрос пациента нередко затруднен или невозможен. Врачу необходимо проявлять особую настороженность, чтобы своевременно распознать это заболевание [10]. При развитии ОХ возникает нарастающая боль, захватывающая правое подреберье и эпигастральную область, которая может иррадиировать в межлопаточную область, правую лопатку, ключицу или плечо, а также в область грудины [9, 10]. Боль по характеру постоянная, тупая, иногда мучительная. Характерны тошнота и рвота. Присоединяются признаки раздражения брюшины – более отчетливая локализация зоны болезненности при пальпации, нарастании боли при компрессии или перкуссии брюшной стенки на высоте вдоха. Важное диагностическое значение имеет выявление признаков динамической кишечной непроходимости, которая для ОАХ характерна в большей степени, чем для калькулезного в связи с частыми расстройствами гемодинамики и электролитными нарушениями на фоне основного заболевания. Клиническим отражением илеуса выступают анорексия, тошнота, повторная рвота, не приносящая облегчения, вздутие живота и ослабление перистальтических шумов. Возможна одышка вследствие вынужденного ограничения глубины вдоха. При пальпации и перкуссии живота определяются характерные симптомы (Приложение Г, таблицы 1 и 2), наиболее информативным из которых признан симптом Мерфи [10, 30]. В зависимости от реактивности организма и характера основного заболевания, повышение температуры тела может соответствовать субфебрильным, фебрильным значениям или отсутствовать. Возможно присоединение желтухи вследствие вовлечения в воспаление прилегающей ткани печени, желчных протоков и лимфоузлов. В отсутствие перфорации ЖП признаки разлитого перитонита не определяются. В общем анализе крови в большинстве случаев выявляется умеренный нейтрофильный лейкоцитоз со сдвигом лейкоцитарной формулы влево. В биохимическом анализе могут обнаруживаться умеренная гипербилирубинемия, умеренное повышение активности трансаминаз, повышение уровня С-реактивного белка. При ВИЧ-инфекции описано течение ОАХ

с холестатическим синдромом [10].

На фоне лечения основного заболевания симптомы ОАХ могут быть переменными и стертыми. ОАХ необходимо всегда подозревать у пациентов в тяжелом/критическом состоянии или страдающих серьезными хроническими заболеваниями при появлении боли в животе, признаков системного воспалительного ответа/сепсиса в отсутствие желтухи [10]. Также необходимо опираться на появление признаков динамической кишечной непроходимости.

Раннее распознавание ОАХ имеет важнейшее значение, поскольку заболевание в большинстве случаев прогрессирует с развитием жизнеугрожающих осложнений, включая желчный перитонит, сепсис, инфекционно-токсический шок [10, 24, 25].

Хронический бескаменный холецистит может проявляться повторными обострениями с появлением боли в правом подреберье и эпигастральной области, которая иррадирует в межлопаточную область, правую лопатку или плечо. Однако, в отличие от острого холецистита, не определяются признаки раздражения брюшины, симптом Мерфи, Василенко, Ортнера, а также признаки илеуса и острой воспалительной реакции по данным лабораторного исследования. По всей вероятности, ХрХ может протекать малосимптомно или бессимптомно и выявляется с помощью методов визуализации или, в редких случаях, при развитии осложнений – острого холецистита, эмфизематозного холецистита, абсцессов, свищей, стриктур желчных путей, желчнокаменной кишечной непроходимости. ХрХ предположительно повышает риск развития новообразования ЖП; это наиболее убедительно показано при гиалинизирующей форме, длительном анамнезе носительства крупных желчных камней, инвазиях сосальщиками, а также склерозирующем холангите, при котором вовлечение ЖП также возможно [10, 30].

ХрХ нередко сопутствуют диспепсические симптомы, обусловленные нарушениями моторики верхних отделов органов пищеварения и сочетанными заболеваниями – изжога, горечь во рту, тошнота, тяжесть и переполнение в эпигастральной области после приема пищи, нарушения стула. Эти симптомы нельзя рассматривать как строго специфические именно для холецистита.

2. Диагностика заболевания или состояния (группы заболеваний или состояний) медицинские показания и противопоказания к применению методов диагностики

Критерии установления диагноза "Острый калькулезный холецистит"

Диагноз ОАХ устанавливается на основании следующих данных:

- клинических (боль в правом подреберье);
- лабораторных (увеличение лейкоцитов крови более $10 \cdot 10^9/\text{л}$ с увеличением числа нейтрофильных и палочкоядерных форм);
- инструментальных (характерные ультразвуковые признаки ОАХ: увеличение размеров ЖП; утолщение стенки более 3 мм с признаками ее отека и нарушением эхоструктуры; при отсутствии конкрементов в полости ЖП, в частности блокирующего конкремента в шейке ЖП в случае острого калькулезного холецистита; наличие перивезикального жидкостного скопления).

Дифференциальный диагноз при подозрении на ОАХ включает ряд экстра- и интраабдоминальных заболеваний:

- правосторонняя нижнедолевая пневмония;
- инфаркт миокарда;
- опоясывающий лишай;
- язвенная болезнь в стадии обострения;
- перфоративная язва;
- острый панкреатит;
- гепатит;

- острая кишечная непроходимость;
- острый аппендицит.

- Клинические симптомы острого холецистита рекомендуется исследовать у всех пациентов с синдромом острой боли в верхней половине живота до инструментально-лабораторного обследования [27, 28, 33-36, 47].

Уровень убедительности рекомендаций – **B** (уровень достоверности доказательств – 1)

Комментарий. На основании только физикального обследования не может быть достоверно установлен или отвергнут диагноз острого калькулезного или акалькулезного холецистита [33-36].

- Диагноз острого и хронического холецистита во всех случаях рекомендуется устанавливать с учетом всего комплекса клинических, лабораторных и инструментальных данных [23, 26, 28].

Уровень убедительности рекомендаций – **C** (уровень достоверности доказательств – 4)

Комментарий. Если критерии обоснования диагноза острого акалькулезного холецистита определены, то специфические критерии диагностики хронического акалькулезного холецистита не разработаны. При наличии клинических симптомов задачей дополнительного исследования служит исключение других заболеваний ЖП (например, холелитиаза, холестероза, опухолей), а также исключение острого холецистита.

- Пациентам с острым холециститом при окончательной формулировке диагноза рекомендуется использовать классификацию и диагностические критерии Токийского соглашения (Tokyo guidelines (2007, 2013) [33, 35].

Уровень убедительности рекомендаций – **B** (уровень достоверности доказательств – 3)

Комментарий. Шкала оценки вероятности ОХ, и классификация по степени его тяжести предложена Токийским соглашением международной группы хирургов в 2013 г. (TG13), основана на наличии у пациентов определенных форм (степеней) различной тяжести ОХ (Приложение Г4, Г5).

2.1. Жалобы и анамнез

Характерные для пациентов с острым и хроническим холециститом жалобы и данные анамнеза указаны в разделе 1.6.

2.2. Физикальное обследование

Характерные для пациентов с острым холециститом данные физикального обследования приведены в Приложениях Г1, Г2.

2.3. Лабораторные диагностические исследования

- Пациентам с клиническими проявлениями острого холецистита рекомендуется выполнить общий (клинический) анализ крови с целью определения выраженности воспалительных изменений [27, 28, 33, 36, 55].

Уровень убедительности рекомендаций – **C** (уровень достоверности доказательств – 5)

Комментарий. Пациентам с клиническими проявлениями ОХ рекомендуется лабораторное обследование, являющееся вспомогательным методом, позволяющим определить тяжесть состояния [31, 36, 42, 43]. Однако, ни один лабораторный анализ, равно как и их сочетание, не позволяют достоверно поставить, или отвергнуть диагноз ОХ. При ОХ не существует специфических изменений в анализах крови, однако, показатель лейкоцитов крови более $10 \cdot 10^9/\text{л}$ с увеличением числа нейтрофильных и палочкоядерных форм является полезным для подтверждения имеющегося воспалительного процесса в ЖП. Вместе с тем, лейкоцитоз является

ненадежным индикатором – ряд исследований показало, что только у 60% пациентов с ОХ он был выше $11 \cdot 10^9/\text{л}$. Число лейкоцитов более $15 \cdot 10^9/\text{л}$ может указывать на перфорацию или гангрену ЖП.

- Пациентам с подозрением на наличие острого холецистита рекомендуется исследование уровня С-реактивного белка в сыворотке крови с целью повышения точности диагностики [44, 45].

Уровень убедительности рекомендаций – С (уровень достоверности доказательств – 2)

Комментарий. При ОХ в большинстве случаев выявляется повышение уровня С-реактивного белка, причем у пожилых пациентов – в большей степени, что может объясняться более высокой частотой тяжелого течения. СРБ обладает лучшей дискриминационной способностью, чем содержание лейкоцитов в крови при большинстве форм ОХ и является полезным диагностическим маркером ОХ. Однако у пациентов с тяжелыми фоновыми заболеваниями и у иммуносупрессированных лиц продукция С-реактивного белка может быть нарушена, и его определение может оказаться неинформативным.

- Пациентам с клиническими проявлениями острого холецистита рекомендуется выполнить анализ крови биохимический общетерапевтический с исследованием уровня общего билирубина, определением активности щелочной фосфатазы, АЛТ, АСТ в крови с целью диагностики синдрома холестаза [27, 28, 30, 46, 55].

Уровень убедительности рекомендаций – С (уровень достоверности доказательств – 5)

Комментарий. При ОХ, как правило активность АЛТ в крови бывает увеличенной у половины пациентов, величина АСТ отмечается больше нормы у 60%, ЩФ увеличивается в 70-80% случаев, билирубин – в 60%. Фактически, на уровень ферментов влияет воспаление ЖП, которое может осложниться острым гепатоцеллюлярным повреждением. Кроме того, отмечаются и другие тенденции (статистически недостоверные) в изменениях биохимических показателей крови. Так, гиперферментемия при ОХ бывает более выраженной у пациентов с развитием внутрипеченочных гнойно-септических осложнений, а гипергликемия может встречаться у пациентов с околопупырными абсцессами [31, 42, 43, 46-48].

- Пациентам с клиническими проявлениями острого холецистита рекомендуется определение активности амилазы в крови и исследование уровня глюкозы в крови с целью исключения билиарного панкреатита и сопутствующего сахарного диабета [27, 28, 33, 55].

Уровень убедительности рекомендаций – С (уровень достоверности доказательств – 5)

Комментарий. Показатели биохимического анализа крови имеют большое значение в диагностике сопутствующих острого панкреатита и сахарного диабета. Повышение активности сывороточной амилазы может свидетельствовать о развитии билиарного панкреатита.

- С целью оценки состояния гемостаза и реологических свойств крови пациентам с клиническими проявлениями острого холецистита рекомендуется исследование коагулограммы (ориентировочное исследование системы гемостаза) [27, 28, 33, 55].

Уровень убедительности рекомендаций – С (уровень достоверности доказательств – 5)

- Всем пациентам с подозрением на наличие острого акалькулезного холецистита рекомендуется проведение микробиологического (культурального) исследования крови на стерильность [41].

Уровень убедительности рекомендаций – С (уровень достоверности доказательств – 4)

Комментарий. Показатели микробиологического (культурального) исследования крови на стерильность имеют большое значение в выборе оптимальной тактики антибиотикотерапии и оценке прогноза.

- Всем пациентам с подозрением на наличие хронического акалькулезного холецистита в

фазе обострения рекомендуется проведение микроскопического исследования кала на яйца и личинки гельминтов [49, 50].

Уровень убедительности рекомендаций – **C** (уровень достоверности доказательств – 5)

Комментарий. Микроскопическое исследование кала на яйца и личинки гельминтов позволяет с относительно высокой долей вероятности исключить инвазию паразитов, поражающих желчные пути.

2.4. Инструментальные диагностические исследования

- Всем пациентам с подозрением на острый и хронический холецистит с целью подтверждения диагноза рекомендуется проведение ультразвукового исследования печени, желчного пузыря и протоков [27, 28, 37, 39, 59, 60].

Уровень убедительности рекомендаций – **A** (уровень достоверности доказательств – 1)

Комментарий. Ультразвуковое исследование (УЗИ) печени, желчного пузыря и протоков – доступный, неинвазивный, недорогой метод инструментальной диагностики, не сопровождающийся ионизирующим излучением. УЗИ печени, желчного пузыря и протоков позволяет выявить наличие или отсутствие желчных камней или билиарного сладжа, размеры, количество и локализацию камней, наличие воспалительных изменений стенки ЖП, расширение желчных протоков.

Основные признаки ОАХ при УЗИ:

- увеличение продольного (> 8 см) или поперечного (> 4 см) размеров;
- утолщение стенки более 3 мм с признаками ее отека и нарушением эхоструктуры (слоистость и неоднородность, т.н. "двойной контур");
- наличие перивезикального жидкостного скопления.

- Положительный ультразвуковой симптом Мерфи, заключающийся в усилении или появлении боли при надавливании датчиком на переднюю брюшную стенку в проекции визуализируемого дна ЖП при глубоком вдохе пациента [61, 62].

- При остром калькулезном холецистите возможно выявление неподвижного (блокирующего) конкремента в шейке желчного пузыря.

Диагноз ОАХ во всех случаях предполагает исключение наличия конкрементов в ЖП.

Следует отметить, что ни один из этих признаков не обладает достаточной информативностью для постановки диагноза, поэтому при выполнении УЗИ необходимо учитывать их наличие в комплексе. Утолщение стенки ЖП может встречаться не только при ОХ, но также при заболеваниях печени, сердечной и почечной недостаточности, а также при гипопротемии и ряде других заболеваний и состояний, не требующих неотложного хирургического вмешательства. УЗИ позволяет дифференцировать острый обструктивный катаральный и острый деструктивный холецистит и выделить гангренозный холецистит на основании наличия тонких гиперэхогенных линейных структур в просвете ЖП, очагов экзогенных затемнений в соответствии с наличием газа внутри стенки или в просвете ЖП и явных нарушений целостности стенки ЖП и перипузырного абсцесса. Сочетание признаков значительно увеличивает точность диагностики. Так, наличие конкрементов в просвете, в сочетании с утолщением стенки и положительным УЗ-симптомом Мерфи обладает прогностической ценностью 94% [63].

По данным мета-анализа УЗИ в диагностике ОХ обладает чувствительностью 81%, специфичностью 83% [64].

Четкие диагностические критерии хронического холецистита по данным ультразвукового исследования не разработаны. Основное значение имеет исключение описанных выше признаков острого холецистита (у пациентов с болью в правом подреберье). Косвенными признаками хронического холецистита служат фиброзные изменения стенки ЖП (уплотнение, неравномерность структуры, утолщение до 4 мм и более), сморщивание или увеличение размера

ЖП, нарушение его опорожнения ("нефункционирующий", "отключенный" ЖП) [9, 22, 26].

УЗИ важно для дифференциации калькулезного и акалькулезного холецистита, дифференциальной диагностики с другими заболеваниями ЖП (холестероз, опухоли), скрининга опухолей ЖП при холецистите в рамках аутоиммунных поражений желчных путей.

- Пациентам при нетипичной клинической картине острого холецистита, недостаточной информативности УЗИ печени, желчного пузыря и протоков, а также для дифференциальной диагностики заболевания и его осложнений, рекомендуется выполнение КТ органов брюшной полости с внутривенным болюсным контрастированием (при технической возможности) [65-71].

Уровень убедительности рекомендаций – В (уровень достоверности доказательств – 2)

Комментарий. КТ органов брюшной полости с внутривенным болюсным контрастированием дает возможность выявить увеличение размеров ЖП, утолщение его стенок, отек субсерозного слоя, утолщение слизистой оболочки с переходом процесса на ткань ложа ЖП, увеличение плотности перипузырной жировой клетчатки (как признак острого воспаления), наличие жидкости в перипузырном пространстве, перипузырный абсцесс, наличие газа в пределах желчного пузыря. Чувствительность КТ для обнаружения осложнений ОХ значительно выше, чем у УЗИ (85% против 68%). КТ и УЗИ являются взаимодополняющими методами оценки состояния ЖП [67-70].

Недостатками КТ исследования являются: сложности выявления камней в ЖП, трудности трактовки утолщения стенки ЖП и прилегающей жировой ткани, которые могут быть не связаны с заболеванием ЖП. Следует считаться и с тем, что этот метод исследования сопровождается воздействием ионизирующего излучения на пациента и связан с дополнительными финансовыми расходами.

- Пациентам с клиническими признаками острого холецистита при недостаточной информативности УЗИ печени, желчного пузыря и протоков, и КТ органов брюшной полости с внутривенным болюсным контрастированием, с целью дифференциальной диагностики и выявления осложнений заболевания рекомендуется выполнение МРТ органов брюшной полости (при технической возможности) [59, 71, 72].

Уровень убедительности рекомендаций – А (уровень достоверности доказательств – 1)

Комментарий. Метод играет существенную роль в обнаружении перфорации ЖП, околопузырного абсцесса, холецистоэнтеральных свищей; имеет большое преимущество перед УЗИ и КТ, поскольку обеспечивает конкретную информацию о причинах, степени воспаления, наличия или отсутствия некроза стенки ЖП или абсцесса и других осложнений ОХ. МРТ-признаками острого неосложненного холецистита являются 6 критериев: (а) наличие камней в ЖП, часто локализованных в его шейке или в пузырном протоке; (б) утолщение стенки ЖП (более 3 мм); (в) отек стенки ЖП; (г) увеличение размеров ЖП (диаметр более 40 мм); (д) наличие перипузырной жидкости; (е) наличие жидкости вокруг печени (так называемый "С" знак – небольшое количество жидкости между печенью и правым куполом диафрагмы или брюшной стенкой, отличной от перипузырной жидкости). Обнаружение одного или нескольких из перечисленных критериев МРТ свидетельствует о наличии ОХ с чувствительностью 88% и специфичностью 89%.

- Пациентам с клиническими проявлениями острого холецистита при недостаточной информативности УЗИ печени, желчного пузыря и протоков, и КТ органов брюшной полости с внутривенным болюсным контрастированием, с целью дифференциальной диагностики и выявления осложнений заболевания рекомендуется выполнение гепатобилисцинтиграфии с иминодиуксусной кислотой (HIDA-сканирование) (при технической возможности) [59, 73].

Уровень убедительности рекомендаций – В (уровень достоверности доказательств – 2)

Комментарий. Гепатобилисцинтиграфия при ОХ позволяет выявить отсроченное и недостаточное заполнение желчного пузыря (характерна задержка визуализации ЖП до 1 ч от начала исследования и более). Также можно обнаружить признаки перфорации ЖП.

Гепатобилисцинтиграфии, как правило, не проводится пациентам в критическом состоянии из-за опасности промедления с решением вопроса о тактике ведения в связи с тем, что исследование занимает значительное время. Чувствительность и специфичность метода составляют 67-100% и 58-88%, соответственно) [27, 66]. Ложноположительные результаты могут наблюдаться при нарушении функции гепатоцитов, голодании и полном парентеральном питании, предшествующей билиарной папиллосфинктеротомии, перенесенной холецистэктомии, гипербилирубинемии.

- Пациентам с острым акалькулезным холециститом при выявлении расширения ОЖП по данным УЗИ и отклонении лабораторных показателей (повышения уровня ЩФ, общего билирубина ≤ 4 мг/дл (68 мкмоль/л), но при отсутствии четкой визуализации камня в протоке, с целью подтверждения или исключения холедохолитиаза рекомендуется проведение МРХПГ или эндосонографии панкреатобилиарной зоны (при технической возможности) [58, 71, 72, 74].

Уровень убедительности рекомендаций – С (уровень достоверности доказательств – 5)

Комментарий. Эндосонография панкреатобилиарной зоны и МРХПГ – методы диагностики, позволяющие с высокой точностью обнаруживать камни ВЖП размером > 5 мм. Эти исследования показаны при промежуточной вероятности наличия холангиолитиаза (Приложение Г, таблица 3). Систематический обзор показал, что чувствительность и специфичность эндосонографии панкреатобилиарной зоны составляют 95% и 97%, соответственно; эти показатели для МРХПГ – 93% и 96%, соответственно. МРХПГ позволяет визуализировать анатомию желчного тракта без использования контрастного вещества и является чрезвычайно полезным методом исследования для обнаружения конкрементов в ВЖП; позволяет дифференцировать патологию поджелудочной железы и желчного тракта; и может быть полезна в определении причины болей в правом верхнем квадранте у беременных [72].

- В диагностически сложных случаях, исчерпав все неинвазивные методы исследования, пациентам с подозрением на ОХ рекомендуется прибегать к лапароскопии диагностической, а при невозможности ее реализации или не информативности – к лапаротомии диагностической [10, 25, 48].

Уровень убедительности рекомендаций – С (уровень достоверности доказательств – 4)

- При подозрении на острый холецистит или обострение хронического холецистита пациентам с факторами риска ишемической болезни сердца и/или наличием других симптомов, свидетельствующих о возможной коронарной болезни сердца рекомендована регистрация электрокардиограммы с целью исключения острого коронарного синдрома [9, 56, 57].

Уровень убедительности рекомендаций – С (уровень достоверности доказательств – 5)

Комментарий. При ишемии нижней стенки левого или правого желудочка клиническими симптомами могут быть боль в эпигастральной области, тошнота и рвота. Наличие других симптомов, свидетельствующих о заболевании сердечно-сосудистой системы (головокружение, одышка, резкая слабость, нарушения сердечного ритма) или факторов риска коронарной болезни сердца должны побудить к исключению острого коронарного синдрома. При развитии острой обструкции желчных путей возможно появление отклонений сегмента ST (депрессии или элевации) на электрокардиограмме, происхождение которых остается недостаточно ясным, а также изменением частоты сердечных сокращений. Желчнокаменная болезнь нередко сочетается с ишемической болезнью сердца. Трактовка электрокардиографических изменений должна быть очень внимательной и учитывать другие клинико-лабораторные показатели, свидетельствующие о повреждении миокарда (гемодинамика, уровень тропонинов в крови и пр.) – во избежание излишних лечебных вмешательств (в частности, тромболитика).

2.5. Иные диагностические исследования

- Для установления диагноза острого или хронического акалькулезного холецистита не рекомендуется проведение пероральной холецистографии и холангиографии, внутривенной холецистографии и холангиографии [10, 23, 26].

Уровень убедительности рекомендаций – С (уровень достоверности доказательств – 5)

- Пациентам при наличии признаков острого или хронического акалькулезного холецистита, и одновременно анамнестических указаний на возможную инвазию простейших и паразитов, а также указаний на пребывание в эндемичных районах, рекомендуется прием (осмотр, консультация) врача-инфекциониста первичный для решения вопроса о дальнейшем обследовании и лечении, при отсутствии осложнений, требующих экстренной операции [9, 10].

Уровень убедительности рекомендаций – С (уровень достоверности доказательств – 5)

Комментарий. В подобных случаях возможно развитие острого или хронического паразитарного холецистита [9, 10]. Однако ожидание консультации врача-инфекциониста при подозрении на паразитарную причину острого холецистита, когда есть показания для экстренной операции, нецелесообразно. В то же время паразитарная причина острого холецистита, как и инфекционная, может быть определена после холецистэктомии, тогда консультация потребуется после операции [52].

3. Лечение, включая медикаментозную и немедикаментозную терапии, диетотерапию, обезболивание, медицинские показания и противопоказания к применению методов лечения

При остром акалькулезном холецистите показана госпитализация пациента в хирургический стационар для лечения.

При хроническом акалькулезном холецистите лечение может проводиться в амбулаторных условиях.

3.1. Консервативное лечение

- Пациентам с обострением хронического акалькулезного холецистита с целью купирования боли рекомендуется назначение спазмолитиков (препараты для лечения функциональных нарушений желудочно-кишечного тракта) до разрешения симптомов [75-80].

Уровень убедительности рекомендаций – С (уровень достоверности доказательств – 5)

Комментарий. Спазмолитики (препараты для лечения функциональных нарушений желудочно-кишечного тракта) показали эффективность в купировании билиарной боли и диспепсических явлений, обусловленных спазмом гладкой мускулатуры. В условиях спазма сфинктеров желчных протоков нарушается опорожнение желчного пузыря и нормальный отток желчи в 12-перстную кишку, что способствует развитию воспаления и билиарного сладжа. Предпочтительно применение препаратов со спазмолитическим действием (АТХ А03), обладающих наиболее высокой селективностью в отношении гладкой мускулатуры желчевыводящих путей и минимально выраженными системными эффектами [75-80].

- Пациентам, у которых острый акалькулезный холецистит или обострение хронического акалькулезного холецистита развивается в рамках кишечной инфекции или паразитоза, либо системного коллагеноза, рекомендуется наблюдение и лечение в соответствии с принятыми стандартами оказания помощи при данных заболеваниях [7-10].

Уровень убедительности рекомендаций – С (уровень достоверности доказательств – 4)

Комментарий. Лечение холецистита, развившегося в рамках кишечной инфекции и паразитоза, требует назначения этиотропной терапии. Острый акалькулезный холецистит может

выступать как один из первых признаков обострения системного заболевания соединительной ткани. Есть опыт успешного купирования воспаления с помощью применения кортикостероидов системного действия (Н02А) в дозе около 1 мг/кг (в отсутствие признаков инфекционного процесса и в условиях тщательного контроля течения заболевания). Однако по данным большинства публикаций пациентам успешно проводилась холецистэктомия в ранние сроки [81, 82].

- Пациентам с острым акалькулезным холециститом рекомендуется инфузионная терапия с целью коррекции нарушений гемодинамики и метаболических нарушений [85, 86].

Уровень убедительности рекомендаций – **С** (уровень достоверности доказательств – 5)

Комментарий. Начальное лечение ОАХ осуществляют с помощью инфузионной терапии и назначения антибиотиков, с мониторингом артериального давления, пульса и темпа диуреза. Следует считаться с тем, что при консервативном лечении ОАХ клинические проявления заболевания могут как стихать, так и прогрессировать. Консервативное лечение ОАХ, особенно у пациентов пожилого и старческого возраста часто затушевывает клиническую симптоматику, не предотвращая прогрессирования деструктивных изменений в ЖП и воспалительных явлений в брюшной полости. В этой связи целесообразно выполнение контрольного исследования уровня лейкоцитов в крови, контрольного УЗИ желчного пузыря и желчных протоков.

Продолжительное консервативное лечение при сомнительном эффекте от его проведения может существенно осложнить последующее хирургическое лечение и повысить риск осложнений. Особую опасность представляет проведение длительного консервативного лечения ОАХ у пациентов на фоне сахарного диабета.

Весь комплекс терапии тяжелых форм ОАХ лучше осуществлять в условиях отделения реанимации и интенсивной терапии (ОРИТ) с мониторингом основных гемодинамических показателей: сердечного выброса, темпа диуреза, артериального и центрального венозного давления, температуры тела и др. показателей. Для инфузионной терапии могут быть использованы кровезаменители и перфузионные растворы (В05).

Контрольными показателями эффективности проводимого в ОРИТ лечения являются: ЦВД на уровне от 8 до 12 мм рт.ст., среднее АД – более 65 мм рт.ст., сатурация венозной крови – более 70%, темп диуреза – более 0,5 мл/кг/ч. Адренергические и дофаминергические средства (С01СА) показаны при сохраняющейся гипотонии, несмотря на проводимую адекватную инфузионную терапию.

Лечение осуществляется на фоне коррекции коморбидных заболеваний, для чего привлекаются профильные специалисты [84, 88-92].

Продолжительность попытки консервативного купирования ОАХ и срок оценки ее эффективности следует планировать с учетом того обстоятельства, что через 3 суток от начала заболевания тяжесть его течения с Grade I изменится на Grade II, что может повлечь за собой ограничение возможности проведения лапароскопической холецистэктомии [94].

Антибактериальная терапия у пациентов ОХ

- Пациентам с острым акалькулезным холециститом с целью предотвращения прогрессирования воспаления и развития осложнений рекомендуется назначение антибактериальных препаратов системного действия [10, 84, 91-93, 95, 102].

Уровень убедительности рекомендаций – **А** (уровень достоверности доказательств – 2)

Комментарий. Пациентам с ОАХ при назначении антибактериальных препаратов системного действия рекомендуется отдавать предпочтение препаратам с хорошей проникающей способностью в желчевыводящие пути [95, 96].

Целесообразно назначение терапии на основе комбинации пенициллинов, включая комбинации с ингибиторами бета-лактамаз (пиперациллин+тазобактам), цефалоспоринов третьего или четвертого поколения (цефепим**, цефтазидим**) (возможно, в сочетании с

#метронидазолом**); карбапанемов (имипенем+циластатин**, меропенем**, дорипенем); монобактамов (азтреонам, возможно – в сочетании с #метронидазолом**) фторхинолонов (ципрофлоксацин**, #левофлоксацин**, моксифлоксацин** (возможно – в сочетании с #метронидазолом**).

При I и II степени тяжести ОАХ антибиотикотерапия может завершаться в течение 24 ч после холецистэктомии. При осложненном течении продолжительность антибиотикотерапии продлевается до 4-7 дней после ликвидации очага инфекции и устранения нарушений желчеоттока [97-98].

Если же при микробиологическом исследовании крови выявлены грамположительные микроорганизмы (*Enterococcus* spp., *Streptococcus* spp.), продолжительность антибиотикотерапии после ликвидации очага инфекции должна составлять не менее 14 дней.

Антибиотикотерапия не является средством радикального лечения, но позволяет значительно улучшить прогноз. Общие принципы выбора антибиотиков при ОАХ соответствуют таковым при лечении интраабдоминальных инфекций (Приложение Б4).

Примечание.

Нумерация подпунктов дана в соответствии с официальным текстом документа.

4.2. Хирургическое лечение

При определении хирургической тактики при остром акалькулезном холецистите целесообразно использовать рекомендации Токийского соглашения (Tokyo guidelines 2013) (Приложение Г5), в соответствии с которыми заболевания подразделяется на Grade I, II и III [53, 98].

- Пациентам с острым акалькулезным холециститом при отсутствии признаков купирования воспалительного процесса (клинических, лабораторных, инструментальных) с целью предотвращения осложнений рекомендуется хирургическое вмешательство (холецистэктомия или чрескожная чреспеченочная холецистостомия под контролем ультразвукового исследования (А16.14.006.002 Чрескожная чреспеченочная холецистостомия, холецистохолангиостомия под контролем ультразвукового исследования), выбор которого определяется анестезиологическим риском, наличием осложнений и общим состоянием пациента (Приложение Б2) [3, 10, 53, 54].

Уровень убедительности рекомендаций – С (уровень достоверности доказательств – 3)

Комментарий. ОАХ характеризуется быстрым прогрессированием и высоким риском развития гангрены (до 50%), перфорации ЖП и высокой смертностью (порядка 30% среди пациентов, получивших своевременную помощь и 75% среди не получивших адекватного лечения) [10, 54]. В подавляющем большинстве случаев оперативное лечение – единственный метод, способный радикально повлиять на прогноз заболевания. Проведение консервативного лечения приводит лишь к затягиванию срока операции и развитию осложнений; в условиях высокого внутрипузырного давления лекарственные препараты не поступают в стенку желчного пузыря.

- Хирургическое лечение пациентам с острым акалькулезным холециститом с целью предотвращения возможных осложнений рекомендуется выполнять в ранние сроки (до 72 часов) от начала заболевания [3, 94, 100-105].

Уровень убедительности рекомендаций – В (уровень достоверности доказательств – 1)

Комментарий. В настоящее время наиболее предпочтительной является активная хирургическая тактика, при которой вопрос о необходимости операции решается тотчас при установлении диагноза ОАХ Grade II. Пациентам с ОАХ молодого и зрелого возраста, без выраженных коморбидных заболеваний, со сроком заболевания не более 3 суток, с отсутствием

грубых рубцово-инфильтративных изменений в области шейки желчного пузыря и патологии внепеченочных желчных протоков по данным УЗИ печени, желчного пузыря и протоков, рекомендуется выполнение холецистэктомии лапароскопической [53, 94, 100-104].

В отсутствие проведения ХЭ примерно у трети пациентов развиваются осложнения [54, 94, 100-104].

При необоснованном затягивании сроков оперативного вмешательства в первые 5-7 суток, на второй неделе часто наблюдается развитие инфильтрата в подпеченочном пространстве, включающего измененный желчный пузырь (с явлениями флегмонозного или гангренозного воспаления), сальник, петли тонкой и толстой кишки, элементы печеночно-двенадцатиперстной связки, что затрудняет холецистэктомию и повышает риск интраоперационных осложнений [25, 53, 54, 94].

Выполнение операций в первые 3-е суток от начала заболевания сопровождается меньшими техническими сложностями, меньшим риском интра- и послеоперационных осложнений, меньшей летальностью, сокращает суммарное время лечения и реабилитации [102-107].

- Для предотвращения развития осложнений пациентам с острым акалькулезным холециститом рекомендуется выполнять раннюю холецистэктомию, предпочтительно лапароскопическим доступом, как только подготовлены соответствующие условия для оперативного вмешательства [3, 51, 53, 94, 100-104].

Уровень убедительности рекомендаций – А (уровень достоверности доказательств – 1)

Комментарий. ЛХЭ является стандартным вмешательством. В многочисленных исследованиях показано, что ЛХЭ несет низкий риск неблагоприятных исходов, обладает явными преимуществами по сравнению с операцией лапаротомным или минилапаротомным доступом (холецистэктомией или холецистэктомией малоинвазивной) во многих отношениях: меньшей степенью повреждения тканей и выраженности боли в послеоперационном периоде, более низкой летальностью, более коротким периодом пребывания в стационаре, более ранним восстановлением работоспособности, менее заметным косметическим дефектом [24, 48, 53, 94, 101-108].

Ранняя ЛХЭ по-разному определяется в разных исследованиях. У одних авторов ранняя ЛХЭ – операция, выполняемая у пациентов с симптомами менее 72 часов, у других – с симптомами менее 7 дней, но в течение 4-6 дней после постановки диагноза, что примерно соответствует 10 дням с момента появления симптомов. Большинство экспертов считают, что раннюю холецистэктомию следует выполнять, как только подготовлены соответствующие условия для оперативного вмешательства [25, 94, 100-104].

Согласно Токийским рекомендациям (2018), при планировании ранней лапароскопической холецистэктомии необходимо учитывать факторы риска, в частности высокий индекс коморбидности (Charlson Comorbidity index, CCI) [53].

- Пациентам с острым акалькулезным холециститом, осложненным перфорацией желчного пузыря, диффузным или распространенным перитонитом, рекомендуется выполнение экстренной операции [24, 25, 83].

Уровень убедительности рекомендаций – С (уровень достоверности доказательств – 4)

Комментарий. Экстренная операция выполняется в ближайшие 2-3 часа с момента установки диагноза и показана при всех формах деструктивного холецистита, осложненного местным или распространенным перитонитом. В указанное время проводится предоперационная подготовка. Хирургический доступ для операции выбирает врач-хирург, с учетом ряда факторов: состояния пациента, характера осложнений заболевания, технической возможности выполнения ЛХЭ.

- С целью предотвращения возможных осложнений лапароскопическую холецистэктомию всем пациентам рекомендуется проводить с соблюдением принципов критического взгляда на безопасность (Critical View of Safety) [112, 113].

Уровень убедительности рекомендаций – **C** (уровень достоверности доказательств – 5)

Комментарий. Ключевым элементом безопасности любого варианта ХЭ является выделение шейки и 1/3 тела ЖП с верификацией устья пузырного протока и пузырной артерии. Только убедившись в том, что к выделенной со всех сторон и отделенной от печеночного ложа части ЖП подходят исключительно 2 трубчатые структуры – пузырный проток и пузырная артерия – можно переходить к их пересечению. При выполнении ЛХЭ этот момент должен быть хорошо виден на экране монитора в качестве критического взгляда на безопасность. Для уточнения анатомических взаимоотношений может быть применена операционная холангиография (A06.14.003 Операционная и послеоперационная холангиография), через пузырный проток или шейку желчного пузыря, УЗИ интраоперационное или ICG визуализация (при технической возможности). При возникновении затруднений во время хирургического вмешательства у пациентов с ОХ рекомендуется заново пересмотреть анатомические ориентиры, пригласить более опытного врача-хирурга, перейти к холецистэктомии "от дна" или перейти к открытой операции.

- При выявленном у пациента в ходе лапароскопической операции повреждении желчных протоков и установленных показаниях к открытому вмешательству, с целью выполнения реконструктивной операции рекомендуется проведение конверсии врачом-хирургом с опытом гепатобилиарной хирургии [112, 113].

Уровень убедительности рекомендаций – **C** (уровень достоверности доказательств – 3)

- При отсутствии у хирургической бригады опыта реконструктивной гепатобилиарной хирургии выполнять конверсию (переход с лапароскопического доступа к лапаротомному) у пациента с повреждением желчных протоков не рекомендуется. Целесообразно оставить подпеченочный дренаж (лапароскопическое дренирование брюшной полости) и направить пациента в медицинскую организацию с опытом лечения этих повреждений [112, 113].

Уровень убедительности рекомендаций – **C** (уровень достоверности доказательств – 5)

- У пациентов с острым акалькулезным холециститом при аномалиях строения желчных путей или высоком риске выполнения холецистэктомии в сложных интраоперационных ситуациях с целью безопасного завершения операции рекомендуется наложение холецистостомы (A16.14.006 Холецистостомия, A16.14.006.001 Лапароскопическая холецистостомия) или проведение субтотальной холецистэктомии лапароскопической или открытой (A16.14.009 Холецистэктомия, A16.14.009.001 Холецистэктомия малоинвазивная, A16.14.009.002 Холецистэктомия лапароскопическая) [112, 113].

Уровень убедительности рекомендаций – **C** (уровень достоверности доказательств – 5)

Комментарий. При подозрении на синдром Мириззи следует избегать отделения шейки ЖП от ОПП и ОЖП. Рекомендуется пересечь шейку желчного пузыря поперек и ревизовать его просвет изнутри. В этом случае дефект стенки протока может быть ушит жизнеспособными остатками пузырной шейки на T-образном дренаже ОПП и ОЖП. Если стенка протока полностью разрушена, операцию лучше завершить наружным дренированием проксимальной и дистальной культей желчного протока [115, 116].

- Пациентам с острым акалькулезным холециститом с высоким операционно-анестезиологическим риском, обусловленным декомпенсацией сопутствующих заболеваний (ASA \geq 3), при тяжелом течении заболевания (Grade III), рекомендуется наложение чрескожной чреспеченочной холецистостомы под контролем ультразвукового исследования (A16.14.006.002) [35, 117-122].

Уровень убедительности рекомендаций – **C** (уровень достоверности доказательств – 5)

Комментарий. Выполнение ХЭ в этих условиях сопряжено с неоправданно высоким риском развития интра- и послеоперационных осложнений. Проведение консервативного лечения приводит лишь к затягиванию срока операции и образованию перипузырных осложнений. При

высоком уровне операционно-анестезиологического риска целесообразно наложение ЧЧХЦС. Осложнения при пункционном дренировании желчного пузыря составляют до 10,8%, а его неэффективность, потребовавшая выполнения операции, зафиксирована в 32,4% случаев. Данная процедура признается эффективной терапией для пациентов с исключительно высоким периоперационным риском, однако она сопровождается и высокой частотой осложнений [25, 110].

- Пациентам с острым акалькулезным холециститом, которым проведена ЧЧХЦС, рекомендуется выполнение повторного ультразвукового исследования печени, желчного пузыря и протоков с целью определения эффективности декомпрессии желчного пузыря, исключения возможных осложнений и определения дальнейшей тактики лечения [25, 110].

Уровень убедительности рекомендаций – В (уровень достоверности доказательств – 2)

Комментарий. Возможны, как отсутствие признаков купирования воспаления, так и миграция дренажа из желчного пузыря (дренаж билиарный) или появление признаком перфорации стенки ЖП, что потребует экстренной операции [10, 25, 110].

- Пациентам с острым акалькулезным холециститом, у которых не отмечается улучшения через 12-24 ч после установки ЧЧХЦС, с целью предотвращения осложнений рекомендуется выполнение холецистэктомии [10, 25, 110].

Уровень убедительности рекомендаций – В (уровень достоверности доказательств – 2)

- Пациентам с острым акалькулезным холециститом, которым установлена ЧЧХЦС и у которых наблюдается разрешение воспалительного процесса клинически, лабораторно и по данным контрольного УЗИ, последующая холецистэктомия не рекомендуется [10, 35, 93].

Уровень убедительности рекомендаций – С (уровень достоверности доказательств – 4)

Комментарий. В отсутствие сладжа и желчных камней по данным контрольного УЗИ печени, желчного пузыря и протоков, при сокращении желчного пузыря и отсутствия жидкостных скоплений парапузырно или в подпеченочном пространстве, при условии минимального количества отделяемого по дренажу, можно удалить холецистостомическую трубку (дренаж билиарный). Как правило, удаление дренажа билиарного проводится через 4-6 недель после установки ЧЧХЦС. Риск рецидива холецистита в таких случаях низкий (порядка 7% за период наблюдения, в среднем, 32 месяца) [10, 93].

- Всем пациентам с хроническим холециститом, протекающим в форме гиалинизирующего холецистита или с признаками "нефункционирующего ЖП" рекомендована плановая холецистэктомия с целью профилактики развития аденокарциномы желчного пузыря, при условии наличия низкого операционного и анестезиологического риска [22, 99].

Уровень убедительности рекомендаций – С (уровень достоверности доказательств – 5)

Комментарий. Помимо того, что значительные изменения стенки ЖП при хроническом холецистите ассоциированы с хронической инфекцией и риском развития ОХ, выраженный фиброз ЖП ассоциирован с повышением риска развития аденокарциномы ЖП.

Послеоперационное лечение

- В послеоперационном периоде пациентам, перенесшим хирургическое лечение острого акалькулезного холецистита, рекомендуется определение основных лабораторных показателей в динамике (общий (клинический) анализ крови, анализ крови биохимический общетерапевтический с исследованием уровня общего билирубина в крови) с целью раннего выявления возможных осложнений [82, 114].

Уровень убедительности рекомендаций – С (уровень достоверности доказательств – 4)

Комментарий. В послеоперационном периоде у пациентов, перенесших вмешательство по поводу ОАХ, помимо выполнения контрольных анализов крови, рекомендуется контроль за

дренажем брюшной полости, который подразумевает определение его функциональной способности, характера (кровь, желчь) и объема отделяемого, удаление при отсутствии эксудата.

- В послеоперационном периоде у пациентов, перенесших вмешательство по поводу острого акалькулезного холецистита, при подозрении на развитие осложнений рекомендуется УЗИ брюшной полости (комплексное) или УЗИ печени и протоков, или КТ органов брюшной полости с целью выявления внутрибрюшных жидкостных скоплений и расширения протоковой системы [10, 82 113].

Уровень убедительности рекомендаций – С (уровень достоверности доказательств – 5)

Комментарий. Если обнаружено содержимое с примесью желчи по дренажу или жидкостное скопление в брюшной полости при инструментальном исследовании, как неотложную процедуру для оценки желчных протоков следует выполнить ретроградную холангиопанкреатографию (РХПГ). При этом возможно проведение терапевтического вмешательства, такого как стентирование желчных протоков или эндоскопическое бужирование и баллонную дилатацию сфинктера Одди (А16.14.043), которые могут быть окончательным методом лечения в ряде случаев. Не следует выполнять эндоскопическую ретроградную папиллосфинктеротомию. Проксимальная часть желчных может быть визуализирована путем проведения МРХПГ или пункционной чрескожной чреспеченочной холангиографии (ЧЧХГ) с последующей чрескожной чреспеченочной холангиостомией, при необходимости, выполненной на нерасширенных желчных протоках. Кроме подтвержденного желчеистечения из пузырного протока или из ложа ЖП, которые можно лечить эндоскопически, пациенты со всеми другими повреждениями должны быть отправлены в специализированные центры или приглашены эксперты с опытом реконструктивной гепатобилиарной хирургии [25, 112, 113].

4.3. Диетотерапия

- Пациентам с острым холециститом в дооперационном периоде и в день после операции рекомендуется голод для профилактики осложнений в связи с наличием неотложных показаний к оперативному лечению и сопутствующего пареза кишечника. В послеоперационном периоде рекомендуется раннее энтеральное питание с постепенным увеличением частоты и объема принимаемой жидкости и пищи [123].

Уровень убедительности рекомендаций – С (уровень достоверности доказательств – 5)

- В первые 1-2 дня от начала развития ОАХ пациенту рекомендуется полностью воздерживаться от приема пищи для предотвращения сокращений ЖП, а также нарастания рвоты в условиях нарушений перистальтики; ограничиваются теплым питьем небольшими порциями (некрепкий чай, разведенный водой фруктовый и ягодный сок, слабоминерализованная вода) [124].

Уровень убедительности рекомендаций – С (уровень достоверности доказательств – 5)

- Всем пациентам с острым и хроническим акалькулезным холециститом для предотвращения развития осложнений рекомендовано лечебное питание [124].

Уровень убедительности рекомендаций – С (уровень достоверности доказательств – 5)

Комментарий. После холецистэктомии со 2-3-го дня вводят протертую пищу небольшими порциями, дробно – 5-6 раз в день: слизистые и протертые супы (рисовый, манный, овсяный), кашу (рисовая, овсяная, манная), кисели, желе, муссы из нектислых фруктов и ягод. Затем добавляют нежирный творог, нежирное мясо в протертом виде, приготовленное на пару, нежирную отварную рыбу, подсушенный белый хлеб. Если ХЭ не проводилась, после стихания воспаления через 5-10 дней назначают диету N 5а, через 3-4 недели – диету N 5.

При ХрХ из рациона необходимо исключать продукты раздражающего действия на слизистую оболочку: консервы и маринады, алкоголь; газированные напитки, острое, соленое,

копченое, овощи, богатые эфирными маслами (редис, редька, репа, лук, чеснок), ограничивают употребление шоколада и выпечки. В отношении употребления жиров и яичных желтков придерживаются индивидуального подхода, исходя из переносимости и наличия желчных камней. Среди жиров животного происхождения предпочтение отдают сливочному маслу как наиболее легко усваиваемому.

4. Медицинская реабилитация и санаторно-курортное лечение, медицинские показания и противопоказания к применению методов медицинской реабилитации, в том числе основанных на использовании природных лечебных факторов

- Пациентам с хроническим акалькулезным холециститом в стадии ремиссии, в отсутствие противопоказаний, рекомендуется санаторно-курортное лечение с целью восстановления или компенсации функций организма, нарушенных вследствие перенесенного инфекционно-воспалительного процесса и, оперативного вмешательства [125].

Уровень убедительности рекомендаций – С (уровень достоверности доказательств – 5)

Комментарий. Уменьшить склонность к спазму помогает прием воды малой и средней минерализации в теплом или горячем виде ("Ессентуки-Новая", "Боржоми", "Смирновская") 3-4 раза в день за 30-40 минут до приема пищи в течение 3-4 недель. При хорошей переносимости могут применяться воды высокой минерализации в охлажденном виде ("Ессентуки N 17"). Положительное влияние на состояние нервной системы также оказывают природные факторы.

Медицинская реабилитация проводится всем пациентам с ОАХ, выбор оптимального метода реабилитации зависит от каждого конкретного случая [126-129]. Следует иметь в виду, что физическая реабилитация после минимально инвазивных вариантов ХЭ протекает значительно быстрее, чем после открытой ХЭ, а функциональная адаптация системы пищеварения, обусловленная отсутствием желчного пузыря, не имеет существенных отличий после разных способов его удаления.

Постоянное выделение желчи в просвет желудочно-кишечного тракта после ХЭ может приводить к изменению ритма ощелачивания, эрозивному дуодениту, рефлюкс-гастриту, рефлюкс-эзофагиту, синдрому раздраженного кишечника. Изменения эти, как правило, не имеют яркой клинической картины и стойких последствий, проходят при соблюдении диеты и дробного режима питания.

- Медицинскую реабилитацию всем пациентам после холецистэктомии рекомендуется начинать максимально рано и проводить одновременно с лечением – с целью восстановления психоэмоционального состояния и облегчения перехода к повседневной активности [126-128].

Уровень убедительности рекомендаций – С (уровень достоверности доказательств – 5)

Комментарий. Реабилитация осуществляется в отделениях по профилю оказания специализированной помощи (I этап), в отделениях медицинской реабилитации стационара (II этап) и в реабилитационном отделении поликлиники, реабилитационном отделении дневного стационара, реабилитационном отделении санатория (III этап).

При развитии функциональной недостаточности после завершения хирургического лечения или консервативной терапии (по завершению первого этапа реабилитации) пациент может быть направлен на реабилитацию на второй или на третий этап реабилитации в соответствии с оценкой его способности к самообслуживанию и его реабилитационного потенциала.

Реабилитация организуется реабилитационной мультидисциплинарной бригадой в состав которой входят: врач-хирург, врач по лечебной физкультуре, медицинский психолог. Проводится комплекс мер по социально-бытовой реабилитации и восстановлению двигательной активности. На первом этапе лечащим врачом является врач-хирург и все мероприятия по реабилитации согласуются с ним и с врачом анестезиологом-реаниматологом (при нахождении пациента в реанимации). При необходимости могут быть привлечены другие специалисты.

К наиболее серьезным реабилитационным проблемам пациентов при тяжелых формах ОХ и

осложненном послеоперационном течении относятся:

- Синдром "Последствий интенсивной терапии";
- Имобилизационный синдром и моторная депривация, сенсорная депривация;
- Нутритивная недостаточность;
- Когнитивная дисфункции;
- Боль;
- Стресс.

Длительное пребывание в отделении реанимации или медицинской организации при тяжелом ОХ может привести к двигательному дефициту (потере способности ходить), атрофии мышц, пролежням, истощению и другим проблемам, которые могут привести не только к функциональной недостаточности, но и к инвалидности. Действия реабилитационной команды должны быть направлены на предотвращение негативного влияния больничной среды на функционирование пациента.

Нет данных о преимуществе тех или иных методов физиотерапии при ОХ, физиотерапия может быть рассмотрена как альтернативная и дополнительная методика в дополнении к базисной. Вертикализацию пациента следует проводить в соответствии с профильными рекомендациями и с учетом хирургических противопоказаний,

Пациентам с болевым синдромом следует обеспечить противоболевые мероприятия. При отсутствии противопоказаний рекомендуется мультимодальный анальгетический режим (организуется совместно с медицинским психологом и специалистом по эрготерапии), включающий опиоиды (N02A), нестероидные противовоспалительные и противоревматические средства (M01A) и парацетамол**.

- После холецистэктомии всем пациентам при отсутствии противопоказаний рекомендуется санаторно-курортное лечение [125].

Уровень убедительности рекомендаций – С (уровень достоверности доказательств – 5)

Комментарий. После ХЭ реабилитация может проводиться через 2-3 недели в местных санаториях, специализирующихся на лечении заболеваний желудочно-кишечного профиля, восстановительных центрах, профилакториях, а также на курортах со слабо и среднеминерализованными водами (гидрокарбонатными натриевыми, гидрокарбонатными натриево-кальциевыми, гидрокарбонатными хлоридно-натриевыми, сульфатно-кальциево-магниево-натриевыми и другими в подогретом до 42-44° С виде, за 30-60 мин до еды).

5. Профилактика и диспансерное наблюдение, медицинские показания и противопоказания к применению методов профилактики

Проводить профилактику развития острого акалькулезного холецистита проблематично, в отличие от профилактики острого калькулезного холецистита, так как причины его разнообразны и далеко не всегда устанавливаются даже в ходе оперативного лечения.

После выполнения ХЭ и выписки из стационара наблюдение за пациентом в ближайший месяц проводится совместно врачом-терапевтом (прием (осмотр, консультация) врача-терапевта участкового первичный, прием (осмотр, консультация) врача-терапевта участкового повторный) и врачом-хирургом (прием (осмотр, консультация) врача-хирурга первичный, прием (осмотр, консультация) врача-хирурга повторный). В дальнейшем консультации и дополнительные исследования проводятся по показаниям, в зависимости от особенностей течения послеоперационного периода и появления клинических симптомов. Пациенты, перенесшие ХЭ, относятся к II группе диспансерного наблюдения [129].

6. Организация оказания медицинской помощи

1. Все пациенты с подозрением на ОАХ должны быть осмотрены врачом-хирургом.
2. Выявление признаков ОАХ служит показанием к срочной госпитализации пациентов в хирургическое отделение ближайшей медицинской организации (МО) любого уровня.
3. При неэффективности проводимого консервативного лечения в течение 24-48 часов, показан перевод пациента из МО I уровня в МО II уровня или в межрайонное хирургическое отделение, или где есть возможность выполнения лапароскопической холецистэктомии и эндоскопического вмешательства на желчных протоках, при необходимости.
4. Пациентов с острым акалькулезным холециститом среднетяжелой или тяжелой формы необходимо сразу же направлять в хирургические отделения МО II или III уровня.

Показания к госпитализации в медицинскую организацию

Показанием к госпитализации пациентов являются клинические и лабораторно-инструментальные признаки ОАХ.

Основания выписки пациента из медицинской организации

Удовлетворительное общее состояние и самочувствие пациента, нормализации температуры тела, нормализация лабораторных показателей и данных контрольного УЗИ области операции, печени, и протоков (А04.16.001). Продолжительность стационарного лечения пациентов с ОАХ определяется возможностью купирования острого приступа, проведением холецистэктомии по показаниям, а также наличием осложнений в послеоперационном периоде.

7. Дополнительная информация (в том числе факторы, влияющие на исход заболевания или состояния)

На исход заболевания или состояния могут оказывать влияние:

- Гнойно-некротические и другие осложнения ОХ (холангит, МЖ, перитонит, сепсис, желудочно-кишечные кровотечения и т.д.);
- Поливалентная аллергия;
- Наличие в анамнезе лейкоза, онкологических заболеваний, туберкулеза или положительной реакции на ВИЧ-инфекцию, гепатит В и С, сифилис;
- Выраженные врожденные дефекты, подтвержденные данными анамнеза и/или объективным обследованием, ведущие к нарушению нормальной жизнедеятельности и требующие коррекции (врожденные пороки сердца, желудочно-кишечного тракта, мочеполовой системы, скелета; синдром Марфана, синдром Кляйнфельтра, синдром Эдвардса, синдром Опица, синдром Гольденхара и другие);
- Заболевания сердечно-сосудистой системы: постинфарктный кардиосклероз, безболевого ишемия миокарда, перикардит, аневризма аорты, гипертоническая болезнь III степени, стенокардия напряжения, нестабильная стенокардия, стенокардия Принцметала;
- Клинически значимые нарушения ритма и проводимости (фибрилляция/трепетания предсердий, частая желудочковая экстрасистолия по типу би(три)геминии, желудочковая тахикардия, полная блокада левой ножки пучка Гиса, трехпучковая блокада пучка Гиса, фибрилляция желудочков, синоаурикулярная блокада более I степени, атриовентрикулярная блокада II-III степени, синдром Фредерика);
- Хроническая сердечная недостаточность III-IV степени по NYHA;
- Хроническое легочное сердце в стадии декомпенсации;
- Бронхиальная астма;
- Тромбоэмболия легочной артерии;
- Острый инфаркт миокарда;
- Острое нарушение мозгового кровообращения;

- Транзиторная ишемическая атака;
- Острая пневмония, плеврит;
- Системные заболевания соединительной ткани по данным анамнеза – системная склеродермия, системная красная волчанка, системные васкулиты, антифосфолипидный синдром, дерматомиозит, саркоидоз, ревматизм и другие;
- Сахарный диабет I и II типа;
- Ожирение с индексом массы тела 40 и более (III ст.);
- Острая почечная недостаточность;
- Хроническая почечная недостаточность со скоростью клубочковой фильтрации менее 30 мл/мин;
- Язвенная болезнь желудка и двенадцатиперстной кишки в стадии обострения, цирроз печени;
- Рассеянный склероз и другие демиелинизирующие заболевания;
- Любые психиатрические заболевания по данным анамнеза;
- Гематологические заболевания по данным анамнеза;
- Наркомания или хронический алкоголизм по данным анамнеза;
- Беременность, период лактации.

Критерии оценки качества медицинской помощи

№ п/п	Критерии качества	Оценка выполнения
Этап диагностики		
1	Выполнен общий (клинический) анализ крови.	(да/нет)
2	Выполнен анализ крови биохимический общетерапевтический с исследованием уровня общего билирубина, определением активности щелочной фосфатазы, АЛТ, АСТ в крови).	(да/нет)
3	Выполнено определение активности амилазы и исследование уровня глюкозы в крови с целью исключения билиарного панкреатита и сопутствующего сахарного диабета.	(да/нет)
4	При подозрении на острый или хронический холецистит проведено ультразвуковое исследование печени, желчного пузыря и желчных протоков.	(да/нет)
5	Выполнена компьютерная томография органов брюшной полости с внутривенным контрастированием у пациентов с нетипичной клинической картиной острого холецистита, а также для дифференциальной диагностики заболевания и его осложнений (при технической возможности).	(да/нет)
Этап лечения		
Примечание. Нумерация пунктов дана в соответствии с официальным текстом документа.		
8	Назначена инфузионная терапия пациентам с острым акалькулезным холециститом.	(да/нет)
9	Проведена терапия антибактериальными препаратами системного действия при остром акалькулезном холецистите.	(да/нет)
10	Выполнена экстренная операция в впервые 2-3 часа с момента установления диагноза острого акалькулезного холецистита, осложненного перфорацией и диффузным или распространенным перитонитом.	(да/нет)
11	Выполнено хирургическое лечение (холецистэктомия или чрескожная чреспеченочная холецистостомия, холецистохолангиостомия под контролем ультразвукового исследования) в первые 72 часа от начала	(да/нет)

	заболевания при отсутствии эффекта от начатого консервативного лечения.	
12	Пациентам с острым акалькулезным холециститом, которым проведена чрескожная чреспеченочная холецистостомия, холецистохолангиостомия под контролем ультразвукового исследования, выполнено повторное УЗИ печени, желчного пузыря и желчных протоков с целью исключения осложнений и определения дальнейшей тактики лечения.	(да/нет)
13	Пациентам с острым акалькулезным холециститом, у которых не отмечается улучшение состояния через 12-24 часов после выполнения чрескожной холецистостомии, выполнена холецистэктомия.	(да/нет)
14	В послеоперационном периоде пациентам, перенесшим хирургическое лечение острого холецистита выполнено определение основных лабораторных показателей в динамике (общий (клинический) анализ крови, анализ крови биохимический общетерапевтический с исследованием уровня общего билирубина и ферментов печени) с целью раннего выявления возможных осложнений.	(да/нет)
15	В послеоперационном периоде у пациентов, перенесших вмешательство по поводу острого холецистита, при подозрении на развитие осложнений проведено УЗИ печени и желчных протоков или компьютерная томография органов брюшной полости с внутривенным контрастированием (при технической возможности) с целью выявления внутрибрюшной жидкости и расширения желчевыводящих путей.	(да/нет)

Список литературы

1. Treinen Ch., Lomelin D., Krause C., Goede M., Oleynikov D. Acute acalculous cholecystitis in the critically ill: risk factors and surgical strategies. Review Langenbecks Arch Surg. 2015 May; 400(4): 421 – 7. doi: 10.1007/s00423-014-1267-6.
2. Tana M, Tana C, Cocco G, Iannetti G, Romano M, Schiavone C. Acute acalculous cholecystitis and cardiovascular disease: a land of confusion. J Ultrasound. 2015 Dec. 18(4): 317 – 20.
3. Treinen C., Lomelin D., Krause C., Goede M., Oleynikov D. Acute acalculous cholecystitis in the critically ill: risk factors and surgical strategies. Langenbecks Arch Surg. 2015 May. 400(4): 421 – 7.
4. Theodorou P., Maurer C., Spanholtz T. et al. Acalculous cholecystitis in severely burned patients: incidence and predisposing factors. Burns. 2009 May. 35(3): 405 – 11. Hamp T, Fridrich P, Mauritz W, Hamid L, Pelinka LE. Cholecystitis after trauma. J Trauma. 2009 Feb. 66(2): 400 – 6.
5. Basar O., Kisacik B., Bozdogan E. et al. An unusual cause of acalculous cholecystitis during pregnancy: hepatitis A virus. Dig Dis Sci. 2005 Aug. 50(8): 1532.
6. Kimura Y., Takada T., Kawarada Y. et al. Definitions, pathophysiology, and epidemiology of acute cholangitis and cholecystitis: Tokyo Guidelines. J Hepatobiliary Pancreat Surg. 2007; 14(1): 15-26. doi: 10.1007/s00534-006-1152-y.
7. Yamashita Y., Kimura T., Tanaka N. et al. Salmonella Enteritidis cholecystitis with chronic granulomatous disease. IDCases. 2018 Mar 14; 12: 49-52. doi: 10.1016/j.idcr.2018.03.012.
8. Martelli M., Lee J. Parasitic Infection of the Gallbladder: Cystoisospora belli Infection as a Cause of Chronic Abdominal Pain and Acalculous Cholecystitis. J Miss State Med Assoc. 2016 Jun; 57(6): 174 – 6.
9. Jones M., Gnanapandithan K., Panneerselvam D., Ferguson Tr. Chronic Cholecystitis. Book. In: StatPearls [Internet]. Treasure Island (FL): StatPearls Publishing; 2024 Jan. 2023 Aug 8. PMID: 29261986 Bookshelf ID: NBK470236.
10. Acalculous cholecystitis: Clinical manifestations, diagnosis, and management. URL:/www.uptodate.com/contents/acalculous-cholecystitis-clinical-manifestations-diagnosis-and-management#H68737917.
11. Cotton P., Elta G., Carter C., Pasricha P., Corazziari E. Rome IV. Gallbladder and Sphincter of

- Oddi Disorders. *Gastroenterology*. 2016; S0016 – 5085(16) 00224-9. doi: 10.1053/j.gastro.2016.02.033.
12. Hale M., Roberts K., Hodson J., Scott N., Sheridan M., Toogood G. Xanthogranulomatous cholecystitis: a European and global perspective. *HPB (Oxford)*. 2014; 16(5): 448 – 58. doi: 10.1111/hpb.12152.
13. Shakov R., Simoni G., Villacin A., Baddoura W. Eosinophilic cholecystitis, with a review of the literature. *Ann Clin Lab Sci*. 2007 Spring; 37(2): 182 – 5.
14. Del-Moral-Martínez M., Barrientos-Delgado A., Crespo-Lora V., Cervilla-Sáez-de-Tejada M., Salmerón-Escobar J. Eosinophilic cholecystitis: an infrequent cause of acute cholecystitis. *Rev Esp Enferm Dig*. 2015; 107(1): 45 – 7.
15. Zimmermann A. (2016) Tumor-like Inflammatory Changes of the Gallbladder. In: *Tumors and Tumor-Like Lesions of the Hepatobiliary Tract*. Springer, Cham. doi: 10.1007/978-3-319-26587-2_158-1.
16. Hammer S., Appelman H. Sporadic Lymphoplasmacytic Cholecystitis: A Clinicopathologic Entity, *American Journal of Clinical Pathology*, 2014; 142 (2): 209-212. doi: 10.1309/AJCPKO5C3MFFYLRJ.
17. Nicoletti A., Maurice J., Thorburn D. Guideline review: British Society of Gastroenterology/UK-PSC guidelines for the diagnosis and management of primary sclerosing cholangitis. *Frontline Gastroenterol*. 2020; 12(1): 62-66. doi: 10.1136/flgastro-2019-101343.
18. Shakov R., Simoni G., Villacin A., Baddoura W. Eosinophilic cholecystitis, with a review of the literature. *Ann Clin Lab Sci*. 2007 Spring; 37(2): 182 – 5 Gutierrez-Alvarez M, Vallarta S, Cruz R, Visag-Castillo V. Eosinophilic Cholecystitis as an Atypical Etiology of Biliary Colic: A Case Report and Review of the Literature. *Cureus*. 2023 Mar 6; 15(3): e35831.
19. Piening N., Zussman R., Markewycz H., Piening C., Rossi T. Incidental follicular cholecystitis with periductal fibrosis on liver biopsy: Rare findings. *Int J Surg Case Rep*. 2022 Sep; 98: 107571.
20. Salari B., Rezaee N., Toland A., Chatterjee D. Follicular cholecystitis: clinicopathologic associations. *Hum Pathol*. 2019 Jun; 88: 1-6. doi: 10.1016/j.humpath.2019.03.003.
21. Jessurun J. Lymphocytic cholecystitis/cholangitis. *Am J Clin Pathol*. 2015 Jan; 143(1): 36-41.
22. Kang Y., Chae Y., Kim C., Lee Y., Kim D., Yu Y., Kim J. Hyalinizing Cholecystitis and Associated Carcinoma: A Case Report. *J Pathol Transl Med*. 2018 Jan; 52(1): 64-66. doi: 10.4132/jptm.2016.11.
23. Gu M., Kim T., Song J., Nam Y., Lee J., Park J. Risk factors and therapeutic outcomes of acute acalculous cholecystitis. *Digestion*. 2014. 90(2): 75-80.
24. Lee K., Park S., Park D. et al. Gallbladder perforation in acute acalculous vs. calculous cholecystitis: a retrospective comparative cohort study with 10-year single-center experience. *Int J Surg*. 2024 Mar 1; 110(3): 1383-1391. doi: 10.1097/JS9.0000000000000994.
25. Ревишвили А.Ш., Оловянный В.Е., Марков П.В., Гурмиков Б.Н., Кузнецов А.В. Потенциально предотвратимые причины летальности при остром калькулезном холецистите: популяционное исследование. *Хирургия. Журнал им. Н.И. Пирогова*. 2024; 7: 5-15. <https://doi.org/10.17116/hirurgia.20240715>
26. EASL Clinical Practice Guidelines on the prevention, diagnosis and treatment of gallstone. *Journal of Hepatology* 2016 vol. 65 j 146-181.
27. Ryu J., Ryu K., Ki K. Clinical features of acute acalculous cholecystitis. *J Clin Gastroenterol*. 2003 Feb; 36(2): 166 – 9. doi: 10.1097/00004836-200302000-00015.
28. Руководство по хирургии желчных путей: 2 е изд. Под редакцией Гальперина Э.И., Ветшева П.С. М: Видар М.; 2009; 568 с.
29. Hirota M., Takada T., Kawarada Y., Nimura Y, Miura F. et al. Diagnostic criteria and severity assessment of acute cholecystitis: Tokyo Guidelines. *J Hepatobiliary Pancreat Surg* 2007; 14: 78-82.
30. De Oliveira S. Jr, Lemos T., and De Medeiros A. Jr. Acute acalculous cholecystitis in critically ill patients: risk factors, diagnosis and treatment strategies. *Journal of the Pancreas* 2016; 17(6), 580-586.
31. Goetze TO. Gallbladder carcinoma: Prognostic factors and therapeutic options. *World J Gastroenterol*. 2015 Nov 21; 21(43): 12211 – 7.

32. Riall T., Zhang D., Townsend C., Kuo Y-F, Goodwin J. Failure to perform cholecystectomy for acute cholecystitis in elderly patients is associated with increased morbidity, mortality, and cost. *J Am Coll Surg.* 2010; 210: 668 – 77.
33. Ansaloni L., Pisano M., Coccolini F., Peitzmann A.B. et al. 2016 WSES guidelines on acute calculous cholecystitis. *World Journal of Emergency Surgery* 2016; 11: 25.
34. Eskelinen M., Ikonen J., Lipponen P. Diagnostic approaches in acute cholecystitis; a prospective study of 1333 patients with acute abdominal pain. *Theor Surg* 1993; 8: 15-20.
35. Yokoe M. et al. Tokyo Guidelines 2018: flowchart for the management of acute cholecystitis. *Journal of Hepato-biliary-Pancreatic Sciences.* 2018; 25: 55-72. <https://doi.org/10.1002/jhbp.515>.
36. Trowbridge R., Rutkowski N., Shojania K. Does this patient have acute cholecystitis? *AMA* 2003; 289(1): 80-86.
37. Asiltürk L., Başığit S., Pirinççi S., Uzman M. et al. Comparison of ultrasonographic and laboratory findings of acute cholecystitis between elderly and nonelderly patients. *Turk J Med Sci* 2016; 46: 1428-1433.
38. Kiewiet J., Leeuwenburgh M.M., Bipat S. et al. A systematic review and meta-analysis of diagnostic performance of imaging in acute cholecystitis. *Radiology* 2012; 264: 708-720.
39. Hwang H., Marsh I., Doyle J. Does ultrasonography accurately diagnose acute cholecystitis? Improving diagnostic accuracy based on a review at a regional hospital. *Can J Surg* 2014; 57: 162-168.
40. Juvonen T., Kiviniemi H., Niemela O., Kairaluoma M.I. Diagnostic accuracy of ultrasonography and C-reactive protein concentration in acute cholecystitis: a prospective clinical study. *Eur J Surg.* 1992; 158: 365-369.
41. Rincon JE, Rasane RK, Aldana JA, Zhang CX, Fonseca RA, Zhang Q, Bochicchio KM, Ilahi ON, Bochicchio GV. Acute Acalculous Cholecystitis-Associated Bacteremia Has Worse Outcome. *Surg Infect (Larchmt).* 2021; 22(2): 182-186. doi: 10.1089/sur.2019.297.
42. Gruber P.J., Silverman R.A., Gottesfeld S., Flaster E. Presence of fever and leukocytosis in acute cholecystitis. *Ann Emerg Med* 1996; 28: 273.
43. Halachmi S., DiCastro N., Matter I., Cohen A. E. et al. Laparoscopic cholecystectomy for acute cholecystitis: how do fever and leucocytosis relate to conversion and complications? *Eur J Surg* 2000; 166: 136-140.
44. Beliaev AM, Marshall RJ, Booth M. C-reactive protein has a better discriminative power than white cell count in the diagnosis of acute cholecystitis. *J Surg Res.* 2015 Sep; 198(1): 66-72. doi: 10.1016/j.jss.2015.05.005.
45. Cui, Jiang et al. "C-Reactive Protein as a Diagnostic Marker for Gangrenous Cholecystitis." *J Surg Sci Oper Care.* 2018; 1: 105.
46. Yang M.H., Chen T.H., Wang S.E., Tsai Y.F. et al. Biochemical predictors for absence of common bile duct stones in patients undergoing laparoscopic cholecystectomy. *Surg Endosc* 2008; 22: 1620-1624.
47. Kon R., Ryu K., Kim K. Clinical features of acute acalculous cholecystitis. *J Clin Gastroenterol.* 2003 Feb; 36(2): 166 – 9. doi: 10.1097/00004836 – 200302000-00015.
48. Луцевич О.Э. Острый холецистит: возможности лапароскопической хирургии. *Анналы хирургической гепатологии.* 2020; 25 (3): 63-71. <https://doi.org/10.16931/1995-5464.2020363-71>.
49. Mishra AK, Kale R, Dubey S. Chronic Granulomatous schistosomal cholecystitis in Non-endemic zone, a rare one: A case report. *Int J Surg Case Rep.* 2023 Jan; 102: 107819. doi: 10.1016/j.ijscr.2022.107819.
50. Shafiee, M., Nasibi, S., Lashkarizadeh, M.R. et al. Fascioliasis associated with chronic cholecystitis in a woman from Sistan and Baluchestan province, a non-endemic region in Southeastern Iran. *BMC Infect Dis* 23, 336 (2023). <https://doi.org/10.1186/s12879-023-08310-z>
51. Gieseke L., Vonasek M., Lovato Ch., Husain F., Landin M. Laparoscopic Cholecystectomy in Cardiogenic Shock and Heart Failure. *J Laparoendosc Adv Surg* 2024 Sep; 34(9): 829-835. doi: 10.1089/lap.2024.0156.

52. Tabbikha O., Dasuki M., Kanaan A., Ali B., Aby Hadeer R., Wakim R. Hepatitis A virus induced acute acalculous cholecystitis diagnosed postoperatively: Case report. *Case Reports Int J Surg Case Rep.* 2024 Jun; 119: 109687. doi: 10.1016/j.ijscr.2024.109687.
53. Morikawa T., Akada M., Shimizu K. et al. Current status and therapeutic strategy of acute acalculous cholecystitis: Japanese nationwide survey in the era of the Tokyo guidelines. *J Hepatobiliary Pancreat Sci.* 2024 Mar; 31(3): 162-172. doi: 10.1002/jhbp.1401.
54. Lee K., Park S., Park D. et al. Gallbladder perforation in acute acalculous vs. calculous cholecystitis: a retrospective comparative cohort study with 10-year single-center experience. *Int J Surg.* 2024 Mar 1; 110(3): 1383-1391. doi: 10.1097/JS9.0000000000000994.
55. Endo I. et al. Optimal treatment strategy for acute cholecystitis based on predictive factors: Japan-Taiwan multicenter cohort study. *J Hepatobiliary Pancreat Sci.* 2017; 24(8): 492-493.
56. Albulushi A, Giannopoulos A, Kafkas N, Dragasis S, Pavlides G, Chatzizisis YS. Acute right ventricular myocardial infarction. *Expert Rev Cardiovasc Ther.* 2018 Jul; 16(7): 455-464.
57. Tana M, Tana C, Cocco G, Iannetti G, Romano M, Schiavone C. Acute acalculous cholecystitis and cardiovascular disease: a land of confusion. *J Ultrasound.* 2015; 18(4): 317 – 20.
58. Gurusamy S.K. Giljaca V., Takwoingi Y., Higgie D. et al. Ultrasound versus liver function tests for diagnosis of common bile duct stones. *Cochrane Database Syst Rev* 2015; 2.
59. Kiewiet J.J. Leeuwenburgh M.M., Bipat S. et al. A systematic review and meta-Analysis of diagnostic performance of imaging in acute cholecystitis. *Radiology* 2012; 264: 708-720.
60. Rosen C.L., Brown D.F., Chang Y., et al. Ultrasonography by emergency physicians in patients with suspected cholecystitis. *Am J Emerg Med* 2001; 19: 32-36.
61. Ralls P.W., Halls J., Lapin S.A. et al. Prospective evaluation of the sonographic Murphy sign in suspected acute cholecystitis. *J Clin Ultrasound* 1982; 10: 113-115.
62. Bree R.L. Further observations on the usefulness of the sonographic Murphy sign in the evaluation of suspected acute cholecystitis. *J Clin Ultrasound* 1995; 23: 169-172.
63. Smith E.A., Dillman J.R., Elsayes K.M., Menias C.O., Bude R.O. Cross-Sectional Imaging of Acute and Chronic Gallbladder Inflammatory. Disease. *Am.J. Roentgenol.* 2009(1): 188-196. doi: 10.2214/AJR.07.3803.
64. Kiewiet J.J.S., Leeuwenburgh M.M.N., Bipat S., Bossuyt P.M.M., Stoker J., Boermeester M.A.A. Systematic Review and Meta-Analysis of Diagnostic Performance of Imaging in Acute Cholecystitis. *Radiology.* 2012; 264(3): 708-720. doi: 10.1148/radiol.12111561.
65. Adusumilli S., Siegelman E.S. MR imaging of the gallbladder. *Magn Reson Imaging Clin N Am* 2002; 10: 165-184.
66. Nagayama M., Okumura A. et al. MR imaging of acute biliary disorders. *RadioGraphics* 2007; 27: 477-495
67. Shakespear J.S., Shaaban A.M., Rezvani V. CT Findings of Acute Cholecystitis and Its Complications: *American Journal of Roentgenology* 2010; 194: 1523-1529.
68. Benarroch-Gampel J., Boyd C.A., Sheffield K.M. et al. Overuse of CT in patients with complicated gallstone disease. *J Am Coll Surg* 2011; 213: 524-530
69. McGillicuddy E.A., Schuster K.M., Brown E et al. Acute cholecystitis in the elderly: use of computed tomography and correlation with ultrasonography. *Am J Surg* 2011; 202: 524-527.
70. Maehira H., Itoh A., Kawasaki M. et al. Use of dynamic CT attenuation value for diagnosis of acute gangrenous cholecystitis. *Am J Emerg Med* 2016; 34: 2306-2309.
71. Wertz J.R., Lopez J.M., David Olson D. et al. Comparing the Diagnostic Accuracy of Ultrasound and CT in Evaluating Acute Cholecystitis. *American Journal of Roentgenology* 2018; 211: 92-97.
72. Gomes C.A., Soares C. Junior, Di Saveiro S. et al. Acute calculous cholecystitis: Review of current best practices *World J Gastrointest Surg* 2017 9 (5): 118-126.
73. Chatziioannou S.N., Moore W.H., Ford P.V., Dhekne R.D. Hepatobiliary scintigraphy is superior to abdominal ultrasonography in suspected acute cholecystitis. *Surgery* 2000; 127: 609-615.

74. Vuxbaum J.L., Abbas Fehmi S.M., Sultan S. et al. ASGE guideline on the role of endoscopy in the evaluation and management of choledocholithiasis. *Gastrointest. Endosc.* 2019; 89(6): 1075-1105. e15. doi: 10.1016/j.gie.2018.10.001.
75. Abate A, Dimartino V, Spina P, Costa PL, Lombardo C, Santini A, Del Piano M, Alimonti P. Nymecromone in the treatment of motor disorders of the bile ducts: a multicenter, double-blind, placebo-controlled clinical study. *Drugs Exp Clin Res.* 2001; 27(5-6): 223 – 31.
76. Шайхутдинова О.В., Галиакберова А.Р., Гурьев Д.А., Ионова С.И., Волевач Л.В. Эффективность спазмолитической терапии при хроническом некальцинозном холецистите. *Экспериментальная и клиническая гастроэнтерология.* 2009; (2): 115-118.
77. Чубарев В.Н., Сологова С.С., Тарасов В.В. Лекарственные средства, применяемые при заболеваниях желчного пузыря и сфинктера Одди//*Российский медицинский журнал.* 2015. N 4. URL: <https://cyberleninka.ru/article/n/lekarstvennye-sredstva-primenyaemye-pri-zabolevaniyah-zhelchnogo-puzuzya-i-sfinktera-oddi> (дата обращения: 08.02.2020).
78. Сайфугдинов Р.Г. Спазмолитики в гастроэнтерологии//*Вестник современной клинической медицины.* 2010. N Приложение 2. URL: <https://cyberleninka.ru/article/n/spazmolitiki-v-gastroenterologii> (дата обращения: 08.02.2020).
79. Полунина Т.Е., Маев И.В. Использование миотропных спазмолитиков при лечении желчнокаменной болезни//*Медицинский совет.* 2010. N 3-4. URL: <https://cyberleninka.ru/article/n/ispolzovanie-miotropnyh-spazmolitikov-pri-lechenii-zhelchno-kamennoy-bolezni> (дата обращения: 08.02.2020).
80. Leslie A. Samuels. *Pharmacotherapy Update: Hyoscine Butylbromide in the Treatment of Abdominal Spasms.* URL: <https://doi.org/10.4137/CMT.S1134> (дата обращения – 06.02.20).
81. Choi Y. J. et al. A case of systemic lupus erythematosus initially presented with acute acalculous cholecystitis//*J Rheum Dis.* – 2014. – Т. 21. – N. 3. – С. 140-142.
82. Manuel V, Pedro GM, Cordeiro LB, de Miranda SM. Acute acalculous cholecystitis in systemic lupus erythematosus: a rare initial manifestation. *Rev Bras Reumatol Engl Ed.* 2016 Mar-Apr; 56(2): 181 – 4.
83. Ермолов А.С., Гуляев А.А. Острый холецистит: современные методы лечения. *Леч врач* 2005; 2: 16-18.
84. Loozen C.S., Oor J.E., van Ramshorst B. et al. Conservative treatment of acute cholecystitis: a systematic review and pooled analysis. *Surg Endosc* 2017; 31: 504-515.
85. Miura F, Takada T, Kawarada Y, Nimura Y, Wada K, Hirota M, et al. Flowcharts for the diagnosis and treatment of acute cholangitis and cholecystitis: Tokyo Guidelines. *J Hepatobiliary Pancreat Surg.* 2007; 14: 27-34. (clinical practice guidelines: CPGs).
86. Okamoto K, Suzuki K, Takada T, et al. Tokyo guidelines 2018: flowchart for the management of acute cholecystitis. *J Hepatobiliary Pancreat Sci.* 2018 Jan; 25(1): 55-72.
87. Смешной И.А., Пасечник И.Н., Скобелев Е.И., Тимашков Д.А., Онегин М.А., Никифоров Ю.В., Контарев С.И. Оптимизация инфузионной терапии в плановой абдоминальной хирургии//*Общая реаниматология.* 2018. N 5.
88. Halpin V. Acute cholecystitis. *BMJ clinical evidence.* Clin Evid 2014; 08: 411.
89. Campanile F.C., Catena F., Coccolini F. et al. The need for new "patient-related" guidelines for the treatment of acute cholecystitis. *World J Emerg Surg* 2011; 6(1): 44.
90. Schmidt M., Søndena K., Vethrus M., Berhane T., Eide GE. Long-term followup of a randomized controlled trial of observation versus surgery for acute cholecystitis: non-operative management is an option in some patients. *Scand J Gastroenterol* 2011; 46(10): 1257-1262.
91. De Mestral C., Rotstein O.D., Laupacis A. et al. A population-based analysis of the clinical course of 10,304 patients with acute cholecystitis, discharged without cholecystectomy. *J Trauma Acute Care Surg* 2013; 74: 26-30 discussion 30-31.
92. Brazzelli M., Cruickshank M., Kilonzo M. et al. Systematic review of the clinical and cost effectiveness of cholecystectomy versus observation/conservative management for uncomplicated

symptomatic gallstones or cholecystitis. *Surg Endosc* 2015; 29: 637-647.

93. Abbas S., Ghazanfar M., Gordon-Weeks A., Reddy S., Soonawalla Z., Silva M. Acalculous Cholecystitis: Is an Elective Interval Cholecystectomy Necessary. *Dig Surg* (2018) 35 (2): 171-176. <https://doi.org/10.1159/000477780>

94. Натрошвили И.Г., Прудков М.И. Насколько активной должна быть хирургическая тактика у больных острым холециститом (по результатам проспективного многоцентрового исследования). *Вестн. Росс. ун-та дружбы народов. Серия: Медицина* 2019, Т. 23, N 2, 156-167.

95. Dhalluin-Venier V., Bazin C., Massias L. et al. Effects of biliary obstruction on the penetration of ciprofloxacin and cefotaxime. *Eur J Gastroenterol Hepatol* 2008; 20(2): 127-130.

96. Sung Y.K., Lee J.K., Lee K.H. et al. The clinical epidemiology and outcomes of bacteremic biliary tract infections caused by antimicrobial-resistant pathogens. *Am J Gastroenterol* 2012; 107: 473-483.

97. Sartelli M., Chichom-Mefire A., Labricciosa F.M. et al. The management of intra-abdominal infections from a global perspective: 2017 WSES guidelines for management of intraabdominal infections. *World J Emerg Surg* 2017; 12: 29.

98. Gomi H., Solomkin J.S., Schlossberg D. et al. Tokyo Guidelines 2018: antimicrobial therapy for acute cholangitis and cholecystitis *J Hepatobiliary Pancreat Sci* 2018; 25: 3-16.

99. Goetze TO. Gallbladder carcinoma: Prognostic factors and therapeutic options. *World J Gastroenterol*. 2015 Nov 21; 21(43): 12211 – 7.

100. Brooks K.R., Scarborough J.E., Vaslef S.N., Shapiro M.L. No need to wait: An analysis of the timing of cholecystectomy during admission for acute cholecystitis using the American College of Surgeons National Surgical Quality Improvement Program database. *J Trauma Acute Care Surg* 2013; 74(1): 167-173.

101. Gutt C.N., Encke J., Koninger J. et al. Acute cholecystitis: early versus delayed cholecystectomy, a multicenter randomized trial (ACDC study, NCT00447304). *Ann Surg* 2013; 258 (3): 385-393.

102. Gurusamy K.S., Davidson C., Gluud C., Davidson B.R. Early versus delayed laparoscopic cholecystectomy for people with acute cholecystitis. *Cochrane Database Syst Rev*. 2013, Issue 6. Art. No.: CD005440.

103. Weber P., Hildegard C., Wassenberg D. Cholecystectomy for acute cholecystitis. How time-critical are the so-called "golden 72 hours"? Or better "golden 24 hours" and "silver 25-72 hour"? A case control study. *World Journal of Emergency Surgery* 2014; 9: 60.

104. Zafar S.N., Obirize A., Adesibikan B. et al. Optimal Time for Early Laparoscopic Cholecystectomy for Acute Cholecystitis. *JAMA* 2015; 313(2): 129-136.

105. Schuld J, Glanemann M. Acute Cholecystitis. *Viszeralmedizin*. 2015 Jun; 31(3): 163 – 5. doi: 10.1159/000431275.

106. Емельянов С.И. Лапароскопическая хирургия при остром холецистите. *Анналы хирургич. гепатологии* 2001; 2: 72-81.

107. Черкасов М.Ф. Лапароскопические операции при остром холецистите. *Хирургия* 2004; 1: 15-18.

108. Ревিশвили А.Ш., Оловянный В.Е., Кузнецов А.В. Неотложная лапароскопическая хирургия в России: текущее состояние. *Хирургия. Журнал им. Н.И. Пирогова*. 2024; 9: 5-15. <https://doi.org/10.17116/hirurgia20240915>.

109. Руководство по хирургии желчных путей: 2 е изд. Под редакцией Гальперина Э.И., Ветшева П.С. М: Видар М; 2009. 568 с.

110. Loozen CS, van Santvoort HC, van Duijvendijk P. et al. Laparoscopic cholecystectomy versus percutaneous catheter drainage for acute cholecystitis in high risk patients (CHOCOLATE): multicentre randomised clinical trial. *BMJ*. 2018; 363: k3965. <https://doi.org/10.1136/bmj.k3965>

111. Gomi H., Solomkin J.S., Schlossberg D. et al. Tokyo Guidelines 2018: antimicrobial therapy for acute cholangitis and cholecystitis *J Hepatobiliary Pancreat Sci* 2018; 25: 3-16.

112. de"Angelis N., Catena F., Memeo R., Coccolini F. 2020 WSES guidelines for the detection and management of bile duct injury during cholecystectomy. *World J Emerg Surg* 2021 Jun 10; 16 (1): 30. doi: 10.1186/s13017-021-00369-w.
113. Eikermann M., Siegel R., Broeders I., Dzir i C., Fingerhut A., Gutt C., Jaschinski T., Nassar A., Paganini A.M., Pieper D., Targarona E., Schrewe M., Shamiyeh A., Strik M., Neugebauer E.A.M. European association for endoscopic surgery. Prevention and treatment of bile duct injuries during laparoscopic cholecystectomy: The clinical practice guidelines of the European association for endoscopic surgery (EAES) *Surg. Endosc.* 2012; 26 (11): 3003 – 39. doi: 10.1007/s00464-012-2511-1.
114. Kaushik R. Bleeding complications in laparoscopic cholecystectomy: Incidence, mechanisms, prevention and management. July 2010 *Journal of Minimal Access Surgery* 6(3): 59-65 DOI: 10.4103/0972-9941.68579.
115. Mirizzi syndrome: an unexpected problem of cholelithiasis. Our experience with 27 cases/M. Safioleas, M. Stamatakos, P. Safioleas et al.//*Int. Sem. Surg. Oncol.* – 2008. – Vol. 5. – 12.
116. Mirizzi's syndrome – results from a large western experience/D. Gomez, S.H. Rahman, G.J. Toogood et al.//*HPB* – 2006. – Vol. 8. – P. 474-479.
117. McKay A., Abulfaraj V., Lipschitz J. Short- and longterm outcomes following percutaneous cholecystostomy for acute cholecystitis in high-risk patients. *Surgical Endoscopy* 2012; 26: 1343-1351.
118. Gurusamy K.S., Rossi M., Davidson B.R. Percutaneous cholecystostomy for high-risk surgical patients with acute calculous cholecystitis. *Cochrane Database Syst Rev.* 2013; 2013: CD007088.
119. Okamoto K., Suzuki K., Takada T. Tokyo Guidelines 2018: flowchart for the management of acute cholecystitis *J Hepatobiliary Pancreat Sci* (2018) 25: 55-72 <https://doi.org/10.1002/jhbp.516>
120. Wang C-H., Wu C-Y., Yang J.C-T. et al. Long-Term Outcomes of Patients with Acute Cholecystitis after Successful Percutaneous Cholecystostomy. Treatment and the Risk Factors for Recurrence: A Decade Experience at a Single Center. *PLoS ONE* 11 (2016) (1): 0148017.
121. Lin W-C, Chang C-W, Chu C-H. et al. Percutaneous cholecystostomy for acute cholecystitis in high-risk elderly patients. *Kaohsiung Journal of Medical Sciences* 2016; 32: 518-525.
122. Ryukyung Lee, Heontak Ha, Young Seok Han. Percutaneous transhepatic gallbladder drainage followed by elective laparoscopic cholecystectomy for patients with moderate to severe acute cholecystitis. *Medicine* 2017; (96): 44: 8533.
123. Kapoor VK Acute Cholecystitis Treatment & Management. <https://emedicine.medscape.com/article/171886-treatment>. Доступ 04.10.24 г.
124. Каганов Б.С., Шарафетдинов Х.Х. Лечебное питание при хронических заболеваниях. Эксмо, 2015. ISBN: 978-5-699-78158-4.
125. Физиотерапия и курортология/Под ред. В.М. Боголюбова. Книга 1. – М.: Издательство БИНОМ, 2008 – 408 с., ил.
126. Сажин А.В., Нечай Т.В., Титкова С.М., Ануров М.В., Тягунов А.Е., Балакирев Ю.С., Ермаков И.В., Тягунов А.А., Мельников-Макарчук К.Ю., Глаголев Н.С., Мирзоян А.Т., Курашинова Л.С., Колыгин А.В., Нечай В.С., Иванова Е.А., Ивахов Г.Б., Мосин С.В. Ускоренное выздоровление при остром холецистите: промежуточные результаты проспективного рандомизированного исследования. *Хирургия. Журнал им. Н.И. Пирогова.* 2018; (12): 13-20.
127. Клинические рекомендации: вертикализация пациентов в процессе реабилитации 2014 год Ссылка: https://rehabrus.ru/Docs/Protokol_Vertikalizaciya.pdf.
128. Клинические рекомендации: Реабилитация в интенсивной терапии Ссылка: https://rehabrus.ru/Docs/RehabIT_FAR.pdf.
129. Приказ Министерства здравоохранения Российской Федерации от 3 февраля 2015 г. N 36ан "Об утверждении порядка проведения диспансеризации определенных групп взрослого населения". URL: <https://minzdrav.gov.ru/documents> (accessed 11/11/20).

Состав рабочей группы по разработке и пересмотру клинических рекомендаций

Руководители рабочей группы:

Ревишвили А.Ш. – академик РАН, доктор медицинских наук, профессор, вице-президент Российского общества хирургов (Москва)

Ивашкин В.Т. – академик РАН, доктор медицинских наук, профессор, президент Российской гастроэнтерологической ассоциации (РГА), Российского общества по изучению печени (РОПИП) (Москва)

Состав рабочей группы:

Гуляев А.А. – доктор медицинских наук, профессор (Москва) – член РОХ

Жаркова М.С. – кандидат медицинских наук (Москва) – член РГА, член РОПИП

Королев М.П. – доктор медицинских наук, профессор (Санкт-Петербург) – Почетный председатель РЭНДО

Лапина Т.Л. – кандидат медицинских наук, доцент (Москва) – член РГА

Маев И.В. – академик РАН, доктор медицинских наук, профессор (Москва) – член президиума РГА

Охлобыстин А.В. – кандидат медицинских наук, доцент (Москва) – член РГА

Трухманов А.С. – доктор медицинских наук, профессор (Москва) – главный ученый секретарь РГА

Шептулин А.А. – доктор медицинских наук, профессор (Москва) – член РГА

Широкова Е.Н. – доктор медицинских наук, профессор (Москва) – член РГА и РОПИП

Шульпекова Ю.О. – кандидат медицинских наук (Москва) – член РГА и РОПИП

Федоров Е.Д. – доктор медицинских наук, профессор, председатель правления РЭНДО (Москва)

Емельянов С.И. чл.-корр. РАН, профессор (Москва) – член РОХ

Бронштейн Г.П. – врач-хирург (Москва)

Ветшев П.С. доктор медицинских наук, профессор (Москва) – член РОХ

Каминский М.Н. кандидат медицинских наук (Хабаровск) – член РОХ

Кригер А.Г. доктор медицинских наук, профессор (Москва) – член РОХ

Мамошин А.В., доктор медицинских наук (Москва) – член РОХ

Натрошвили А.Г. доктор медицинских наук (Москва) – член РОХ

Натрошвили И.Г. доктор медицинских наук (Кисловодск) – член РОХ

Оловянный В.Е. доктор медицинских наук (Москва) – член РОХ

Прудков М.И. доктор медицинских наук, профессор (Екатеринбург) – член РОХ

Сажин А.В. чл.-корр. РАН профессор (Москва) – член РОХ

Шулутко А.М. доктор медицинских наук, профессор (Москва) – член РОХ

Конфликт интересов отсутствует

Методология разработки клинических рекомендаций

Предлагаемые рекомендации имеют своей целью довести до практических врачей современные представления об этиологии и патогенезе холецистита, ознакомить их с современными алгоритмами диагностики и лечения основных вариантов течения этого заболевания, но не являются универсальными всеобъемлющим протоколом оказания помощи.

В ситуациях, не описанных в предлагаемых рекомендациях, а также в критических ситуациях и (или) в условиях ограниченных возможностей целесообразно исходить из положений других согласительных документов, решений локальных этических комитетов и консилиумов, собственного опыта и здравого смысла.

Целевая аудитория данных клинических рекомендаций:

Врачи-хирурги, врачи-гастроэнтерологи, врачи-эндоскописты, врачи анестезиологи-реаниматологи, врачи-рентгенологи, врачи клинической лабораторной диагностики, врачи ультразвуковой диагностики, врачи-терапевты, врачи общей практики (семейные врачи), клинические ординаторы-хирурги и гастроэнтерологи.

Таблица 1. Шкала оценки уровней достоверности доказательств (УДД) для методов диагностики (диагностических вмешательств)

УДД	Расшифровка
1	Систематические обзоры исследований с контролем референсным методом или систематический обзор рандомизированных клинических исследований с применением мета-анализа
2	Отдельные исследования с контролем референсным методом или отдельные рандомизированные клинические исследования и систематические обзоры исследований любого дизайна, за исключением рандомизированных клинических исследований, с применением мета-анализа
3	Исследования без последовательного контроля референсным методом или исследования с референсным методом, не являющимся независимым от исследуемого метода или нерандомизированные сравнительные исследования, в том числе когортные исследования
4	Несравнительные исследования, описание клинического случая
5	Имеется лишь обоснование механизма действия или мнение экспертов

Таблица 2. Шкала оценки уровней достоверности доказательств (УДД) для методов профилактики, лечения, медицинской реабилитации, в том числе основанных на использовании природных лечебных факторов (профилактических, лечебных, реабилитационных вмешательств)

УДД	Расшифровка
1	Систематический обзор РКИ с применением мета-анализа
2	Отдельные РКИ и систематические обзоры исследований любого дизайна, за исключением РКИ, с применением мета-анализа
3	Нерандомизированные сравнительные исследования, в т.ч. когортные исследования
4	Несравнительные исследования, описание клинического случая или серии случаев, исследования "случай-контроль"
5	Имеется лишь обоснование механизма действия вмешательства (доклинические исследования) или мнение экспертов

Таблица 3. Шкала оценки уровней убедительности рекомендаций (УУР) для методов профилактики, диагностики, лечения, медицинской реабилитации, в том числе основанных на использовании природных лечебных факторов (профилактических, диагностических, лечебных, реабилитационных вмешательств)

УУР	Расшифровка
A	Сильная рекомендация (все рассматриваемые критерии эффективности (исходы) являются важными, все исследования имеют высокое или удовлетворительное методологическое качество, их выводы по интересующим исходам являются согласованными)

В	Условная рекомендация (не все рассматриваемые критерии эффективности (исходы) являются важными, не все исследования имеют высокое или удовлетворительное методологическое качество и/или их выводы по интересующим исходам не являются согласованными)
С	Слабая рекомендация (отсутствие доказательств надлежащего качества (все рассматриваемые критерии эффективности (исходы) являются неважными, все исследования имеют низкое методологическое качество и их выводы по интересующим исходам не являются согласованными)

Порядок обновления клинических рекомендаций

Механизм обновления клинических рекомендаций предусматривает их систематическую актуализацию – не реже чем один раз в три года, а также при появлении новых данных с позиции доказательной медицины по вопросам диагностики, лечения, профилактики и реабилитации конкретных заболеваний, наличии обоснованных дополнений/замечаний к ранее утвержденным КР, но не чаще 1 раза в 6 месяцев.

Приложение А3

Справочные материалы, включая соответствие показаний к применению и противопоказаний, способов применения и доз лекарственных препаратов, инструкции по применению лекарственного препарата

Данные клинические рекомендации разработаны с учетом следующих нормативно-правовых документов:

- Приказ Министерства здравоохранения Российской Федерации от 12 ноября 2012 г. N 906н "Об утверждении Порядка оказания медицинской помощи населению по профилю "гастроэнтерология";

- Приказ Министерства здравоохранения Российской Федерации от 10 мая 2017 г. N 203н "Об утверждении критериев оценки качества медицинской помощи";

- Постановление Правительства Российской Федерации от 17.11.2021 г. N 1968 "Об утверждении Правил поэтапного перехода медицинских организаций к оказанию медицинской помощи на основе клинических рекомендаций, разработанных и утвержденных в соответствии с частями 3, 4, 6-9 и 11 статьи 37 Федерального Закона "Об основах охраны здоровья граждан в Российской Федерации";

- Приказ Министерства здравоохранения Российской Федерации от 15.11.2012 г. N 922н "Об утверждении Порядка оказания медицинской помощи взрослому населению по профилю "хирургия";

- Приказ Министерства здравоохранения Российской Федерации от 28.02.2019 г. N 103н "Об утверждении порядка и сроков разработки клинических рекомендаций, их пересмотра, типовой формы клинических рекомендаций и требований к их структуре, составу и научной обоснованности, включаемой в клинические рекомендации информации";

- Приказ Министерства здравоохранения Российской Федерации от 23.06.2020 г. N 617н "О внесении изменений в приложение N 1, 2 и 3 к приказу Министерства здравоохранения Российской Федерации от 28.02.2019 г. N 103н "Об утверждении порядка и сроков разработки клинических рекомендаций, их пересмотра, типовой формы клинических рекомендаций и требований к их структуре, составу и научной обоснованности включаемой в клинические рекомендации информации";

- Приказ Министерства здравоохранения Российской Федерации от 19.05.2022 г. N 321 "О рабочей группе Министерства здравоохранения Российской Федерации по актуализации

методологических подходов к оплате медицинской помощи за счет средств обязательного медицинского страхования в рамках программы государственных гарантий бесплатного оказания гражданам медицинской помощи";

- Приказ Министерства здравоохранения Российской Федерации от 05.08.2022 г. N 530н "Об утверждении унифицированных форм медицинской документации, используемых в медицинских организациях, оказывающих медицинскую помощь в стационарных условиях, в условиях дневного стационара и порядков их ведения";

- Письмо Федерального фонда ОМС от 30.12.2014 г. N 6545/30-5 "О целевых экспертизах качества медицинской помощи";

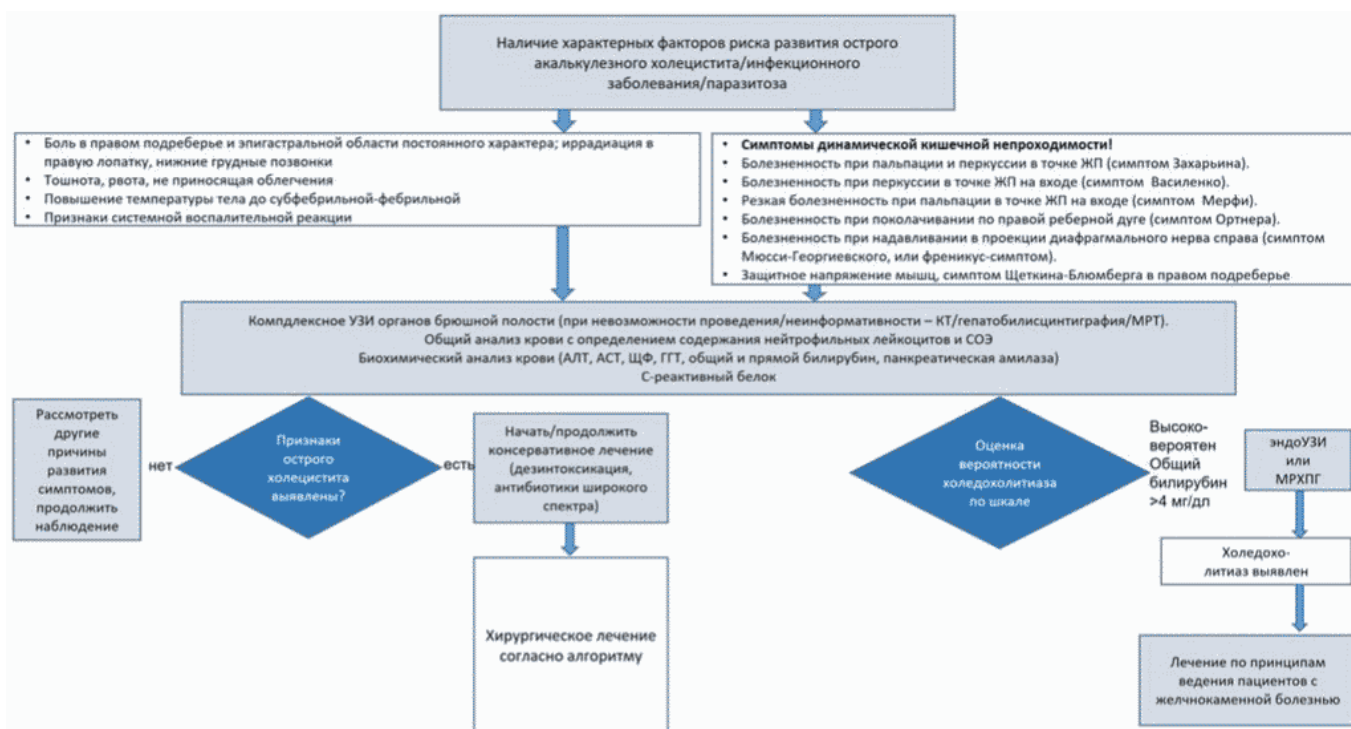
- Приказ ФФОМС от 12.04.2021 N 38н "О признании утратившим силу приказа Федерального фонда обязательного медицинского страхования от 28 февраля 2019 г. N 36 "Об утверждении Порядка организации и проведения контроля объемов, сроков, качества и условий предоставления медицинской помощи по обязательному медицинскому страхованию" (Зарегистрировано в Минюсте России 13.05.2021 N 63409).

Приложение Б

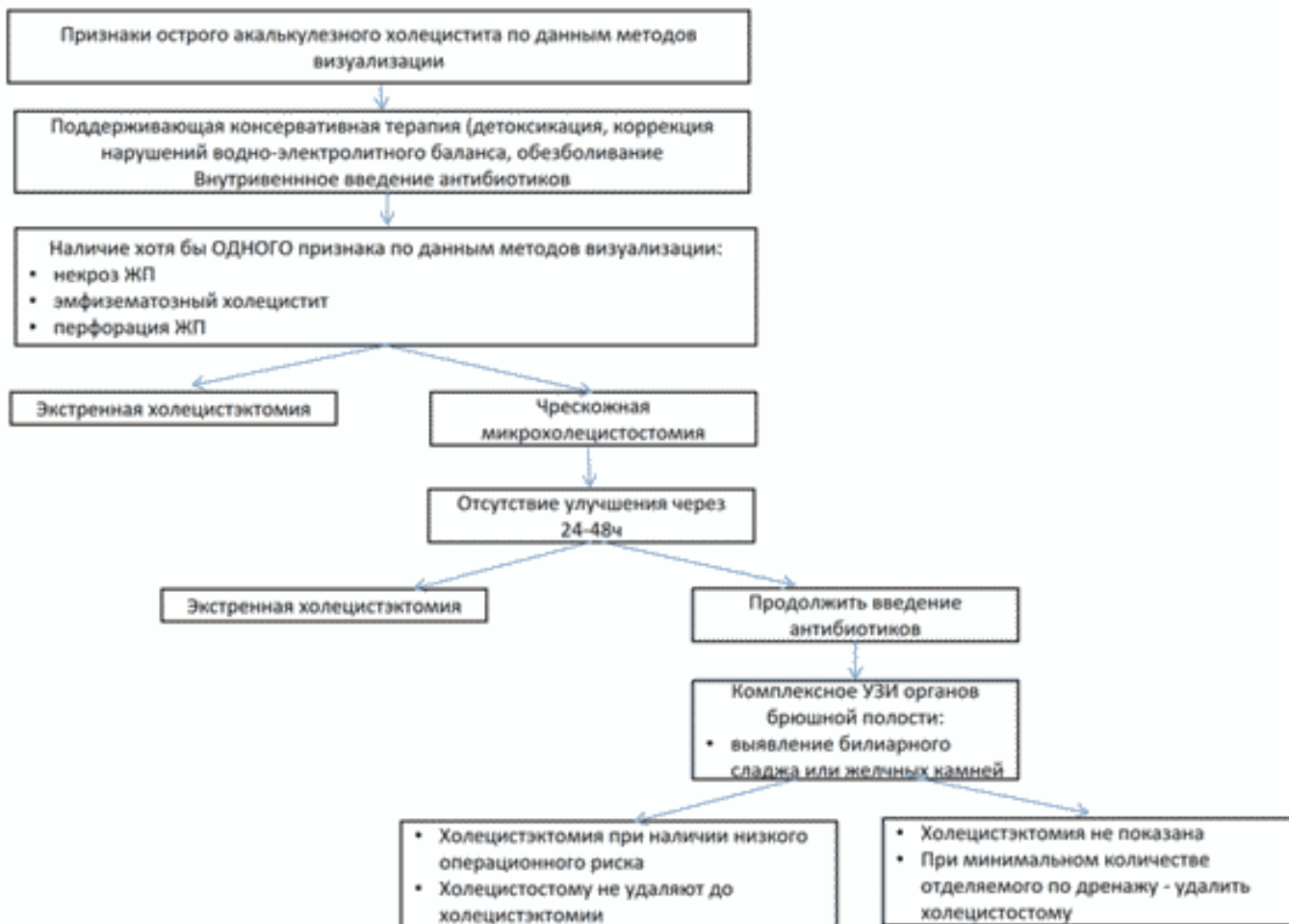
Алгоритмы действий врача

Приложение Б1

Алгоритм диагностики острого акалькулезного холецистита



Алгоритм хирургического лечения при остром акалькулезном холецистите



Информация для пациента

Общая информация

Основной причиной развития воспаления желчного пузыря (холецистита) служит желчнокаменная болезнь, однако в части случаев оно развивается и в отсутствие камней, и в таких случаях холецистит обозначается как "бескаменный, или акалькулезный". Холецистит может иметь хроническое или острое течение. Причиной хронического бескаменного холецистита могут быть нарушения состава желчи, ее нормального оттока из желчного пузыря, отложения липидов в стенке желчного пузыря. Признаками обострения хронического холецистита служит боль в правом подреберье и подложечной области, отдающая в правую лопатку, тошнота. Хронический холецистит может развиваться как следствие неполного разрешения воспаления после перенесенной атаки острого холецистита.

Острый бескаменный холецистит, как правило, развивается на фоне тяжелых заболеваний, таких как инсульт, травмы и ожоги, операции на сосудах, а также при кишечной инфекции. Это более тяжелое состояние, требующее обязательной госпитализации, консервативного или оперативного лечения. В этом случае воспаление желчного пузыря развивается из-за резкого

нарушения кровоснабжения его стенки и снижения сопротивляемости обычным кишечным микроорганизмам; либо патогенные кишечные бактерии (например, возбудители дизентерии или сальмонеллеза) вызывают его инфицирование. Признаками острого холецистита служит нарастающая, мучительная, боль в правом подреберье и подложечной области, отдающая в правую лопатку, на уровне нижних грудных позвонков, в правую половину шеи, повышение температуры; часто наблюдаются тошнота и рвота.

Каждый пациент, у которого выявлен хронический бескаменный холецистит, для профилактики обострения должен придерживаться правил питания с ограничением употребления жирной пищи, избегать больших перерывов в приеме пищи, и должен быть осведомлен об их основных клинических симптомах. Если возникают признаки, позволяющие заподозрить острый холецистит, необходимо вызвать врача. Для подтверждения диагноза острого холецистита, помимо осмотра врача, показано проведение анализов крови (общий (клинический) анализ крови, анализ крови биохимический общетерапевтический), УЗИ печени, желчного пузыря и протоков. В ряде случаев возникает необходимость в проведении более сложных исследований, таких как магнитно-резонансная томография органов брюшной полости или компьютерная томография органов брюшной полости с внутривенным введением контрастных препаратов, или эндосонография панкреатобилиарной зоны, что позволяет надежно исключить желчнокаменную болезнь и оценить распространенность воспалительного процесса.

В случае подтверждения необходимо оставаться под наблюдением врача-хирурга в стационаре хирургического профиля. В острую фазу процесса (первые 1-2 дня) рекомендуется придерживаться строгой щадящей диеты. Для лечения острого холецистита применяют антибактериальные препараты системного действия. При отсутствии улучшения необходимо оперативное лечение (как правило, удаление желчного пузыря).

Хронический холецистит в большинстве случаев развивается при образовании желчных камней в желчном пузыре (в рамках желчнокаменной болезни). Основные симптомы – тянущая, ноющая боли в правом подреберье (не интенсивные приступы), склонность к тошноте после приема жирной пищи, часто этому сопутствует и вздутие живота. Как правило, диагноз устанавливают, опираясь на наличие характерных симптомов и данные ультразвукового исследования (некоторое утолщение и уплотнение стенки желчного пузыря, умеренная болезненность в точке желчного пузыря). Лечение, в основном, подразумевает соблюдение щадящей диеты и прием спазмолитиков.

Рекомендации послеоперационного периода

После операции в течение 1-2 месяцев пациент должен придерживаться относительно простых и выполнимых ограничений. В выполнении они достаточно просты тем более, если учесть, что их игнорирование чревато достаточно неприятными и нежелательными последствиями.

Диета

После операции по поводу холецистита еда в домашних условиях должна быть перетертой, кашеобразной. Разрешаются молоко и молочные кисели, жидкие каши (лучше на воде), куриный и овощной бульон, овощные пюре. Диетическое питание прописываются пациенту впервые 2-3 месяца после операции. Рацион питания влияет на состав микрофлоры кишечника и на активность его функций. Необходимо следовать таким принципам:

- дробное и частое питание, противопоказано одномоментное употребление крупных порций еды;
- пища не должна быть горячей или холодной, а лишь немного подогретой;
- полноценное питание, обеспечивающее организм всем спектром питательных веществ, витаминов и минералов, поскольку в восстановительном периоде требуется стимуляция и укрепление иммунитета;

- исключение продуктов, способствующих брожению и газообразованию в пищеварительном тракте; рацион питания не должен содержать бобовых, тяжелых животных жиров, любых сортов капусты, копченостей, маринадов и солений, не рекомендуется употребление алкогольных и газированных напитков.

В первые две недели из рациона исключаются:

- копченые, соленые, жирные, жареные и острые блюда;
- колбасы;
- специи, майонез, кетчуп;
- хлебобулочные изделия;
- алкоголь (вплоть до полного восстановления).

Пациенту настоятельно рекомендуется следить за своим весом. Поскольку физическая активность в послеоперационный период существенно минимизируется, легко набрать лишний вес, что крайне нежелательно. Для восстановления нормальной микрофлоры организму полезны молочные и кисломолочные продукты, обильный питьевой режим. Мясо и рыба впервые недели после операции употребляться не должны, однако допустимы бульоны и перетертые мясные/рыбные фарши пюре. Лучше отказаться от хлеба и хлебобулочных изделий, отличной их альтернативой могут быть хлебцы, где есть минимум клетчатки и углеводов.

Благоприятно организмом воспринимаются овощи (морковь, свекла), бананы, от цитрусовых фруктов лучше отказаться. В то же время для иммунизации организму необходим витамин С, который можно черпать из других продуктов питания или потреблять в таблетированном виде, равно как и другие витамины и витаминно-минеральные комплексы. Окончание диеты не должно быть резким. Рекомендуется постепенно расширять рацион. Ни в коем случае не стоит резко срывать на ранее исключенные из рациона продукты. В целом послеоперационная диета не строга, а потому полезно будет следовать уже привычным за несколько месяцев правилами в последующем. Это пойдет лишь на пользу организму.

Физическая активность после операции по поводу холецистита

В последующие 6 недель происходит сращение мышц, на фоне чего остается риск образования спаек и грыж. Категорически запрещается поднимание тяжестей и активные физические нагрузки. В то же время отмечается, что ежедневная ходьба небыстрым шагом по 2-3 километра в послеобеденное время способствует предотвращению спаек. Прописывается лечебная гимнастика. Примечательно, что наилучшее восстановление мышечной ткани происходит у тех лиц, кто ранее вел активный образ жизни и поддерживал свое тело в тонусе. Спустя несколько месяцев можно возвращаться к умеренным нагрузкам, постепенно дополняя лечебную гимнастику общими упражнениями.

- совершать пешие прогулки на небольшие расстояния;
- после формирования послеоперационного рубца – посещать бассейн и выполнять несложные физические упражнения;
- тем, кто ведет активный образ жизни, а также пациентам с лишним весом – носить специальный бандаж.

Приложение Г1-ГН

Шкалы оценки, вопросники и другие оценочные инструменты состояния пациента, приведенные в клинических рекомендациях

Приложение Г1

Название на русском языке: Данные пальпации живота при остром холецистите

Источник: Ивашкин В.Т. Под ред. Охлобыстина А.В. Пропедевтика внутренних болезней. ГЭОТАР-Медиа, Москва, 2020, 784 стр.

Тип: справочный материал по методике выявления симптомов

Содержание:

Приемы	Данные
Пальпация/перкуссия в точке ЖП	Болезненность – симптом Захарьина Возможно защитное напряжение мышц Выявление увеличенного напряженного ЖП у 25-50% пациентов
Перкуссия в проекции ЖП на высоте вдоха	Болезненность – симптом Василенко
Введение пальцев под реберную дугу на высоте вдоха или при кашле	Выраженная болезненность (пациент вскрикивает, возможен рефлекторный ларингоспазм) – симптом Мерфи
Поколачивание ребром ладони по реберной дуге слева и справа	Выраженная болезненность справа – симптом Ортнера
Пальпация между ножками правой грудино-ключично-сосцевидной мышцы	Выраженная болезненность – симптом Мюсси-Георгиевского (френикус-симптом)
Оценка симптома Щеткина-Блюмберга	Положительный в проекции ЖП

Ключ: не требуется

Приложение Г2

Название на русском языке: Информативность отдельных физикальных симптомов в диагностике острого холецистита

Источник: Trowbridge R.L., Rutkowski N.K., Shojania K.G. Does this patient have acute cholecystitis? JAMA 2003; 289(1): 80-86.

Тип: справочный материал по диагностической точности симптомов

Содержание:

Симптомы	Данные по информативности			
	Положительная предсказательная ценность	Отрицательная предсказательная ценность	Чувствительность, %	Специфичность, %
Симптом Мерфи в общей когорте пациентов	5,0	0,4	65	87

Озноб	2,6	0,9	13	95
Боль в верхнем правом квадранте живота	2,5	0,28	81	67
Симптом Мерфи у пожилых пациентов	2,3	0,66	48	79
Пальпируемый ЖП	2,0	0,99	2	99
Лихорадка	1,8	0,81	35	80
Болезненность при пальпации в правом верхнем квадранте живота	1,7	0,43	77	54

Ключ: не требуется

Приложение Г3

Название на русском языке: Оценка класса риска наличия холедохолитиаза

Источник: Ansaloni L, Pisano M, Coccolini F, et al. 2016 WSES guidelines on acute calculous cholecystitis. World J Emerg Surg 2016; 11: 25, DOI 10.1186/s13017-016-0082-5.

Тип: шкала оценки

Назначение: определение класса риска холедохолитиаза

Содержание:

Предикторы	
Очень значительные	Выявление камня холедоха при УЗИ
	Содержание общего билирубина в сыворотке > 4 мг/дл
Значительные	Диаметр холедоха > 6 мм (при сохраненном ЖП)
	Содержание общего билирубина в сыворотке 1,8-4 мг/дл
Умеренной силы	Отклонения других (кроме билирубина) биохимических печеночных тестов
	Возраст > 55 лет
	Клинические признаки билиарного панкреатита

Ключ:

Класс риска наличия холедохолитиаза	
Высокий	Наличие любого из очень мощных предикторов
Низкий	Все предикторы отсутствуют
Промежуточный	Все остальные случаи

Приложение Г4

Название на русском языке: Диагностические критерии острого холецистита (TG18/TG13 diagnostic criteria for acute cholecystitis)

Источник: Okamoto K., Suzuki K., Takada T. Tokyo Guidelines 2018: flowchart for the

management of acute cholecystitis J Hepatobiliary Pancreat Sci (2018) 25: 55-72 <https://doi.org/10.1002/jhbp.516>

Тип: шкала оценки

Назначение: диагностика острого холецистита

Содержание:

Раздел А	Критерии
Местные признаки воспаления	Симптом Мерфи
	Пальпируемое образование в правом верхнем квадранте живота, боль или болезненность при пальпации
Раздел В	
Системные признаки воспаления	Лихорадка
	Повышение уровня С-реактивного белка
	Лейкоцитоз
Раздел С	
Данные методов визуализации	Характерные признаки острого холецистита <*>

<*>, например, наличие околопузырной жидкости, увеличение размеров желчного пузыря, утолщение стенок, двухконтурность стенок, желчных камней/детрита в просвете

Ключ (интерпретация): Вероятный диагноз острого холецистита: ≥ 1 пункта в разделе А + ≥ 1 пункта в разделах В или С. Определенный диагноз острого холецистита: ≥ 1 пункта в разделах А, В и С.

Приложение Г5

Название на русском языке: Критерии оценки степени тяжести острого холецистита (TG18/TG13 severity grading for acute cholecystitis)

Источник: Okamoto K., Suzuki K., Takada T. Tokyo Guidelines 2018: flowchart for the management of acute cholecystitis J Hepatobiliary Pancreat Sci (2018) 25: 55-72 <https://doi.org/10.1002/jhbp.516>

Тип: шкала оценки

Назначение: определение тяжести течения острого холецистита

Содержание:

I степень – нетяжелый холецистит
Отсутствуют перечисленные ниже критерии тяжелого течения и признаки органной дисфункции. Отмечаются нетяжелые воспалительные изменения ЖП
II степень – умеренно тяжелое течение холецистита (имеется ≥ 1 из перечисленных признаков):
Лейкоцитоз $> 18 \times 10^9/\text{л}$
Пальпируемое болезненное объемное образование в правом подреберье
Продолжительность атаки > 72 ч
Значительные выраженные признаки местного воспаления и осложнения (гангренозный холецистит, околопузырный абсцесс, абсцесс печени, желчный перитонит, эмфизематозный

холецистит)
III степень – тяжелое течение холецистита (имеется ≥ 1 из перечисленных признаков):
Нарушение функций сердечно-сосудистой системы: артериальная гипотензия с необходимостью инфузии допамина ≥ 5 мкг/кг в мин или норадреналина в любой дозе
Нарушение функций нервной системы: угнетение сознания
Нарушение функций дыхательной системы: соотношение $PaO_2/FiO < 300$
Нарушение функций выделительной системы: олигурия или повышение уровня сывороточного креатинина $> 2,0$ мг/дл
Нарушение функций печени: ПВ-МНО > 1.5
Нарушение состояния крови: тромбоцитопения $< 100 \times 10^9/л$

Ключ:

Grade 1: отсутствуют критерии II и III степени и признаки органной дисфункции. Отмечаются нетяжелые воспалительные изменения ЖП.

Grade 2: имеется ≥ 1 признака II степени.

Grade 3: имеется ≥ 1 признака III степени.

Новые, изданные в 2020-2024 гг. и официально утверждённые Минздравом РФ, клинические рекомендации (руководства, протоколы лечения) – на нашем сайте.

Интернет-ссылка:

http://disuria.ru/load/zakonodatelstvo/klinicheskie_rekomendacii_protokoly_lechenija/54.



Если где-то кем-то данный документ был ранее распечатан, данное изображение QR-кода поможет вам быстро перейти по ссылке с бумажной копии – в нём находится эта ссылка.