Клинические рекомендации – Частичный аномальный дренаж легочных вен (ЧАДЛВ) – 2024-2025-2026 (19.12.2024) – Утверждены Минздравом РФ

Год утверждения (частота пересмотра): 2024
Пересмотр не позднее: 2026
ID: 861_1
Возрастная категория: Взрослые, Дети
Специальность:
По состоянию на 19.12.2024 на сайте МЗ РФ
Официально применяется с 01.01.2025 в соответствии с Постановлением Правительства РФ от 17.11.2021 N 1968

Разработчик клинической рекомендации

- Ассоциация сердечно-сосудистых хирургов России
- Общероссийская общественная организация "Российское кардиологическое общество"
- Всероссийская общественная организация "Ассоциация детских кардиологов России"
- Национальная ассоциация экспертов по санаторно-курортному лечению

Одобрены

Список сокращений

АДЛВ – аномальный дренаж легочных вен
АВ – артерио-венозный
АКГ – ангиокардиография
АЛТ – аланинаминотрансфераза
АСТ – аспартатаминотрансфераза
ВА – вено-артериальный
ВПВ – верхняя полая вена
ВПС – врожденный порок сердца
ДЛА – давление в легочной артерии
ДМПП – дефект межпредсердной перегородки
ЖТ – желудочковая тахикардия
ИБС – ишемическая болезнь сердца
КС – коронарный синус
КТ – компьютерная томография
ЛА – легочная артерия
ЛВ – легочные вены
ЛГ – легочная гипертензия
ЛЖ – левый желудочек
ЛП – левое предсердие
ЛСС – легочное сосудистое сопротивление
МРТ – магнитно-резонансная томография
НПВ – нижняя полая вена
ОАП – открытый артериальный проток
ОЛС – общее легочное сопротивление
ОПС – общее периферическое сопротивление
ПЖ – правый желудочек
ПП – правое предсердие

Улучшенная вёрстка: Детская урология в Омске http://disuria.ru

ПРТ – предсердная ри-ентри тахикардия
СВТ – суправентрикулярная тахикардия
СН – сердечная недостаточность
ССС – сердечно-сосудистая система
СССУ – синдром слабости синусового узла
ТП – трепетание предсердий
ФП – фибрилляций предсердий
ХсЛНП – холестерин липопротеидов низкой плотности
ЧАДЛВ – частичный аномальный дренаж легочных вен
ЧПЭхоКГ – чреспищеводная эхокардиография
ЭКГ – электрокардиография
ЭхоКГ – эхокардиография
Qp/Qs – соотношение объемов кровотока по малому и большому кругам кровообращения
QRS – желудочковый комплекс электрокардиограммы
Sat O2 – насыщение крови кислородом

Термины и определения

ЕОК – Европейское общество кардиологов. В тексте настоящих клинических рекомендаций дополнительно указаны показания к тезисам в соответствии с рекомендациями Европейского кардиологического общества (ЕОК). В соответствие с международным документом, выделяются классы рекомендаций и уровни доказательности.

Исход – любой возможный результат, возникающий от воздействия причинного фактора, профилактического или терапевтического вмешательства, все установленные изменения состояния здоровья, возникающие как следствие вмешательства.

Катетеризация сердца – инвазивная процедура, проводимая с лечебными или диагностическими целями при патологии сердечно-сосудистой системы путем введения катетеров в полость сердца или просвет магистральных сосудов.

Рабочая группа по разработке/актуализации клинических рекомендаций – коллектив специалистов, работающих совместно и согласованно в целях разработки/актуализации клинических рекомендаций, и несущих общую ответственность за результаты данной работы.

Синдром ятагана – инфракардиальная форма частичного аномального впадения правых легочных вен в нижнюю полую вену.

Тезис-рекомендация – положение, отражающее порядок и правильность выполнения того или иного медицинского вмешательства, имеющего доказанную эффективность и безопасность.

Частичный аномальный дренаж легочных вен – аномалия развития сердца, при которой одна или несколько (не все) легочные вены впадают не в левое предсердие, а в правое предсердие, либо в один или несколько системных венозных возвратов – коронарный синус, верхняя или нижняя полые вены.

Уровень достоверности доказательств (УДД) – степень уверенности в том, что найденный эффект от применения медицинского вмешательства является истинным.

Уровень убедительности рекомендаций (УУР) – степень уверенности в достоверности эффекта вмешательства и в том, что следование рекомендациям принесет больше пользы, чем вреда в конкретной ситуации.

Эндокардит – воспаление внутренней оболочки сердца, является частым проявлением других заболеваний.

Эхокардиография – метод ультразвукового исследования, направленный на исследование морфологических и функциональных изменений сердца и его клапанного

Улучшенная вёрстка: Детская урология в Омске http://disuria.ru

аппарата.

1. Краткая информация

1.1. Определение заболевания или состояния (группы заболеваний или состояний)

Частичный аномальный дренаж легочных вен (ЧАДЛВ) – аномалия развития сердца, при которой одна или несколько (не все) легочные вены (ЛВ) впадают не в левое предсердие, а в правое предсердие, либо коронарный синус (персистирующую левостороннюю верхнюю полую вену), либо верхнюю или нижнюю полые вены (или их крупные притоки). Возможно смешанное дренирование нескольких ЛВ в вышеперечисленные анатомические структуры.

1.2. Этиология и патогенез заболевания или состояния (группы заболеваний или состояний)

В период эмбрионального развития кровоток от зачатков будущих легких дренируется в единое венозное чревное сплетение, наряду с общими кардинальными, пупочными и желточными эмбриональными венами. По мере развития закладок легких величина легочного венозного оттока в это сплетение возрастает, а отток от кардинальных и прочих эмбриональных вен, напротив, сокращается. В ходе дальнейшей дифференцировки, часть указанного сплетения дает начало венозному легочному руслу, а другая часть – портальной венозной системе печени. Сформировавшаяся эмбриональная легочная вена со временем гемодинамически соединяется с будущими левым предсердием (ЛП), позже расширяясь (в виде синуса) и дифференцируясь в четыре характерные для нормальной анатомии легочные вены. К моменту рождения метаморфоз задней стенки левого предсердия в области впадения эмбриональной легочной вены выражается в формировании 4-х отдельных устьев (двух правых и двух левых) легочных вен. Редким вариантом нормы может быть частичная персистенция единой легочной вены в виде расширения (ампулы) задней стенки ЛП, куда дренируются 4 легочные вены.

При нарушении эмбрионального развития легочные вены могут полностью (общая легочная вена трансформируется в коллектор при тотальном аномальном дренаже ЛВ), либо частично сохранить гемодинамическую связь с кардинальными венами и/или формирующейся портальной венозной системой, утратив связь с ЛП. В результате, венозный отток от легких частично (при ЧАЛДВ), либо полностью (при тотальном аномальном дренаже) осуществляется в магистральные вены большого круга кровообращения, синусную часть правого предсердия (часть верхней правой кардинальной вены) либо воротную вену [1-3].

1.3. Эпидемиология заболевания или состояния (группы заболеваний или состояний)

ЧАДЛВ редкий врожденный порок сердца, выявляемый в 0,6-0,9% по данным патологоанатомических исследований. Он, как правило, сочетается с межпредсердным сообщением. Тем не менее, межпредсердная перегородка в редких случаях может быть интактна [3].

Улучшенная вёрстка: Детская урология в Омске http://disuria.ru

1.4. Особенности кодирования заболевания или состояния (группы заболеваний или состояний) по Международной статистической классификации болезней и проблем, связанных со здоровьем

Врожденные аномалии крупных вен (Q26):
Q26.3 – Частичный аномальный дренаж легочных вен.

1.5. Классификация заболевания или состояния (группы заболеваний или состояний)

ЧАДЛВ принято называть (классифицировать) указывая какая(-ие) из легочных вен аномально дренируются и куда. Также отдельно указывается наличие или отсутствие дефекта межпредсердной перегородки (ДМПП) или овального окна.

Две анатомические формы ЧАДЛВ имеют тривиальные обозначения:

1. Составляющий около 65% всех случаев, так называемый ЧАДЛВ с "синус-венозус" дефектом межпредсердной перегородки, при котором правые верхне-долевые и (реже) средне-долевые ЛВ впадают в устьевую часть верхней полой вены (ВПВ), а другим обязательным морфологическим компонентом является ДМПП типа "синус-венозус" [4].

2. Редкий клинико-морфологический вариант ЧАДЛВ, характеризующийся гораздо более тяжелым естественным течением и плохим прогнозом, предопределяющим особенности лечения и его результаты – это, так называемый "синдром ятагана" (синдром "турецкой сабли"). Название этой формы связано с рентгенологическим феноменом в виде характерной тени в правой части прямой проекции рентгенографии грудной клетки, обусловленной расширенными нисходящими венами обычно от нижней доли, а иногда и средней доли правого легкого. Гораздо реже все правые легочные вены нисходят и впадают в приустьевую часть нижней полой вены (НПВ) тотчас ниже или выше диафрагмы. Характерными клинико-морфологическими признаками синдрома "ятагана" являются: декстрокардия; гипоплазия правого легкого и системы правой легочной артерии; большие аорто-легочные коллатеральные артерии к нижней доле правого легкого, являющиеся обычно доминирующим источником ее кровоснабжения и предопределяющие развитие вторичных изменений в легочных, мышечных артериолах (легочная гипертензия). У 70% больных встречается ДМПП либо овальное окно [5, 6].

До 90% всех случаев составляют аномальные дренажи правых ЛВ. Наиболее редкими формами являются изолированные дренажи одной или обеих левых легочных вен в добавочную левую верхнюю полую вену или левую безымянную вену через вертикальную вену [7].

1.6. Клиническая картина заболевания или состояния (группы заболеваний или состояний)

Клиническую картину ЧАДЛВ предопределяет величина лево-правого сброса крови на венозно-предсердном уровне, которая в свою очередь зависит от количества и размера аномально дренирующихся ЛВ. В редких случаях, частичного аномального дренажа более двух ЛВ на клиническое течение может оказывать влияние наличие и размер межпредсердного сообщения, по аналогии с тотальным аномальным дренажом. У пациентов с синдромом "ятагана" на манифестацию порока существенно влияют степень обструкции аномально дренирующихся ЛВ у места впадения в НПВ, а также выраженность коллатерального легочного кровотока в правом легком и степень гипоплазии последнего.

В типичных случаях аномального дренажа 1-2 легочных вен с межпредсердным

Улучшенная вёрстка: Детская урология в Омске http://disuria.ru

сообщением или без него сброс крови слева направо на венозно-предсердном уровне предопределяет мягкое длительное прогрессирование легочной гиперволемии с клинической манифестацией в старшем детском возрасте. Часто такие формы ЧАДЛВ становятся случайной находкой при плановом обследовании "здоровых" детей либо выдают себя развитием суправентрикулярных нарушений ритма, обусловленных дилатацией правого предсердия [7].

Клиническая картина ЧАДЛВ складывается из снижения толерантности к физической нагрузке, склонности к респираторным инфекциям, невыраженных либо умеренных проявлений недостаточности кровообращения, несвойственной одышки при физической нагрузке. На фоне дилатации правого предсердия отмечаются нарушения ритма сердца.

Важно отметить, что клиническая манифестация ЧАДЛВ в течение первого года жизни возможна при аномальном дренаже более двух ЛВ, у пациентов с практически полным отсутствием межпредсердной перегородки (функционально единое предсердие), однако также и характерна у пациентов с синдромом "ятагана". Уже в первые месяцы жизни эти пациенты отстают в физическом развитии, у них отмечается одышка, цианоз при нагрузке, выраженные проявления сердечной недостаточности. Наличие большого количества аорто-легочных и бронхиальных коллатералей и/или обструкция на пути венозного аномального оттока из правого легкого в НПВ и/или вторичные изменения в гипоплазированном правом легком дополняют клиническую картину этих пациентов проявлениями тяжелой дыхательной недостаточности, метаболическими нарушениями газового состава крови и кислотно-основного равновесия, симптомами отека правого легкого (влажные хрипы, кровохарканье) [8, 9].

2. Диагностика

Диагноз ЧАДЛВ верифицируется на основании сводных данных жалоб родителей пациентов/пациентов, клинических проявлений порока, данных лабораторных и инструментальных методов исследования.

Диагноз ЧАДЛВ устанавливается на основании данных:

1. Электрокардиографии;
2. Трансторакальной эхокардиографии;
3. Компьютерной томографии сердца с контрастированием, либо магнитно-резонансной томографии сердца и магистральных сосудов (с контрастированием);
4. Чрезвенозной катетеризации сердца (ангиографии легочной артерии и ее ветвей).

2.1. Жалобы и анамнез

- При сборе анамнеза у пациентов с подозрением на ЧАДЛВ рекомендуется выяснить наличие ВПС у ближайших родственников, уточнить особенности течения беременности матери с целью упрощения верификации врожденного порока сердца [9-11].

ЕОК/РКО IIa, УУР C, УДД 5

- При выяснении жалоб у пациентов с подозрением на ЧАДЛВ рекомендуется уточнить наличие одышки, учащенного и/или неритмичного сердцебиения, утомляемости (у младенцев – повышенной потливости, нарушений вскармливания) при физических нагрузках; задержки темпов физического развития; склонности к респираторным инфекционным заболеваниям [9-11].

ЕОК IIa C, УУР C, УДД 5

Комментарии: в детском возрасте симптомы недостаточности кровообращения обычно отсутствуют или слабо выражены, и проявляются слабостью, потливостью ребенка при

Улучшенная вёрстка: Детская урология в Омске http://disuria.ru

физических нагрузках.

2.2. Физикальное обследование

- Рекомендуется выполнить физикальное обследование всем пациентам с подозрением на ЧАДЛВ для верификации диагноза [9-11].

ЕОК IB, УУР C, УДД 5

Комментарии: Аускультация сердца выявляет систолический шум с его максимальной интенсивностью во втором-третьем межреберье слева от грудины. При больших сбросах крови у части пациентов над трехстворчатым клапаном прослушивается нежный диастолический шум; II тон над легочной артерией широко расщеплен независимо от фаз дыхания. При наличии легочной гипертензии легочный компонент II тона усилен. Дети нередко имеют астеническое телосложение с заметной бледностью кожных покровов.

2.3. Лабораторные диагностические исследования

Специфической лабораторной диагностики для ОАП нет.

- Рекомендуется всем пациентам с ЧАДЛВ проведение общего (клинического) анализа мочи и общего (клинического) анализа крови с исследованием уровня гемоглобина в крови и оценкой гематокрита, исследованием уровня эритроцитов, лейкоцитов, тромбоцитов в крови, исследованием скорости оседания эритроцитов в рамках первичного обследования, в процессе динамического наблюдения не менее 1 раза в год и при поступлении в стационар, а также в случае оперативного лечения при необходимости в пред- и/или послеоперационном периоде всех пациентов с ЧАДЛВ [13-16].

ЕОК/РКО IC, УУР C, УДД 5

Комментарий: Проведение общего (клинического) анализа крови всем пациентам с ЧАДЛВ при диспансерном наблюдении и перед проведением хирургического лечения важно с позиции выявления анемии и своевременной медикаментозной коррекции. У пациентов со снижением уровня гемоглобина и гематокрита целесообразно дальнейшее исследование уровня железа сыворотки крови, исследование уровня ферритина в крови, исследование уровня трансферрина сыворотки крови и исследование железосвязываюшей способности сыворотки с целью своевременной коррекции железодефицитных состояний, способных отразиться на клинико-функциональном статусе и характере течения заболевания пациента [16].

- Рекомендуется всем пациентам с ЧАДЛВ, поступающим в стационар для оперативного лечения, выполнение коагулограммы (ориентировочного исследования гемостаза) (активированное частичное тромбопластиновое время, исследование уровня фибриногена в крови, а также определение международного нормализованного отношения (МНО)) с целью исключения врожденных и приобретенных нарушений в системе свертывания крови, прогноза послеоперационных тромбозов и кровотечений [15, 20, 51, 52].

ЕОК/РКО IC, УУР C, УДД 5

- Рекомендуется проведение анализа крови биохимического общетерапевтического (исследование уровня калия в крови, исследование уровня натрия в крови, исследование уровня хлоридов в крови, исследование уровня глюкозы в крови, исследование уровня креатинина в крови, исследование уровня общего белка в крови, исследование уровня альбумина в крови, исследование уровня мочевины в крови, исследование уровня общего билирубина в крови, исследование уровня свободного и связанного билирубина в крови,

Улучшенная вёрстка: Детская урология в Омске http://disuria.ru

определение активности лактатдегидрогеназы в крови, определение активности аспартатаминотрансферазы в крови и определение активности аланинаминотрансферазы в крови, исследование уровня С-реактивного белка в сыворотке крови) для оценки почечной и печеночной функции, исключения воспалительного процесса всем пациентам с ЧАДЛВ в рамках первичного осмотра, при поступлении в стационар, в случае оперативного лечения при необходимости в пред- и /или послеоперационном периоде, а также не менее 1 раз в год на контрольном визите при динамическом наблюдении [13, 15].

ЕОК/РКО IC, УУР C, УДД 5

Комментарий: При признаках нарушения функции щитовидной железы, необходимо дополнительно провести исследование уровня свободного трийодтиронина (СТ3) в крови, исследование уровня свободного тироксина (СТ4) сыворотки крови и исследование уровня тиреотропного гормона (ТТГ) в крови.

- Рекомендуется всем пациентам с ЧАДЛВ, поступающим в стационар для оперативного лечения, которым предполагается переливание донорской крови и(или) ее компонентов, определение основных групп крови по системе АВ0, определение антигена D системы Резус (резус-фактор), определение фенотипа по антигенам C, c, E, e, Cw, K, k и определение антиэритроцитарных антител [18, 19, 53, 54].

ЕОК/РКО II АС, УУР C, УДД 5

- Рекомендуется всем пациентам, поступающим в стационар для оперативного лечения определение антигена (HbsAg) вируса гепатита В (Hepatitis B virus) в крови; определение антител к вирусу гепатита С (Hepatitis C virus) в крови; определение антител к бледной трепонеме (Treponema pallidum) в крови; определение антител классов M, G (IgM, IgG) к вирусу иммунодефицита человека ВИЧ-1 (Human immunodeficiency virus HIV-1) в крови; определение антител классов M, G (IgM, IgG) к вирусу иммунодефицита человека ВИЧ-2 (Human immunodeficiency virus HIV-2) в крови для исключения ассоциации с ВИЧ-инфекцией, гепатитом и сифилисом [11, 15, 18-20, 55, 60-61, 77-79].

ЕОК/РКО II АС, УУР C, УДД 5

- Рекомендуется исследование уровня холестерина в крови и исследование уровня триглицеридов в крови, уровня холестерина липопротеидов низкой плотности в крови (ХсЛНП), с целью выявления фактора риска сопутствующего атеросклероза и, при необходимости, коррекции терапии у пациентов с ЧАДЛВ старше 18 лет (обычно пациентам старше 40 лет) в рамках первичного осмотра, а также в случае оперативного лечения при необходимости в предоперационном периоде [15].

ЕОК IIC, УУР C, УДД 5

- Рекомендуется исследования уровня N-терминального фрагмента натрийуретического пропептида мозгового (NT-proBNP) в крови всем пациентам с ЧАДЛВ при наличии признаков сердечной недостаточности и далее по необходимости с целью стратификации риска летальности, а также в случае оперативного лечения при необходимости в пред- и/или послеоперационном периоде [17, 50, 56-59].

ЕОК/РКО IIaC, УУР C, УДД 2

Комментарии: Признаки метаболического ацидоза – снижение pH крови – до 7,0; повышение уровня NTpro-BNP более 125 пг/мл являются предикторами необходимости экстренного выполнения хирургического вмешательства.

Улучшенная вёрстка: Детская урология в Омске http://disuria.ru

2.4. Инструментальные диагностические исследования

Основным методом визуализации при диагностике ЧАДЛВ является эхокардиографическое исследование (ЭхоКГ).

- Рекомендуется всем пациентам с подозрением на ЧАДЛВ и при диспансерном наблюдении для выявления нарушений ритма и проводимости сердца, гипертрофии/перегрузки правого предсердия и правого желудочка, отклонения электрической оси сердца проведение регистрации электрокардиограммы (ЭКГ) в покое (расшифровка, описание и интерпретация электрокардиографических данных (ЭКГ 12-канальная)), а также при необходимости в случае оперативного лечения в пред- и послеоперационном периоде [13, 14].

ЕОК/РКО I B, УУР C, УДД 5

Комментарии: Для ЧАДЛВ характерно отклонение электрической оси сердца вправо (от +100 до +180°), гипертрофия миокарда ПЖ, неполная блокада правой ножки пучка Гиса, признаки перегрузки правого предсердия.

- Рекомендуется всем пациентам с подозрением на ЧАДЛВ и при диспансерном наблюдении выполнение прицельной рентгенографии органов грудной клетки для диагностики, как основного, так и для исключения иных заболеваний сердца, и крупных сосудов, а также внесердечной патологии (патологии других органов средостения, легких, плевры), уточнения анатомических особенностей данного ВПС, состояния малого круга кровообращения и выявления легочного застоя, а также в случае оперативного лечения при необходимости в пред- и/или послеоперационном периоде [20, 32].

ЕОК/РКО IB, УУР C, УДД 5

Комментарии. Рентгенография легких позволяет выявить изменения легочно-артериального русла на фоне гиперволемии или легочной артериальной гипертензии, признаки увеличения ПЖ и/или ПП, выбухание дуги легочной артерии.

Большинству пациентов с ЧАДЛВ не свойственна какая-либо специфическая рентгенологическая картина. Рентгенологическая картина у пациентов с синдромом "ятагана" специфична, в первую очередь за счет тени нисходящих аномально дренирующихся расширенных ЛВ, напоминающих силуэт турецкой сабли (отсюда и название). К тому же, у этих пациентов можно выявить признаки гипоплазии правого легкого, ателектазы его отделов, различную степень выраженности легочного сосудистого рисунка, смещение тени сердца вправо за счет компенсаторной гипервоздушности здорового (левого) легкого.

- Рекомендуется выполнение холтеровского мониторирования сердечного ритма (24 часа) всем пациентам с ЧАДЛВ и сопутствующими нарушениями ритма и/или проводимости с целью выявления последних, и при необходимости подбора терапии, а также в случае оперативного лечения при необходимости в пред- и/или послеоперационном периоде [15, 21, 26, 27].

ЕОК/РКО IIaC, УУР C, УДД 5

- Рекомендуется всем пациентам с подозрением на ЧАДЛВ и при диспансерном наблюдении выполнение трансторакальной эхокардиографии (ЭхоКГ) с применением режима цветного допплеровского картирования для детальной оценки внутрисердечной анатомии и гемодинамики, а также в случае оперативного лечения при необходимости в пред- и/или послеоперационном периоде [15, 22, 23].

ЕОК/РКО IA, УУР C, УДД 5

Улучшенная вёрстка: Детская урология в Омске http://disuria.ru

Комментарии: Заподозрить ЧАДЛВ позволяет отсутствие характерного потока из правых или левых легочных вен в левое предсердие в режиме цветного допплеровского картирования. При ЧАДЛВ в ВПВ отмечается расширение и ускоренный поток в ней.

Трудности могут возникать при диагностике ЧАДЛВ левых легочных вен в коронарный синус при наличии добавочной левой верхней полой вены и смешанных формах ЧАДЛВ. При оценке потока по легочной вене в допплеровском режиме возможно определение стеноза вены в месте ее впадения в правое предсердие, полые вены.

ЭхоКГ необходима для оценки размеров правых и левых отделов сердца, расположения и размеров ДМПП, выраженности дилатации ПЖ, правого предсердия и легочного ствола. Используются субкостальная (субксифоидальная), парастернальная и апикальные позиции для визуализации устьев легочных вен. Определяется систолическое давление в правом желудочке по трикуспидальной регургитации с использование непрерывного допплеровского режима. Обязательное определение отношения объемов легочного и системного кровотока (Qp/Qs), значимым считается более 1,5. [22, 23].

- Рекомендуется чреспищеводная ЭхоКГ пациентам с ЧАДЛВ при клинической необходимости с недостаточно информативной визуализацией эхокардиографии (трансторакальной) с целью детальной оценки клапанного аппарата, особенностей анатомии ДМПП, исключения инфекционного эндокардита, а также в случае оперативного лечения интраоперационно для оценки результатов реконструктивной операции и при необходимости в пред- и послеоперационном периоде [24, 25].

ЕОК/РКО IIa B, УУР C, УДД 5

Комментарии: чреспищеводная ЭхоКГ не должна использоваться для рутинной или динамической оценки ЧАДЛВ при нормальной трансторакальной визуализации эхокардиографии. Наиболее эффективна чреспищеводная эхокардиография при наличии ДМПП типа "синус венозус".

- Рекомендуется чрезвенозная катетеризация сердца, ангиографии легочной артерии и ее ветвей всем пациентам для уточнения внутрисердечной анатомии (если данные ЭхоКГ неоднозначны) перед хирургическим лечением, определения степени гемодинамических нарушений, определения давления в правых отделах сердца и сосудах для оценки степени легочной гипертензии [13, 14].

ЕОК/РКО IIa C, УУР C, УДД 5

Комментарии: Исследование необходимо для выявления гемодинамических нарушений, имеющихся у пациентов с ЧАДЛВ: высокое давление в ПЖ.

Показана коронароангиография мужчинам старше 40 лет и женщинами с менопаузой независимо от возраста перед хирургическим лечением при вероятности ИБС.

- Рекомендуется пациентам с синдромом "ятагана" чрезвенозная катетеризация сердца, ангиография легочной артерии и ее ветвей с оценкой легочного возврата в венозную фазу с селективной ангиографией крупных аорто-легочных коллатералей [11, 12, 31].

ЕОК/РКО IIa C, УУР C, УДД 5

Комментарии: Большинству пациентов с ЧАДЛВ в качестве метода дополнительной визуализации достаточно выполнения контрастного КТ-исследования либо контрастного МРТ-исследования. Для определения хирургической тактики у пациентов с синдромом "ятагана" необходима ангиография с оценкой степени гипоплазии правой легочной артерии, оценкой коллатерального легочного кровотока, изучением анатомии правых ЛВ.

- Рекомендуется выполнение компьютерной томографии сердца с контрастированием (при наличии возможности) всем пациентам с ЧАДЛВ при первичном поступлении

Улучшенная вёрстка: Детская урология в Омске http://disuria.ru

(особенно в случае неубедительных результатов ЭхоКГ), а также в случае хирургического лечения при необходимости в пред- и/или послеоперационном периоде [28, 62-65].

ЕОК/РКО IIa C, УУР C, УДД 2

Комментарии: Исследование необходимо выполнять во всех случаях для детализации аномального впадения легочных вен в системный возврат (безымянную и верхнюю полую вену, коронарный синус, персистирующую верхнюю левую полую вену, нижнюю полую вену, воротную вену). У новорожденных и детей первого года жизни компьютерная томография сердца с контрастированием является методом выбора для диагностики внутрисердечной анатомии порока, стенозов легочных артерий и выявления сопутствующих ВПС.

- Рекомендуется всем пациентам с ЧАДЛВ проведение магнитно-резонансной томографии сердца и магистральных сосудов для оценки их структурно-функциональных изменений (если есть в этом необходимость, либо результаты других инструментальных методов не вполне убедительны), а также в случае оперативного лечения, и при клинической необходимости в пред- и/или послеоперационном периоде [29, 30].

ЕОК/РКО IIa C, УУР C, УДД 5

Комментарии: МРТ сердца улучшает возможности визуализации, особенно для оценки перегрузки правых камер сердца, дает анатомические реконструкции с высоким пространственным и временным разрешением, проводить объемные измерения, оценку сосудов и фиброзных изменений миокарда. МРТ применяется у взрослых в следующих клинических ситуациях: как дополнительный метод, когда получены неоднозначные или пограничные данные ЭхоКГ, например, объемы и фракция выброса ЛЖ и ПЖ, что может иметь решающее значение в тактике лечения взрослых пациентов с ЧАДЛВ при оценке объема перегрузки и клапанных регургитаций.

МРТ более информативна в сравнении с ЭхоКГ при количественной оценке объемов и фракции выброса ПЖ, выявление и количественная оценка фиброза миокарда/рубца (при исследовании с гадолинием выявляется улучшение в отсроченную фазу); характеристика ткани (фиброз, жир и т.д.). Степень фиброза ассоциирована с факторами риска возникновения нарушений ритма и проводимости сердца [30].

2.5. Иные диагностические исследования

- Рекомендуется перед выпиской из стационара всем пациентам с ЧАДЛВ с целью контроля после оперативного вмешательства выполнить регистрацию электрокардиограммы для выявления наличия возможных нарушений ритма и проводимости [15, 20, 21, 26, 27].

ЕОК/РКО IIa C, УУР C, УДД 5

- Рекомендуется перед выпиской из стационара всем пациентам с ЧАДЛВ с целью контроля после оперативного вмешательства выполнить ЭхоКГ для оценки эффективности хирургической коррекции порока [15, 20, 22-25].

ЕОК/РКО IIa C, УУР C, УДД 5

3. Лечение

3.1. Консервативное лечение

Аномальный дренаж 1-2 ЛВ обычно мало- или бессимптомно и не требует медикаментозной терапии.

Улучшенная вёрстка: Детская урология в Омске http://disuria.ru

- Не рекомендуется медикаментозная терапия при бессимптомном течении заболевания у пациентов с ЧАДЛВ [15].

ЕОК нет, УУР C, УДД 5

Комментарии: Консервативное лечение пациентам с ЧАДЛВ назначают в случае развития признаков СН, суправентрикулярных тахиаритмий, ЛГ, при необходимости отсрочить выполнение хирургической коррекции порока. Лечение является индивидуальным и проводится опытным врачом детским кардиологом или врачом-кардиологом у взрослых пациентов [15].

- Рекомендуется пациентам (чаще взрослым) с ЧАДЛВ при развитии признаков СН назначение "петлевых" диуретиков, в том числе с хронической СН, сопряженной с другими заболеваниями сердечно-сосудистой системы (ССС) во взрослом возрасте [11, 12, 15, 33, 36, 37].

ЕОК/РКО IIaB, УУР C, УДД 5

Комментарии: Начальная разовая доза фуросемида** у детей определяется из расчета 1 мг/кг массы тела/сутки с возможным увеличением дозы до максимальной 6 мг/кг/сутки при наличии показаний и при условии приема препарата не чаще, чем через 6 ч (противопоказано применение таблетированной лекарственной формы у детей до 3-х лет). Начальная доза фуросемида** для взрослых составляет 20-80 мг/сутки, разделенная на 2-3 приема.

Клинические данные демонстрируют отчетливое улучшение симптоматики при использовании "петлевых" диуретиков у пациентов с сердечной недостаточностью. При назначении диуретиков следует избегать форсированного диуреза и тщательно мониторировать системное АД, уровни электролитов, креатинина, мочевины крови и гематокрита, чтобы избежать гемоконцентрации в ответ на снижение внутрисосудистого объема крови, гипокалиемии, преренальной недостаточности [15].

- Рекомендуются диуретики взрослым пациентам при наличии явления выраженной СН, в том числе с хронической, для купирования отечного синдрома [15, 38, 39].

ЕОК/РКО IIaB, УУР C, УДД 5

Комментарии: Выбор диуретической терапии у взрослых пациентов после хирургической коррекции ЧАДЛВ или при некорригированном ЧАДЛВ ограничивается не только "петлевыми" диуретиками (фуросемид**, торасемид), но и антагонистами альдостерона и другими калийсберегающими средствами, не исключено применение тиазидных диурнтиков (тиазидов) и тиазидопободных диуретиков под тщательным контролем ионного состава крови и динамики диуреза. Существующие данные об эффекте Валсартан+сакубитрил** (антагонисты рецепторов ангиотензина II в комбинации с другими средствами) у пациентов с систолической дисфункцией и сложными ВПС пока нельзя смело имплементировать в клиническую практику [39].

- Рекомендуется пациентам старше 25 лет с ЧАДЛВ при развитии признаков СН (дисфункции одного или обоих желудочков, возможно сопряженной с другими заболеваниями ССС), назначение лечения согласно общим рекомендациям ЕОК по хронической СН [15, 39].

ЕОК/РКО IIaB, УУР C, УДД 5

- Рекомендуется для всех пациентов с ЧАДЛВ с ТП/ФП с быстрым проведением на желудочки (и возможным развитием желудочковой тахикардии, которые могут стать причиной внезапной сердечной смерти), более тщательный контроль, и при наличии показаний проведение специализированной терапии [66-70].

ЕОК/РКО IIbC, УУР C, УДД 5

Улучшенная вёрстка: Детская урология в Омске http://disuria.ru

Комментарии: Для пациентов с непродолжительными желудочковыми тахикардиями без нарушения гемодинамики в большинстве случаев специфическое лечение не проводится, либо назначаются препараты, подавляющие активность эктопического очага (бета-адреноблокаторы). У больных с синкопальными или пресинкопальными состояниями проводится более "агрессивное" лечение. Оно включает антиаритмическую терапию, имплантацию автоматического кардиовертора-дефибриллятора, что является единственным методом профилактики внезапной кардиогенной смерти у данной категории пациентов [15, 26].

- Рекомендуется всем пациентам старше 25 лет (по показаниям в более раннем возрасте) с ЧАДЛВ в случае наличия признаков ЛГ по данным инструментальных методов диагностики (ЭхоКГ, чрезвенозная катетеризация сердца с определением ЛСС и выполнением теста на вазореактивность) решение вопроса о назначении ЛАГ специфической терапии до операции согласно критериям оценки ЛГ и показания к ЛАГ специфической терапии в соответствии с рекомендациями ЕОК по ЛГ [15, 37, 40, 41].

ЕОК IC, УУР A, УДД 4

Комментарии: Пациенты с ЧАДЛВ с развитием ЛГ нуждаются в особенно тщательном обследовании. Необходимо определить ЛСС.

Продемонстрировано, что при ЛСС менее 5 ед. Вуда закрытие ДМПП является безопасным и ассоциируется с уменьшением ЛАГ и улучшением клинического течения [15, 41]. Однако даже внутри этой группы пациентов, степень улучшения становится меньше по мере возрастания ЛСС.

У пациентов с ЛСС $\geq$ 5 ед. Вуда вероятность улучшения минимальна, при этом полное закрытие ДМПП может даже ухудшить прогноз [15, 37, 40]. При принятии решения о закрытии ДМПП у пациентов с уровнем ЛСС $\geq$ 5 ед. Вуда не рекомендуется выполнять пробу на вазореактивность. Представляется более безопасным начать терапию ЛАГ, провести повторную оценку гемодинамических параметров в ходе наблюдения за пациентом и принять решение о целесообразности закрытия дефекта фенестрированной заплатой только при снижении ЛСС < 5 ед. Вуда при наличии значимого шунта слева-направо. Если эти условия не соблюдены, закрытия ДМПП следует избегать [15, 37].

3.2. Хирургическое лечение

- Рекомендуется предпочтение отдавать хирургической коррекции ЧАДЛВ в детском возрасте до развития осложнений (суправентрикулярных тахиаритмий, нарушения функции обоих желудочков, ЛГ) [4, 15, 33, 34, 71].

ЕОК IIaC, УУР C, УДД 5

Комментарии: Положительный эффект в отношении заболеваемости достигается при коррекции порока в любом возрасте (улучшение толерантности к физической нагрузке, уменьшение одышки, правожелудочковой СН), но при развитии осложнений качество жизни значительно отличается от пациентов с неосложненным течением порока. Поэтому предпочтение отдается ранней коррекции (своевременная коррекция) [15].

- Оперативное лечение ЧАДЛВ рекомендуется пациентам при соотношении объемов кровотока по малому и большому кругам кровообращения (Qp/Qs) более 1,5 [4, 7, 10, 11, 13, 41-44, 71].

ЕОК/РКО IC, УУР C, УДД 4

Комментарии: Оптимальный возраст выполнения вмешательства при установленном диагнозе – 2й-3й годы жизни, однако при клинической манифестации течения порока, операция может быть выполнена и до достижения годовалого возраста пациента. Коррекция

Улучшенная вёрстка: Детская урология в Омске http://disuria.ru

синдрома "ятагана" с гипоплазией легкого целесообразна для предупреждения секвестрации легкого в объеме резекции легкого не зависимо от величины сброса в раннем возрасте [41, 42].

Существует три варианта коррекции аномального дренажа правых ЛВ в ВПВ или ПП:

- Внутрипредсердное туннелирование заплатой сердечно-сосудистой синтетической*** или заплатой сердечно-сосудистой, животного происхождения***. Дефект межпредсердной перегородки закрывается (при необходимости его следует создать либо дополнительно расширить) заплатой таким образом, чтобы переместить поток крови от устьев аномально дренирующихся ЛВ через ДМПП в ЛП, избегая при этом стенозирования устьев самих аномально дренирующихся ЛВ, устья ВПВ и рестрикции межпредсердного сообщения.

- Другая схема коррекции заключается в комбинации вышеприведенной с дополнительным расширением заплатой устья ВПВ.

- Третий подход (процедура Warden) используется при относительно высоком впадении аномально дренирующихся ЛВ в ВПВ, когда туннелирование не представляется возможным. Суть его заключается в пересечении ВПВ таким образом, чтобы ее проксимальный сегмент, включающий устья аномально впадающих ЛВ, был превращен в культю, по которой отток от ЛВ нисходит к устью в ПП, а затем под заплатой (пришитой по краю устья ВПВ) поступает через ДМПП в ЛП. Дистальный сегмент пересеченной ВПВ, включающий (по возможности) устье непарной вены, анастомозируется с верхушкой ушка ПП, в том числе с применением различных способов дополнительной аугментации каво-аурикулярного соустья [4, 7, 43, 44].

- Рекомендуется взрослым пациентам с ЧАДЛВ и трепетанием предсердий/фибрилляцией предсердии (ТП/ФП) рассмотреть возможность о целесообразности проведение криоабляции аритмогенных зон или радиочастотной абляция аритмогенных зон (модифицированной операции "лабиринт") до или во время операции. Закрытие ДМПП может ограничить доступ к ЛП при более позднем выполнении электрофизиологического вмешательства [15, 69-70, 72].

ЕОК/РКО IIbC, УУР C, УДД 5

Комментарии: применение катетерной аблации ТП/ФП можно рассматривать при условии, что вмешательство будет выполнено в специализированных учреждениях и, возможно будет достигнуть конечных точек аблации (например, невозможность индуцировать аритмию, наличие блокады проведения по линиям аблации) [15, 26].

- Пациентам с синдромом "ятагана" сразу по факту установления диагноза, вне зависимости от возраста и степени клинической манифестации порока, рекомендуется хирургическое лечение [7, 8, 11, 45-47].

ЕОК нет, УУР C, УДД 5

Комментарии: Существует 2 варианта хирургической коррекции ЧАДЛВ при синдроме "ятагана":

- Туннелирование протяженной заплатой (заплата сердечно-сосудистая синтетическая*** или заплата сердечно-сосудистая, животного происхождения***) от устья аномально дренирующейся ЛВ из НПВ к ДМПП в ЛП. Данный метод чреват риском обструкции и/или тромбоза внутрипредсердного туннеля, стенозом устья НПВ, развитием нарушений ритма сердца. Чем ниже дренируется ЛВ, тем более протяженный приходится формировать туннель и выше риск осложнений.

- Отсечение аномально дренирующейся легочной вены от НПВ и реимплантация ее в стенку ПП ближе к ДМПП либо непосредственно в стенку ЛП, причем во избежание перегиба или стеноза соустья пересаженной ЛВ может быть выполнена дополнительная ее аугментация. ДМПП в таких случаях закрывают с учетом локации соустья пересаженной ЛВ.

Улучшенная вёрстка: Детская урология в Омске http://disuria.ru

Отдельно рассматривается вопрос необходимости, сроков и способов закрытия аорто-легочных коллатералей (при их наличии), в зависимости от их гемодинамической и клинической значимости. Коллатерали могу быть закрыты интервенционно (эмболизация) либо лигированы хирургически.

Отдельно рассматривается вопрос сохранения или резекции компрометированной нижней/средней доли правого гипоплазированного легкого. Выраженные воспалительные процессы, секвестрация, резкая деформация и нарушения проходимости бронхов в измененной доле(-ях) правого легкого являются поводом для рассмотрения вопроса лобэктомии [7, 8].

3.3. Иное лечение

Нет.

4. Реабилитация

- Рекомендуется в течение 6 месяцев после выполнения хирургической коррекции ЧАДЛВ в условиях искусственного кровообращения пациенту с осложненным течением послеоперационного периода пройти реабилитацию в условиях специализированного лечебного учреждения кардиологического профиля [15, 20, 21, 29, 33, 40, 48, 49].

ЕОК нет, УУР C, УДД 5

Комментарии:

После радикальной коррекции порока могут встречаться следующие состояния:

- Посткардиотомный синдром и тампонада сердца могут возникнуть через несколько недель после хирургической коррекции ЧАДЛВ. В связи с чем, могут появиться такие симптомы, как, повышение температуры тела, утомляемость, рвота, боль в груди или абдоминальная боль. Необходимо незамедлительное выполнение ЭхоКГ с целью исключения этого осложнения. Наблюдение и (при необходимости) лечение в соответствии с принятыми рекомендациями [20, 21, 29].

- Резидуальный сброс между предсердиями может встречаться в 5% случаев после коррекции порока. Реоперация показана при гемодинамически значимом шунтировании крови [33, 48].

- Стенозы устьев и обструкции системных вен и легочных вен могут встречаться в после коррекции порока. В подобных случаях реоперация показана при гемодинамически значимой степени обструкции просвета вены. Возможно катетерное вмешательство при наличии технической возможности и соответствующей морфологии участка стеноза [15, 33].

- Низкоскоростной венозный кровоток увеличивает риск тромбоза вен, на которых выполнялось вмешательство, особенно при синдроме "ятагана", что требует незамедлительного назначения антикоагулянтной терапии [15].

- Нарушения ритма и проводимости сердца (суправентрикулярные тахиаритмии, СССУ и внезапная сердечная смерть) могут возникать как непосредственно после хирургической коррекции, так и в более отдаленные сроки [26, 27].

- Резидуальная ЛАГ может сохраняться до 5% случаев после коррекции порока. Наблюдение и (при необходимости) назначение ЛАГ специфической терапии осуществляются на основании принятых рекомендация по ЛГ [15, 37, 40].

- Неврологические нарушения – энцефалопатия, судорожный синдром и т.д. встречаются до 2% случаев и требуют динамичесого наблюдения невролога по месту жительства [36].

- Рекомендуется ограничить физическую нагрузку всем пациентам непосредственно

Улучшенная вёрстка: Детская урология в Омске http://disuria.ru

после проведения хирургической коррекции [15, 27, 33, 48, 49].

ЕОК нет, УУР С, УДД 5

Комментарии: Ограничить физическую нагрузку оптимально в течение 3-6 месяцев с момента выписки из стационара при неосложненном течении послеоперационного периода.

Через 1 год после радикальной коррекции пациенты могут быть допущены к занятиям всеми соревновательными видами спорта при отсутствии:

1. признаков резидуального ДМПП,
2. значимого стеноза устьев и обструкции системных вен и легочных вен,
3. перенесенного венозного тромбоза в послеоперационном периоде,
4. симптомных суправентрикулярной тахиаритмии и СССУ,
5. признаков дисфункции миокарда желудочков,
6. резидуальной ЛАГ [15, 27].

5. Профилактика

Прогноз после хирургической коррекции ЧАДЛВ благоприятный при условии своевременной коррекции ВПС. Продолжительность жизни и физическая работоспособность могут быть ограничены при наличии ятрогенных остаточных осложнений [15, 20, 33].

- Рекомендуется всем пациентам с ЧАДЛВ после хирургической коррекции порока пожизненное диспансерное наблюдение врача-детского кардиолога до 18 лет и врача-кардиолога/врача общей практики, врача-терапевта после 18 лет для определения частоты визитов, контроля за выполнением предписанных рекомендаций, своевременного изменения терапии, оценки риска сердечно-сосудистых осложнений, направления на дополнительные исследования, при необходимости, на госпитализацию [15, 33, 39].

ЕОК/РКО IIA, УУР С, УДД 5

Комментарии: Частота диспансерного наблюдения у врача-детского кардиолога и врача взрослого кардиолога через 3 (при наличии показаний), 6 и 12 месяцев после операции. Целесообразно регулярное наблюдение в течение первых 2 лет, а затем, в зависимости от результатов медицинского вмешательства, каждые 12-60 месяцев и проводится до достижения 18 лет, затем пациент переходит во взрослую поликлинику, где продолжает наблюдаться с прежней частотой при наличии показаний врачом-кардиологом, врачом-терапевтом общей практики, врачом-терапевтом. В комплекс диспансерного наблюдения включаются ЭКГ, ЭхоКГ, холтеровское мониторирование сердечного ритма, а также при необходимости, пульсоксиметрия.

Пациенты с дисфункцией желудочков, остаточным межпредсердным шунтом, стенозом и окклюзией полых вен и легочных вен, венозным тромбозом, нарушениями ритма и проводимости сердца, ЛАГ, неврологическими нарушениями, должны наблюдаться ежегодно в специализированных центрах [15, 33].

При определении кратности наблюдения следует руководствоваться состоянием гемодинамики, наличием ятрогенных остаточных осложнений, симптомов сердечной недостаточности, наличием нарушений ритма и проводимости сердца, степенью ЛАГ, гипоксемии и др.

В зависимости от принадлежности пациента с корригированным или некорригированным пороком к тому или иному функциональному классу, рекомендуется различная кратность наблюдения и объем необходимых при этом инструментальных исследований [39]:

Улучшенная вёрстка: Детская урология в Омске http://disuria.ru

Кратность наблюдения (мес.)/методы исследования	I ФК в течение 24 мес. после операции, затем при нарастании ФК.	II ФК	III ФК	VI ФК
Осмотр врача-детского кардиолога	12	12	6	3
Электрокардиография	12	12	6-12	3-6
Холтеровское мониторирование сердечного ритма (при наличии нарушений ритма сердца)	12	12	6	6
Эхокардиография (при необходимости ЧПЭхоКГ)	12	12	6-12	3-6
МРТ/КТ сердца и магистральных сосудов с контрастированием (при необходимости)	36	36	12	12
Пульсоксиметрия	12	12	6	3
Определение типа реакции сердечно-сосудистой системы на физическую нагрузку (тест 6-минутной ходьбы, при необходимости проведения теста с физической нагрузкой с использованием эргометра)	36	24	12-24	6-12

- Рекомендуется всем пациентам подросткового возраста с ЧАДЛВ проводить диспансерное наблюдение до и после операции у врача-детского кардиолога с последующей передачей пациентов врачу-взрослому кардиологу [20, 39].

ЕОК/РКО IC, УУР C, УДД

- Рекомендуется всем пациентам с ЧАДЛВ при динамическом наблюдении оценивать клинический статус, толерантность к физической нагрузке [11, 12, 15, 33].

ЕОК IIA, УУР C, УДД 5

Комментарии: Исследование необходимо для определения объема оптимальной физической нагрузки, объективной оценки функциональной способности сердца и наличия потенциальных аритмий. Исследование проводится с использованием велоэргометрической пробы, тредмил-теста, возможно использование теста 6-минутной ходьбы с оценкой одышки по 10-балльной шкале Борга и проведением пульсоксиметрии.

- Рекомендуется взрослым пациентам с ЧАДЛВ проводить пульсоксиметрию 1 раз в год [4, 15, 73-75].

ЕОК/РКО IC, УУР C, УДД 5

Комментарий: Исследование проводится для оценки состояния пациента, косвенной оценки уровня легочного кровотока и возможного вено-артериального сброса крови.

- Рекомендуется всем пациентам с ЧАДЛВ, а также после его хирургической коррекции в процессе динамического наблюдения не менее 1 раза в год проведение общего (клинического) анализа мочи (для оценки почечной дисфункции) и общего (клинического) анализа крови с исследованием уровня общего гемоглобина, эритроцитов, лейкоцитов, тромбоцитов в крови, оценка гематокрита, исследование скорости оседания эритроцитов (для исключения анемии и воспалительного процесса) [13, 14, 15].

ЕОК/РКО IC, УУР C, УДД 5

- Рекомендуется взрослым пациентам с ЧАДЛВ после хирургической коррекции, а также на контрольном визите при динамическом наблюдении проведение анализа крови

Улучшенная вёрстка: Детская урология в Омске http://disuria.ru

биохимического общетерапевтического для оценки почечной и печеночной функции, исключения воспалительного процесса [15].

ЕОК/РКО IC, УУР C, УДД 5

Комментарии: проведение анализа крови биохимического общетерапевтического у взрослых пациентов с ЧАДЛВ может проводиться и с целью выявления факторов риска сопутствующего атеросклероза для последующей коррекции терапии при необходимости [15].

- Рекомендуется всем пациентам с ЧАДЛВ старше 25 лет (в более раннем возрасте при развитии СН), а также после хирургического лечения, при наличии показаний, исследование уровня N-терминального фрагмента мозгового натрийуретического пропептида мозгового (NT-proBNP) в крови с целью стратификации риска летальности [15, 50, 56-59].

ЕОК/РКО IIaC, УУР C, УДД 5

- Рекомендуется всем пациентам после хирургического лечения ЧАДЛВ регистрация электрокардиограммы в покое, расшифровка, описание и интерпретация электрокардиографических данных 1 раз в год при контрольном визите и дополнительно при появлении аритмии, а также выполнение ЭКГ всем пациентам 1 раз в год при назначении/изменении лечения, влияющего на внутрисердечную электрическую проводимость [15, 26, 33].

ЕОК/РКО IB, УУР C, УДД 5

Комментарии: ЭКГ должна выполняться для оценки сердечного ритма и ЧСС. У пациентов, перенесших радикальную коррекцию могут регистрироваться СССУ со снижением ЧСС в дневное время менее 40/мин. и паузами более 3 секунд, а также при предсердной ри-ентри тахикардии (ПРТ)/ФП с быстрым проведением на желудочки и возможным развитием желудочковой тахикардии, что является фактором риска внезапной сердечной смерти. Выявление ТП и ФП, пароксизмов желудочковой тахикардии, СССУ косвенно свидетельствует о выраженных нарушениях внутрисердечной гемодинамики.

- Рекомендуется проведение холтеровского мониторирования сердечного ритма (24 часа) всем пациентам с ЧАДЛВ и сопутствующими нарушениями ритма и/или проводимости сердца с целью выявления последних, и при необходимости подбора и коррекции терапии 1 раз в год [15, 26, 38].

ЕОК/РКО IIa C, УУР C, УДД 5

Комментарии: Проведение холтеровкого мониторирования сердечного ритма необходимо для исключения нарушений ритма и проводимости сердца, которые могут регистрироваться после радикальной коррекции ЧАДЛВ. Самыми тяжелым из них являются СССУ со снижением ЧСС в дневное время менее 40/мин. и паузами более 3 секунд, а также ПРТ/ФП с быстрым проведением на желудочки и возможным развитием желудочковой тахикардии, которые могут стать причиной внезапной сердечной смерти. Для пациентов с непродолжительными желудочковыми тахикардиями без нарушения гемодинамики в большинстве случаев специфическое лечение не проводится, либо назначаются препараты, подавляющие активность эктопического очага (бета-адреноблокаторы). У больных с синкопальными или пресинкопальными состояниями проводится более "агрессивное" лечение. Оно включает антиаритмическую терапию, имплантацию автоматического кардиовертора-дефибриллятора, что является единственным методом профилактики внезапной кардиогенной смерти у данной категории пациентов.

Пациентам с ПРТ и ФП после радикальной коррекции ЧАДЛВ консервативное лечение малоэффективно. В таких случаях необходимо всем пациентам проводить внутрисердечное электрофизиологическое исследование и радиочастотную абляцию аритмогенных зон [26,

Улучшенная вёрстка: Детская урология в Омске http://disuria.ru

38].

При СССУ со снижением ЧСС в дневное время менее 40/мин. и паузами более 3 секунд, необходима имплантация электрокардиостимулятора [15, 26].

- Рекомендуется всем пациентам с ЧАДЛВ проведение трансторакальной ЭхоКГ после выполненной коррекции порока. [15, 33, 71, 76].

ЕОК/РКО IA, УУР C, УДД 5

Комментарий: Проведение трансторакальной ЭхоКГ и УЗИ плевральных полостей оптимально выполнять через 2-4 недели после выписки из стационара с осложненным течение до операции и в послеоперационном периоде, а также при динамическом наблюдении каждые 6 месяцев в течение 2 лет после операции. При более отдаленном динамическом наблюдении не реже 1 раза в 3 года при отсутствии осложненного течения. При осложненном течении до операции и в послеоперационном периоде контроль ЭхоКГ и УЗИ плевральных полостей проводится в зависимости от ФК СН каждые 3-12 месяцев ежегодно.

С помощью трансторакальной ЭхоКГ проводится контроль гемодинамической значимости резидуального ДМПП и стеноза устьев и обструкции системных и легочных вен, а также суправентрикулярной тахиаритмии и СССУ, оценка кровотока в полых венах и венозных коллатералях после венозного тромбоза в послеоперационном периоде, определение дисфункции миокарда обоих желудочков и степени резидуальной ЛАГ. УЗИ плевральной полости необходимо проводить для исключения накопления жидкости, для оценки адекватности проводимой консервативной терапии после вмешательства. Полученные данные позволяют своевременно провести коррекцию консервативной терапии или решить вопрос о необходимости повторной операции при наличии показаний [15, 33].

- Рекомендуется пациентам с ЧАДЛВ и после его хирургического лечения проведение прицельной рентгенографии органов грудной клетки по строгим показаниям и при проведении профилактических осмотров [15, 20, 21].

ЕОК/РКО нет, УУР C, УДД 5

- Рекомендуется всем пациентам с ЧАДЛВ до операции с целью диагностики уровня впадения аномально дренирующихся легочных вен, а в послеоперационном периоде при выявлении остаточных осложнений после коррекции порока выполнять МРТ/КТ сердца и магистральных сосудов с контрастированием [15, 21].

ЕОК/РКО IIa C, УУР C, УДД 5

Комментарии: МРТ/КТ сердца и магистральных сосудов с контрастированием информативны для определения топографии впадения и наличия рестрикции на уровне аномального дренажа легочных вен, верификации стеноза или обструкции после хирургической коррекции порока и тромбоза полых и легочных вен, оценки объема и функции обоих желудочков при наличии дисфункции [15, 21].

- Рекомендуется всем пациентам после хирургического лечения ЧАДЛВ старше 25 лет и при динамическом наблюдении при возникновении жизнеугрожающих нарушений ритма сердца и их прогрессировании проведение магнитно-резонансной томографии сердца с контрастированием для оценки структурно-функциональных особенностей сердца, выраженности фиброза [15].

ЕОК/РКО IIaC, УУР C, УДД 5

- Рекомендуется всем пациентам старше 25 лет (по показаниям в более раннем возрасте) с ЧАДЛВ на госпитальном этапе до операции и в послеоперационном периоде в

Улучшенная вёрстка: Детская урология в Омске http://disuria.ru

случае наличия признаков ЛГ (расчетное давление в ЛА более 40 мм рт.ст. или при невозможности определения этого показателя) проведение чрезвенозной катетеризации сердца, ангиографии легочной артерии и ее ветвей с целью оценки ЛСС и решения вопроса об операции и назначении ЛАГ специфической терапии до операции или после хирургической коррекции порока согласно критериям оценки ЛГ и показания к ЛАГ специфической терапии в соответствии с рекомендациями ЕОК по ЛГ [15, 37, 40].

ЕОК IC, УУР C, УДД 4

- Рекомендуется взрослым пациентам с ЧАДЛВ с осложненным течением до операции и в послеоперационном периоде исследование толерантности к физической нагрузке (велоэргометрическая проба и/или тест 6-минутной ходьбы или тредмил-тест) [15, 37].

ЕОК/РКО нет, УУР C, УДД 5

- Рекомендуется взрослым пациентам с ЧАДЛВ после хирургического лечения антибактериальная профилактика инфекционного эндокардита в течение 6 месяцев [15, 37].

ЕОК/РКО нет, УУР C, УДД 5

Комментарии: При любом типе врожденного порока сердца при коррекции которого использовались синтетические материалы/протезы, при наличии показаний осуществляется профилактика бактериального эндокардита в течение 6 месяцев после операции или пожизненно, если сохраняются резидуальные шунты или регургитация на клапанах. Профилактика эндокардита проводится при выполнении стоматологических вмешательств, сопровождающихся повреждением слизистой оболочки ротовой полости (экстракция зуба, манипуляции в периапикальной зоне зуба и т.д.) [15, 37].

6. Дополнительная информация, влияющая на течение и исход заболевания

Этапы оказания медицинской помощи:

1. Первичное звено здравоохранения;
2. Специализированная амбулаторная помощь;
3. Специализированная медицинская помощь в стационаре и/или высокотехнологичная помощь в стационаре;
4. Этап послеоперационной реабилитации, динамическое наблюдение;
5. Вид медицинской помощи: специализированная медицинская помощь, первичная медико-санитарная помощь, скорая медицинская помощь;
6. Условия оказания медицинской помощи: стационарно, амбулаторно, вне медицинской организации;
7. Форма оказания медицинской помощи: плановая, экстренная.

Показания для плановой госпитализации:

1. Наличие врожденного порока сердца;
2. Наличие симптомов недостаточности кровообращения;
3. Наличие легочной гипертензии;
4. Наличие суправентрикулярных нарушений ритма и проводимости сердца;
5. Выявление синдрома "ятагана" вне зависимости от возраста пациента и клинической картины;
6. Неясность диагноза и необходимость в специальных методах исследования (использование диагностических процедур, проведение которых невозможно или нецелесообразно в условиях поликлиники) для уточнения причины и тяжести ЧАДЛВ;
7. Плановое хирургическое вмешательство по поводу ЧАДЛВ.

Улучшенная вёрстка: Детская урология в Омске http://disuria.ru

Показания для экстренной госпитализации:

1. Пароксизм суправентрикулярных или желудочковых аритмий, или тяжелые нарушения проводимости сердца с синкопальными и пресинкопальными состояниями;
2. Декомпенсация хронической сердечной недостаточности;
3. Наличие парадоксальной эмболии системных сосудов, в том числе головного мозга.

Показания к выписке пациента из стационара:

1. Установленный с использованием специальных методов исследования диагноз ЧАДЛВ с определением его тяжести и дальнейшей тактики лечения;
2. Выполненная операция по поводу хирургической коррекции ЧАДЛВ с завершенным периодом послеоперационного наблюдения, курацией периоперационных осложнений;
3. Подобранная медикаментозная терапия ХСН, антиаритмическая и ЛАГ специфическая терапия при отказе от хирургического вмешательства, при наличии показаний;
4. Купированныи пароксизм суправентрикулярной аритмии;
5. Купированный пароксизм желудочковой аритмии и/или имплантированный кардиовертер-дефибрилятор;
6. Купированное синкопальное и пресинкопальное состояние при СССУ и/или имплантированный электрокардиостимулятор;
7. Компенсация явлений сердечной недостаточности.

7. Дополнительная информация (в том числе факторы, влияющие на исход заболевания или состояния)

- Рекомендуется всем взрослым пациентам с ЧАДЛВ избегать избыточной физической активности, которая провоцирует возникновение таких потенциально опасных симптомов, как выраженная одышка и слабость, головокружение, синкопе, боли в груди [15, 37].

ЕОК/РКО I C, УУР C, УДД 5

- Рекомендуется всем взрослым пациентам с ЧАДЛВ иммунизация против вируса гриппа и пневмококковой инфекции для предупреждения прогрессирования заболевания на фоне интеркуррентной инфекции до и после лечения [15, 37].

ЕОК/РКО IIaC, УУР C, УДД 5

- Рекомендуется всем взрослым пациентам с ЧАДЛВ с инфекционным эндокардитом в анамнезе, а также с резидуальной ЛГ, профилактика инфекционного эндокардита до и после лечения [15, 37].

ЕОК/РКО IIaC, УУР C, УДД 5

Беременность и роды

Беременность и роды обычно хорошо переносятся:
- после коррекции порока;
- у пациенток с сохраненной функцией обоих желудочков;
- при I-II функциональных классах NYHA;
- при отсутствии значимого стеноза полых и легочных вен, значимого нарушения ритма и проводимости сердца, ЛГ, других сопутствующих заболеваний ССС [15, 34].

Пациентки с ЧАДЛВ без ЛГ входят в группу низкого риска материнской смертности

Улучшенная вёрстка: Детская урология в Омске http://disuria.ru

или тяжелой заболеваемости во время беременности и после родов, хотя возможно увеличение риска парадоксальных эмболий при наличии ДМПП. В таких случаях наблюдение пациенток проводится мультидисциплинарной командой, включающей кардиолога, специализирующегося в области оказания помощи взрослым пациентам с ВПС, акушера-гинеколога и анестезиолога, при необходимости других специалистов, в т.ч. по медицинской генетике [15, 34]. Беременность пациенток со значимой дисфункцией одного/обоих желудочков, при наличии ЛГ сопряжена со значительным риском для матери и плода. В таких случаях тактика ведения и лечения соответствует рекомендациям ЕОК по диагностикеи лечению сердечно-сосудистых заболеваний во время беременности, 2018 [15, 34].

Критерии оценки качества медицинской помощи

N	Критерии качества	ЕОК Класс и уровень	УУР	УДД	Да/нет
Этап постановки диагноза					
1	Проведен сбор жалоб и анамнеза	IB	C	5	Да/нет
2	Проведено физикальное обследование	IB	C	5	Да/нет
3	Выполнена регистрация 12-канальной ЭКГ в покое всем пациентам с подозрением на ЧАДЛВ и при диспансерном наблюдении у пациентов с установленным диагнозом для выявления нарушений ритма и проводимости сердца, перегрузки правого предсердия и правого желудочка, отклонения электрической оси сердца, а также при необходимости в случае оперативного лечения в пред- и/или послеоперационном периоде	IB	C	5	Да/нет
4	Выполнена прицельная рентгенография органов грудной клетки всем пациентам с подозрением на ЧАДЛВ и при диспансерном наблюдении у пациентов с установленным диагнозом для диагностики как основного, так и для исключения иных заболеваний сердца и крупных сосудов, а также внесердечной патологии (патологии других органов средостения, легких, плевры), уточнения анатомических особенностей ВПС, состояния малого круга кровообращения и выявления легочного застоя, а также в случае оперативного лечения при необходимости в пред- и/или послеоперационном периоде	IB	C	5	Да/нет
5	Выполнена эхокардиографии (трансторакальная) с применением режима цветного допплеровского картирования всем пациентам с подозрением на ЧАДЛВ или ранее диагностированный ЧАДЛВ для детальной оценки внутрисердечной анатомии и гемодинамики, а также в случае оперативного	IA	A	3	Да/нет

Улучшенная вёрстка: Детская урология в Омске http://disuria.ru

	лечения при необходимости в пред- и/или послеоперационном периоде				
6	Выполнено МРТ/КТ сердца и магистральных сосудов с контрастированием для определения топографии впадения и наличия рестрикции на уровне аномального дренажа легочных вен перед хирургическим лечением и выявления стеноза/обструкции/тромбоза полых и легочных вен в послеоперационном периоде, оценки объема и функции обоих желудочков при наличии дисфункции	IC	C	5	Да/нет
7	Выполнено холтеровское мониторирование сердечного ритма (24 часа) всем пациентам с ЧАДЛВ с сопутствующими нарушениями ритма и/или проводимости сердца с целью выявления последних, и при необходимости подбора и коррекции терапии, а также в случае оперативного лечения при необходимости в пред- и/или послеоперационном периоде	IIaA	C	5	Да/нет
8	Выполнена чрезвенозная катетеризация сердца, ангиография легочной артерии и ее ветвей для уточнения внутрисердечной анатомии, топической диагностики полых и легочных вен, наличия рестрикции в месте аномального дренажа легочных вен, при наличии показаний определение ЛСС и выполнение теста на вазореактивность при ЛГ перед хирургическим лечением	IC	C	5	Да/нет
Этап хирургического лечения					
1	Выполнена радикальная коррекция ЧАДЛВ при наличии показаний	IC	C	5	Да/нет

Список литературы

1. Van den Berg G, Moorman A (2011) Development of the pulmonary vein and the systemic venous sinus: an interactive 3d overview. PLoS One 6(7):e22044. doi:10.1371/journal.pone.0022055

2. Geva T, Van Praagh S (2008) Anomalies of the pulmonary veins. In: Allen HD, Shaddy RE, Driscoll DJ, Feltes TF (eds) Moss and Adams' heart disease in infants, children, and adolescents: including the fetus and young adult, 7th edn. Wolters Kluwer Health/Lippincott Williams & Wilkins, Philadelphia, p 761

3. Webb S, Kanani M, Anderson R, Richardson M, Brown N (2001) Development of the human pulmonary vein and its incorporation in the morphologically left atrium. Cardiol Young 11:632-642

4. Alsoufi B, Cai S, Van Arsdell G, Williams W, Caldarone C, Coles J (2007) Outcomes after surgical treatment of children with partial anomalous pulmonary venous connection. Ann Thorac Surg 84:2020-2026

5. Shibuya K, Smallhorn JE, McCrindle BW (1996) Echocardiographic clues and accuracy in the diagnosis of scimitar syndrome. J Am Soc Echocardiogr 9:174-181

6. Vida V, Padalino M, Coccuzzo G, Tarja E, Berggren H, Carrel T, Cicek S, Crupi G (2010)

Scimitar syndrome: a European Congenital Heart Surgeons Association (ECHSA) multicentric study. Circ: J Am Heart Assoc 122:1159-1166. doi:10.1161/CIRCULATIONAHA.109.926204

7. Franco K, Thourani V (2011) Cardiothoracic surgery review, 1 Har/Psc edn. Lippincott Williams & Wilkins, Philadelphia

8. Midyat M et al (2010). Scimitar syndrome. Eur J Pediatr. 169:1171-1177.

9. Shibuya K, Smallhorn JE, McCrindle BW (1996) Echocardiographic clues and accuracy in the diagnosis of scimitar syndrome. J Am Soc Echocardiogr 9:174-181

10. Hoffman JIE, Kaplan S. The incidence of congenital heart disease. J Am CollCardiol. 2002; 39:1890 – 900.

11. Kouchoukos N.T., Blackstone E.H., Hanley F.L., Kirklin J.K. Kirklin/Barratt-Boyes cardiac surgery: morphology, diagnostic criteria, natural history, techniques, results, and indications. – 4th ed. Philadelphia: Elsevier; 2013

12. Купряшов А.А. Дефект межпредсердной перегородки. Частичный аномальный дренаж легочных вен. В кн.: Бокерия Л.А., Шаталов К.В. (ред.). Детская кардиохирургия].

13. Kirklin J.W., Barratt-Boyes B.G. Cardiac surgery: Morphology, diagnostic criteria, natural history, techniques, results, and indications. 4rd ed. N.Y.; 2013., natural history, techniques, results, and indications. 4rd ed. N.Y.; 2013.

14. Бураковский В.И., Бокерия Л.А.//Сердечно-сосудистая хирургия//М., 1996

15. Baumgartner H., De Backer J., Babu-Narayan S.V. et al. 2020 ESC Guidelines for the management of adult congenital heart disease. The Task Force for the management of adult congenital heart disease of the European Society of Cardiology (ESC)//Eur Heart J, Volume 42, Issue 6, 2021, Pages 563-645.

16. McDonagh TA, Metra M, Adamo M, Gardner RS, Baumbach A, B hm M, Burri H, Butler J, Čelutkienė J , Chioncel O, Cleland JGF, Coats AJS, Crespo-Leiro MG, Farmakis D, Gilard M, Heymans S, Hoes AW, Jaarsma T, Jankowska EA, Lainscak M, Lam CSP, Lyon AR, McMurray JJV, Mebazaa A, Mindham R, Muneretto C, Francesco Piepoli M, Price S, Rosano GMC, Ruschitzka F, Kathrine Skibelund A; ESC Scientific Document Group. 2021 ESC Guidelines for the diagnosis and treatment of acute and chronic heart failure: Developed by the Task Force for the diagnosis and treatment of acute and chronic heart failure of the European Society of Cardiology (ESC). With the special contribution of the Heart Failure Association (HFA) of the ESC. Eur J Heart Fail. 2022;24(1):4-131

17. Mauritz G.J., Rizopoulos D., Groepenhoff H. et al. Usefulness of serial N-terminal pro-B-type natriuretic peptide measurements for determining prognosis in patients with pulmonary arterial hypertension. Am J Cardiol. 2011. 108(11):1645 – 50.

18. Giglia T., Massicotte M., Tweddell J. et al. Prevention and Treatment of Thrombosis in Pediatric and Congenital Heart Disease: A Scientific Statement From the American Heart Association. Circulation.2013; 128:2622-27038,

19. Perloff J.K. Systemic complications of cyanosis in adults with congenital heart disease. Hematologic derangements, renal function, and urate metabolism. Cardiol Clin 1993;11: 689-699

20. Детская кардиохирургия: Руководство для врачей. Под ред. Л.А. Бокерия, К.В. Шаталова. М.: НЦССХ им. А.Н. Бакулева; 2016

21. Mavroudis C. Pediatric cardiac surgery. Mosby; 2012

22. Lai WW, Geva T, Shirali GS, Frommelt PC, Humes RA, Brook MM, et al. Guidelines and standards for performance of a pediatric echocardiogram:a report from the Task Force of the Pediatric Council of the American Society of Echocardiography. J Am Soc Echocardiogr 2006; 19:1413 – 30.

23. L. Lopez, S.D. Colan, P.C. Frommelt, G.J. Ensing, K. Kendall, A.K. Younoszai, W.W. Lai, T. Geva, Recommendations for quantification methods during the performance of a pediatric echocardiogram: a report from the pediatric measurements writing group of the American Society

of Echocardiography Pediatric and Congenital Heart Disease Council, J. Am. Soc. Echocardiogr. 23 (2010) 465-495 (quiz 576-467)

24. Miller-Hance WC, Silverman NH. Transesophageal echocardiography (TEE) in congenital heart disease with focus on the adult. Cardiol Clin 2000; 18:861 – 92.

25. Hahn RT, Abraham T, Adams MS, Bruce CJ, Glas KE, Lang RM, et al. Guidelines for performing a comprehensive transesophageal echocardiographic examination: recommendations from the American Society ofEchocardiography and the Society of Cardiovascular Anesthesiologists.J Am Soc Echocardiogr 2013; 26:921 – 64

26. Priori S.G., Blomstr m-Lundqvist C., Mazzanti A. et al. 2015 ESC Guidelines for the management of patients with ventricular arrhythmias and the prevention of sudden cardiac death: The Task Force for the Management of Patients with Ventricular Arrhythmias and the Prevention of Sudden Cardiac Death of the European Society of Cardiology (ESC). Endorsed by: Association for European Paediatric and Congenital Cardiology (AEPC). ESC Scientific Document Group. Eur Heart J. 2015 Nov 1; 36 (41):2793-2867.

27. Brugada J., Blom N., Sarquella-Brugada G. et al. Pharmacological and non-pharmacological therapy for arrhythmias in the pediatric population: EHRA and AEPC-Arrhythmia Working Group joint consensus statement. European Heart Rhythm Association; Association for European Paediatric and Congenital Cardiology. 2013 Sep; 15 (9):1337 – 82

28. Haas N.A., Schirmer K.R. Guidelines for the Management of congenital heart diseases in Childhood and adolescence. // Cardiolodgy in the young. 2017. 27 (suppl. 3), S.1-105

29. Vollbrecht TM, Luetkens JA Cardiac MRI of congenital heart disease: From fetus to adult. Radiologie (Heidelb). 2022 Nov;62(11):933-940. doi: 10.1007/s00117-022-01062-y. Epub 2022 Aug 17

30. Real C, Párraga R, Pizarro G, García-Lunar I, González-Calvo E, Martínez-Gómez J, Sánchez-González J, Sampedro P, Sanmamed I, De Miguel M, De Cos-Gandoy A, Bodega P, Ibanez B, Santos-Beneit G, Fuster V, Fernández-Jiménez R. Magnetic resonance imaging reference values for cardiac morphology, function and tissue composition in adolescents. EClinicalMedicine. 2023 Mar 3;57:101885. doi: 10.1016/j.eclinm.2023.101885. eCollection 2023 Mar

31. Dupuis C., Charaf L.A., Breviere G.M., Abou P., Remy-Jardin M., Helmius G. The "adult" form of the scimitar syndrome. Am J Cardiol.1992; 70:502 – 7.

32. Backer C, Baden H, Bengur A, Bove E, Brown J, Cameron D, Chu V et al (2003) Pediatric cardiac surgery, 3rd edn. Mosby, Philadelphia

33. Подзолков В.П., Алекян Б.Г., Кокшенев И.В., Чебан В.Н. Повторные операции после коррекции врожденных пороков сердца. М.: НЦССХ им. А.Н. Бакулева РАМН; 2013.

34. Regitz-Zagrosek V, Roos-Hesselink JW, Bauersachs J, Blomstrom-Lundqvist C, Cifkova R, De Bonis M, Iung B, Johnson MR, Kintscher U, Kranke P, Lang IM, Morais J, Pieper PG, Presbitero P, Price S, Rosano GMC, Seeland U, Simoncini T, Swan L, Warnes CA, ESC Scientific Document Group. 2018 ESC Guidelines for the management of cardiovascular diseases during pregnancy. Eur Heart J 2018;39:31653241.

35. Presbitero P, Price S, Rosano GMC, Seeland U, Simoncini T, Swan L, Warnes CA, ESC Scientific Document Group. 2018 ESC Guidelines for the management of cardiovascular diseases during pregnancy. Eur Heart J 2018;39:31653241.

36. Ammash N, Warnes CA. Cerebrovascular events in adult patients with cyanotic congenital heart disease. J Am Coll Cardiol 1996; 28:768-772.

37. Galie N, Humbert M, Vachiery JL, Gibbs S, Lang I, Torbicki A, Simonneau G, Peacock A, Vonk Noordegraaf A, Beghetti M, Ghofrani A, Gomez Sanchez MA, Hansmann G, Klepetko W, Lancellotti P, Matucci M, McDonagh T, Pierard LA, Trindade PT, Zompatori M, Hoeper M. 2015 ESC/ERS Guidelines for the diagnosis and treatment of pulmonary hypertension: The Joint Task

Улучшенная вёрстка: Детская урология в Омске http://disuria.ru

Force for the Diagnosis and Treatment of Pulmonary Hypertension of the European Society of Cardiology (ESC) and the European Respiratory Society (ERS). Endorsed by: Association for European Paediatric and Congenital Cardiology (AEPC), International Society for Heart and Lung Transplantation (ISHLT). Eur Heart J 2016; 37:67119.

38. Ponikowski P, Voors AA, Anker SD, Bueno H, Cleland JGF, Coats AJS, Falk V, Gonzalez-Juanatey JR, Harjola VP, Jankowska EA, Jessup M, Linde C, Nihoyannopoulos P, Parissis JT, Pieske B, Riley JP, Rosano GMC, Ruilope LM, Ruschitzka F, Rutten FH, van der Meer P, ESC Scientific Document Group. 2016 ESC Guidelines for the diagnosis and treatment of acute and chronic heart failure: The Task Force for the diagnosis and treatment of acute and chronic heart failure of the European Society of Cardiology (ESC) developed with the special contribution of the Heart Failure Association (HFA) of the ESC. Eur Heart J 2016; 37:2129-2200.

39. McDonagh TA, Metra M, Adamo M, Gardner RS, Baumbach A, B hm M, Burri H, Butler J. Čelutkienė J , Chioncel O, Cleland JGF, Coats AJS, Crespo-Leiro MG, Farmakis D, Gilard M, Heymans S, Hoes AW, Jaarsma T, Jankowska EA, Lainscak M, Lam CSP, Lyon AR, McMurray JJV, Mebazaa A, Mindham R, Muneretto C, Francesco Piepoli M, Price S, Rosano GMC, Ruschitzka F, Kathrine Skibelund A; ESC Guidelines for the diagnosis and treatment of acute and chronic heart failure: Developed by the Task Force for the diagnosis and treatment of acute and chronic heart failure of the European Society of Cardiology (ESC). With the special contribution of the Heart Failure Association (HFA) of the ESC. Eur J Heart Fail. 2022 Jan;24(1):4-131. doi: 10.1002/ejhf.2333

40. Manes A, Palazzini M, Leci E, Bacchi Reggiani ML, Branzi A, Galie N. Current era survival of patients with pulmonary arterial hypertension associated with congenital heart disease: a comparison between clinical subgroups. Eur Heart J 2014; 35:716-724.

41. Iyer A, Somanrema M, Pathak S, Manjunath P, Pradhan S, Krishnan S (2007) Comparative study of single- and double-patch techniques for sinus venosus atrial septal defect with partial anomalous pulmonary venous connection. J Thorac Cardiovasc Surg 133:656-659

42. Shahriari A, Rodefeld M, Turrentine M, Brown J (2006) Caval division technique for sinus venosus atrial septal defect with partial anomalous pulmonary venous connection. Ann Thorac Surg 81:224-230

43. Shahriari A, Rodefeld M, Turrentine M, Brown J (2006) Caval division technique for sinus venosus atrial septal defect with partial anomalous pulmonary venous connection. Ann Thorac Surg 81:224-230

44. Warden HE, Gustafson RA, Tarnay TJ, Neal WA (1984) An alternative method for repair of partial anomalous pulmonary venous connection to the superior vena cava. Ann Thorac Surg 38:601-605

45. Zubiate P (1962) Surgical correction of anomalous pulmonary venous connection. Ann Surg 156:234-250

46. Shumacker HB Jr, Judd D (1964) Partial anomalous pulmonary venous return with reference to drainage into the inferior vena cava and to an intact atrial septum. J Cardiovasc Surg (Torino) 45:271-278.,

47. Gudjonsson U, Brown J (2006) Scimitar syndrome. Pediatr Card Surg Ann 56-62. doi:10.1053/j.pcsu.2006.02.0

48. Подзолков В.П., Кассирский Г.И. (ред.). Реабилитация больных после хирургического лечения врожденных пороков сердца. М.: НЦССХ им. А.Н. Бакулева; 2015.

49. Фальковский Г.Э., Крупянко С.М. Сердце ребенка: книга для родителей о врожденных пороках сердца. – М.: Никея, 2011.

50. Roberts E, Ludman AJ, Dworzynski K, Al-Mohammad A, Cowie MR, McMurray JJ, Mant J; NICE Guideline Development Group for Acute Heart Failure. The diagnostic accuracy of the natriuretic peptides in heart failure: systematic review and diagnostic meta-analysis in the acute

Улучшенная вёрстка: Детская урология в Омске http://disuria.ru

care setting. BMJ. 2015 Mar 4;350:h910.

51. Купряшов А.А., Токмакова К.А. Нарушения системы свертывания крови в сердечно-сосудистой хирургии. В кн.: Система гемостаза. Теоретические основы и клиническая практика: Национальное руководство/О.А. Рукавицын, С.В. Игнатьев, А.Г. Румянцев [и др.]. Москва: Общество с ограниченной ответственностью Издательская группа "ГЭОТАР-Медиа", 2024. 944 с. ISBN 978-5-9704-8497-5.

52. Купряшов А.А. Бережное отношение к крови пациента. В кн.: Система гемостаза. Теоретические основы и клиническая практика: Национальное руководство/О.А. Рукавицын, С.В. Игнатьев, А.Г. Румянцев [и др.]. – Москва: Общество с ограниченной ответственностью Издательская группа "ГЭОТАР-Медиа", 2024. – 944 с. – ISBN 978-5-9704-8497-5.

53. Приказ Минздрава РФ от 20 октября 2020 г. N 1134н "Об утверждении порядка медицинского обследования реципиента, проведения проб на индивидуальную совместимость, включая биологическую пробу, при трансфузии донорской крови и (или) ее компонентов".

54. Аксельрод Б.А., Балашова Е.Н., Баутин А.Е., Баховадинов Б.Б., Бирюкова Л.С., Буланов А.Ю., Быстрых О.А., Виноградова М.А., Галстян Г.М., Гапонова Т.В., Головкина Л.Л., Гороховский В.С., Еременко А.А. и др. Клиническое использование эритроцитсодержащих компонентов донорской крови. Гематология и трансфузиология. 2018;63(4):372-435.

55. Национальные рекомендации по ведению детей с врожденными пороками сердца. Ред. Л.А. Бокерия. М., 2014.

56. Zaphiriou A, Robb S, Murray-Thomas T, Mendez G, Fox K, McDonagh T, Hardman SM, Dargie HJ, Cowie MR. The diagnostic accuracy of plasma BNP and NTproBNP in patients referred from primary care with suspected heart failure: results of the UK natriuretic peptide study. Eur J Heart Fail. 2005 Jun;7(4):537-41.

57. Fuat A, Murphy JJ, Hungin AP, Curry J, Mehrzad AA, Hetherington A, Johnston JI, Smellie WS, Duffy V, Cawley P. The diagnostic accuracy and utility of a B-type natriuretic peptide test in a community population of patients with suspected heart failure. Br J Gen Pract. 2006 May;56(526):327-33.

58. Yamamoto K, Burnett JC Jr, Bermudez EA, Jougasaki M, Bailey KR, Redfield MM. Clinical criteria and biochemical markers for the detection of systolic dysfunction. J Card Fail. 2000 Sep;6(3):194-200.

59. Svobodov A.A., Kupryashov A.A., Dobroserdova T.K., Levchenko E.G., Tumanyan M.R., Anderson A.G. A new approach to the interpretation of B-type natriuretic peptide concentration in children with congenital heart disease. Journal of Laboratory Medicine, 2023; 47(5):225-232.

60. Постановление Главного государственного санитарного врача РФ от 28 января 2021 г. N 4 "Об утверждении санитарных правил и норм СанПиН 3.3686-21 "Санитарно-эпидемиологические требования по профилактике инфекционных болезней".

61. Saxena A, Relan J, Agarwal R, Awasthy N, Azad S, Chakrabarty M. et all. Indian guidelines for indications and timing of intervention for common congenital heart diseases: Revised and updated consensus statement of the Working group on management of congenital heart diseases. Ann Pediatr Cardiol. 2019 Sep-Dec; 12(3):254-286.

62. Jiang L, Xie LJ, Yang ZG, Shi K, Xu HY, Li R, Diao KY, Guo YK. Preoperative evaluation of anomalous pulmonary venous connection using dual-source computed tomography: Comparison with echocardiography. Eur J Radiol. 2017 Sep; 94:107-114.

63. Providência R , Botelho A, Mota P, Catarino R, Abecassis M, Leit o-Marques A. Multidetector CT of rare isolated partial anomalous pulmonary venous return. BMJ Case Rep. 2011 Feb 2; 2011:bcr1020103381.

64. Kivistö S, Hänninen H, Holmström M. Partial anomalous pulmonary venous return and atrial septal defect in adult patients detected with 128-slice multidetector computed tomography. J Cardiothorac Surg. 2011 Sep 30;6:126.

65. Gözgeç E, Kantarci M, Guven F, Ogul H, Ceviz N, Eren S. Determination of anomalous pulmonary venous return with high-pitch low-dose computed tomography in paediatric patients. Folia Morphol (Warsz). 2021; 80(2):336-343.

66. Takahashi H, Oshima Y, Yoshida M, Yamaguchi M, Okada K, Okita Y. Sinus node dysfunction after repair of partial anomalous pulmonary venous connection. J Thorac Cardiovasc Surg. 2008; 136:329 – 34.

67. Suzuki K, Iwata Y, Hiramatsu T, Matsumura G, Hoki R, Nakanishi T, Sugiyama H, Yamagishi M, Niinami H. Mid- to long-term surgical outcomes of partial anomalous pulmonary venous connection. Gen Thorac Cardiovasc Surg. 2021 Jan; 69(1):27-31.

68. Selby JB, Poghosyan T, Wharton M. Asymptomatic partial anomalous pulmonary venous return masquerading as pulmonary vein occlusion following radiofrequency ablation. Int J Cardiovasc Imaging 2006; 22:719-722.

69. Bhalla JS, van Zyl M, Madhavan M. Atrial fibrillation in partial anomalous pulmonary venous return: right atrial drainage from one vein and epicardial conduction from another vein. Europace. 2022 Oct 13; 24(9):1459.

70. Demarchi A, Auricchio A, Boveda S, Bourenane H, Dafaye P, Carabelli A, Gupta D, Kozhuharov N, Klersy C, Conte G. Catheter Ablation of Atrial Fibrillation in Patients With Partial Anomalous Pulmonary Venous Return. JACC Clin Electrophysiol. 2022 Oct; 8(10):1317-1319.

71. Fragata J, Magalhães M, Baquero L, Trigo C, Pinto F, Fragata I. Partial anomalous pulmonary venous connections: surgical management. World J Pediatr Congenit Heart Surg. 2013 Jan; 4(1):44-9.

72. Muscogiuri E, Di Girolamo M, Adduci C, Francia P, Laghi A. Multi-Modality Imaging Approach in a Challenging Case of Surgically Corrected Partial Anomalous Pulmonary Venous Return and Atrial Tachycardia Treated With Radiofrequency Ablation. Cureus. 2021 Jan 30; 13(1):e13009.

73. Agrawal A, Palkar AV, Sahni S, Vatsia SK, Shah RD, Talwar A. Postcorrective surgery improvement of nocturnal hypoxemia in a case of partial anomalous pulmonary venous connection and aberrant hepatic vein drainage. Lung India. 2016 May-Jun; 33(3):306-9.

74. Sears EH, Aliotta JM, Klinger JR. Partial anomalous pulmonary venous return presenting with adult-onset pulmonary hypertension. Pulm Circ. 2012 Apr-Jun; 2(2):250-5.

75. Gatzoulis MA, Alonso-Gonzalez R, Beghetti M. Pulmonary arterial hypertension in paediatric and adult patients with congenital heart disease. Eur Respir Rev. 2009 Sep; 18(113):154-61.

76. Mathis L, Crethers D, Buckman B, Jensen M, Polimenakos AC. Partial Anomalous Pulmonary Venous Connection Repair: Customized Approach and Outcomes. Pediatr Cardiol. 2021 Jun; 42(5):1064-1073.

77. Lackritz EM, Satten GA, Aberle-Grasse J, Dodd RY, Raimondi VP, Janssen RS, et al. Estimated risk of transmission of the human immunodeficiency virus by screened blood in the United States. N Engl J Med 1995; 333:1721.

78. Schreiber GB, Busch MP, Kleinman SH, Korelitz JJ. The risk of transfusion-transmitted viral infections. N Engl J Med 1996; 334:1685.

79. Vrielink H, Reesink HW. Transfusion-transmissible infections. Curr Opin Hematol. 1998 Nov; 5(6):396-405.

Улучшенная вёрстка: Детская урология в Омске http://disuria.ru

Приложение А1

Состав рабочей группы

1. Бокерия Л.А., академик РАН (Москва), Ассоциация сердечно-сосудистых хирургов России
2. Азаринова И.В., к.м.н. (Томск), Ассоциация детских кардиологов России, Российское кардиологическое общество
3. Борисков М.В., д.м.н. (Краснодар)
4. Волков С.С., к.м.н. (Москва)
5. Горбатиков К.В., д.м.н. (Тюмень)
6. Горбатых Ю.Н., д.м.н. (Новосибирск)
7. Горбачевский С.В., проф. (Москва)
8. Зеленикин М.М., проф. (Москва), Ассоциация сердечно-сосудистых хирургов России
9. Ким А.И., проф. (Москва)
10. Калашников С.В., к.м.н. (Москва)
11. Кокшенев И.В., проф. (Москва)
12. Купряшов А.А., д.м.н (Москва)
13. Мовсесян Р.Р., д.м.н. (С-Петербург), Ассоциация сердечно-сосудистых хирургов России
14. Никифоров А.Б. (Москва)
15. Петрушенко А.В., к.м.н. (Казань)
16. Плотников М.В., к.м.н. (Астрахань)
17. Подзолков В.П., академик РАН (Москва)
18. Соколов А.А., проф. (Томск), Российское кардиологическое общество
19. Туманян М.Р., проф. (Москва)
20. Шаталов К.В., д.м.н. (Москва)
21. Шмальц А.А., д.м.н. (Москва)

Конфликт интересов отсутствует. Все члены Рабочей группы подтвердили отсутствие финансовой поддержки/конфликта интересов, о которых необходимо сообщить.

Приложение А2

Методология разработки клинических рекомендаций

Целевая аудитория разработанных клинических рекомендаций:
1. Врач-педиатр
2. Врач-кардиолог
3. Врач – детский кардиолог
4. Врач-сердечно-сосудистый хирург
5. Врач-ультразвуковой диагностики
6. Врач-терапевт
7. Врач общей практики
8. Врач по рентгенэндоваскулярной диагностике и лечению

В ходе разработки КР использованы международные шкалы уровня убедительности рекомендаций и уровня достоверности доказательств (Таблицы 1 и 2), а также новая система шкал УДД и УУР для лечебных, реабилитационных, профилактических вмешательств и диагностических вмешательств (Таблицы 3, 4 и 5), введенная в 2018 г. ФГБУ ЦЭККМП

Улучшенная вёрстка: Детская урология в Омске http://disuria.ru

Минздрава РФ. Формирование Национальных рекомендаций проводилось на основе рекомендаций ЕОК, с учетом национальной специфики, особенностей обследования, лечения, учитывающих доступность медицинской помощи. По этой причине в тексте настоящих клинических рекомендаций, одновременно использованы две шкалы оценки достоверности доказательств тезисов рекомендаций: уровни достоверности доказательств ЕОК с УУР и УДД. Добавлены классы рекомендаций ЕОК, позволяющие оценить необходимость выполнения тезиса рекомендаций.

Таблица 1. Классы показаний согласно рекомендациям Европейского общества кардиологов (ЕОК)

Класс рекомендаций ЕОК	Определение	Предлагаемая формулировка
I	Доказано или общепризнанно, что диагностическая процедура, вмешательство/ лечение являются эффективными и полезными	Рекомендовано/показано
II IIa IIb	Противоречивые данные и/или мнения об эффективности/пользе диагностической процедуры, вмешательства, лечения Большинство данных/мнений в пользу эффективности/пользы диагностической процедуры, вмешательства, лечения Эффективность/польза диагностической процедуры, вмешательства, лечения установлены менее убедительно	Целесообразно применять Можно применять
III	Данные или единое мнение, что диагностическая процедура, вмешательство, лечение бесполезны /неэффективны, а в ряде случаев могут приносить вред.	Не рекомендуется применять

Таблица 2. Уровни достоверности доказательств согласно рекомендациям Европейского общества кардиологов (ЕОК)

	Уровни достоверности доказательств ЕОК
A	Данные многочисленных рандомизированных клинических исследований или метаанализов
B	Данные получены по результатам одного рандомизированного клинического исследования или крупных нерандомизированных исследований
C	Согласованное мнение экспертов и/или результаты небольших исследований, ретроспективных исследований, регистров

Таблица П1. Шкала оценки уровней достоверности доказательств (УДД) для методов диагностики (диагностических вмешательств)

УДД	Расшифровка
1	Систематические обзоры исследований с контролем референсным методом или систематический обзор рандомизированных клинических исследований с применением метаанализа
2	Отдельные исследования с контролем референсным методом или отдельные рандомизированные клинические исследования и систематические обзоры исследований любого дизайна, за исключением рандомизированных клинических

Улучшенная вёрстка: Детская урология в Омске http://disuria.ru

	исследований с применением метаанализа
3	Исследования без последовательного контроля референсным методом, или исследования с референсным методом, не являющимся независимым от исследуемого метода, или нерандомизированные сравнительные исследования, в том числе когортные исследования
4	Несравнительные исследования, описание клинического случая
5	Имеется лишь обоснование механизма действия или мнение экспертов

Таблица П2. Шкала оценки уровней достоверности доказательств (УДД) для методов профилактики, лечения и реабилитации (профилактических, лечебных, реабилитационных вмешательств)

УДД	Расшифровка
1	Систематический обзор РКИ с применением метаанализа
2	Отдельные РКИ и систематические обзоры исследований любого дизайна, за исключением РКИ, с применением метаанализа
3	Нерандомизированные сравнительные исследования, в т.ч. когортные исследования
4	Несравнительные исследования, описание клинического случая или серии случаев, исследования "случай-контроль"
5	Имеется лишь обоснование механизма действия вмешательства (доклинические исследования) или мнение экспертов

Таблица П3. Шкала оценки уровней убедительности рекомендаций (УУР) для методов профилактики, диагностики, лечения и реабилитации (профилактических, диагностических, лечебных, реабилитационных вмешательств)

УУР	Расшифровка
A	Сильная рекомендация (все рассматриваемые критерии эффективности (исходы) являются важными, все исследования имеют высокое или удовлетворительное методологическое качество, их выводы по интересующим исходам являются согласованными)
B	Условная рекомендация (не все рассматриваемые критерии эффективности (исходы) являются важными, не все исследования имеют высокое или удовлетворительное методологическое качество и/или их выводы по интересующим исходам не являются согласованными)
C	Слабая рекомендация (отсутствие доказательств надлежащего качества все рассматриваемые критерии эффективности (исходы) являются неважными, все исследования имеют низкое методологическое качество и их выводы по интересующим исходам не являются согласованными)

Порядок обновления клинических рекомендаций

Механизм обновления клинических рекомендаций предусматривает их систематическую актуализацию – не реже чем один раз в 3 года, а также при появлении новых данных с позиции доказательной медицины по вопросам диагностики, лечения, профилактики и реабилитации конкретных заболеваний, наличии обоснованных дополнений/замечаний к ранее утвержденным КР, но не чаще 1 раза в 6 месяцев.

Улучшенная вёрстка: Детская урология в Омске http://disuria.ru

Приложение А3

Связанные документы

1. Об основах охраны здоровья граждан в Российской Федерации (ФЗ N 323 от 21.11.2011);
2. Порядок оказания медицинской помощи больным с сердечно-сосудистыми заболеваниями (Приказ Минздрава России N 918н от 15.11.2012);
3. Приказ Минздрава России от 28.02.2019 N 103н "Об утверждении порядка и сроков разработки клинических рекомендаций, их пересмотра, типовой формы клинических рекомендаций и требований к их структуре, составу и научной обоснованности, включаемой в клинические рекомендации информации" (Зарегистрировано в Минюсте России 08.05.2019 N 54588);
4. Приказ Министерства здравоохранения Российской Федерации от 10 мая 2017 г. N 203н "Об утверждении критериев оценки качества медицинской помощи";
5. Приказ Министерства здравоохранения Российской Федерации от 13 октября 2017 г. N 804н "Об утверждении номенклатуры медицинских услуг";
6. Приказ Министерства здравоохранения Российской Федерации от 7 октября 2015 г. N 700н "О номенклатуре специальностей специалистов, имеющих высшее медицинское и фармацевтическое образование"; Приказ Минздрава России от 02.05.2023 N 205н (ред. от 04.12.2023) "Об утверждении Номенклатуры должностей медицинских работников и фармацевтических работников".
7. Приказ Минздрава России от 06.06.2012 N 4н (ред. от 25.09.2014) "Об утверждении номенклатурной классификации медицинских изделий".

Улучшенная вёрстка: Детская урология в Омске http://disuria.ru

Приложение Б

Алгоритмы ведения пациента

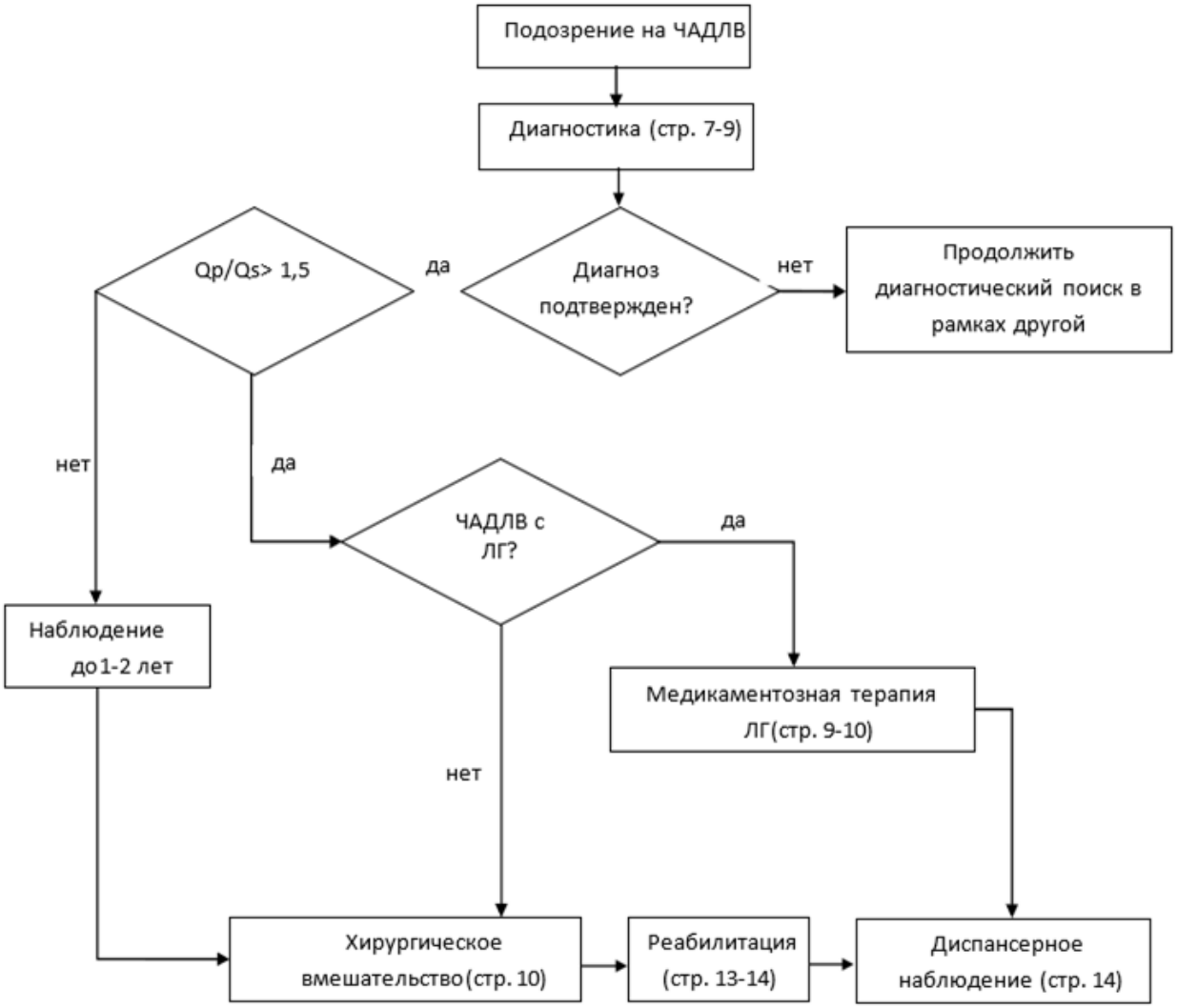

Приложение В

Информация для пациентов

Частичный аномальный дренаж легочных вен обычно сочетается с наличием межпредсердного сообщения (дефект межпредсердной перегородки, открытое овальное окно) и неправильным аномальным впадением одной или двух (реже трех) легочных вен в правое предсердие, в верхнюю или нижнюю полые вены, или в системные вены меньшего порядка, вместо левого предсердия. При существовании отверстия в межпредсердной перегородке возникает шунт со сбросом крови слева направо. При дефекте межпредсердной перегородки кровь из левого предсердия частично уходит в правое предсердие при каждом сокращении сердца. Соответственно, правые камеры сердца переполняются, т.к. им приходится пропускать через себя лишний объем крови, который прошел через легкие. Поэтому легочные сосуды переполнены кровью. Отсюда склонность к респираторным

Улучшенная вёрстка: Детская урология в Омске http://disuria.ru

инфекциям (бронхит, пневмония). Давление в предсердиях низкое, а правое предсердие самая "растяжимая" камера сердца. Поэтому оно, увеличиваясь в размерах, справляется с нагрузкой достаточно легко до определенного времени.

Новорожденные, грудные дети, и дети раннего возраста в подавляющем большинстве растут и развиваются абсолютно нормально. Родители могут замечать их склонность к частым простудным заболеваниям, которые могут заканчиваться бронхитом или пневмонией, что должно насторожить родителей. Иногда дети с ЧАДЛВ растут с дефицитом веса и несколько отличаются от своих здоровых сверстников.

Жалобы "на сердце" могут и, как правило, появляются в отроческом возрасте. Это жалобы на "перебои" сердечного ритма, которые человек ощущает. Со временем они становятся чаще, а иногда приводят к тому, что больной становится уже неспособным к нормальным, обычным физическим нагрузкам. Чтобы избежать подобного "естественного" течения порока, рекомендуется выполнять хирургическое лечение на сердце: дефект межпредсердной перегородки закрывают заплатой из перикарда ребенка, а аномально дренирующие легочные вены перемещают в полость левого предсердия заплатой в виде тоннеля в полости правого предсердия, которая направляет оксигенированную в легких кровь в левые отделы сердца.

Обычно, вмешательство носит не срочный характер. Но нужно проводить операцию в более раннем возрасте, если респираторные заболевания нижних дыхательных путей (бронхит, пневмония) становятся более частыми, увеличиваются размеры правых камер сердца и возрастает риск развития бронхиальной астмы.

Выполнение операции в более раннем возрасте оказывает менее негативное влияние на эмоциональное и психическое состояние ребенка/пациента и, следовательно, на его ближайших родственников.

После выписки из специализированного центра рекомендуется строго соблюдать предписания, указанные в выписных документах (выписной эпикриз).

При любых инвазивных манипуляциях (стоматологические, косметологические, прочие процедуры, предполагающие или несущие риск нарушения целостности кожных покровов и слизистых) рекомендуется обязательно проводить антибактериальное прикрытие для профилактики возникновения инфекционного эндокардита в течение 6 месяцев после операции.

Случаи предполагаемых инвазивных манипуляций рекомендуется обязательно согласовывать с кардиологом, ведущим наблюдение за пациентом по месту жительства.

Изменение доз и схем тех или иных лекарственных препаратов, а также назначение дополнительных или альтернативных лекарственных препаратов осуществляет только лечащий врач.

При возникновении побочных эффектов от приема лекарственных препаратов рекомендуется в максимально быстрые сроки обсудить их с лечащим врачом.

Рекомендуется внеочередная консультация кардиолога в максимально короткие сроки при возникновении или резком прогрессировании следующих симптомов: утомляемость, одышка, цианоз, отеки, аритмии, потери сознания, неврологический дефицит (потеря зрения, слуха, речи, онемение конечности, парезы и параличи, в т.ч. кратковременные), острые респираторные заболевания, лихорадка неясного генеза.

Улучшенная вёрстка: Детская урология в Омске http://disuria.ru

Приложение Г

Нет.

Новые, изданные в 2020-2024 гг. и официально утверждённые Минздравом РФ, клинические рекомендации (руководства, протоколы лечения) – на нашем сайте. Интернет-ссылка: http://disuria.ru/load/zakonodatelstvo/klinicheskie_rekomendacii_protokoly_lechenija/54.

Если где-то кем-то данный документ был ранее распечатан, данное изображение QR-кода поможет вам быстро перейти по ссылке с бумажной копии – в нём находится эта ссылка.