

## **Клинические рекомендации – Врожденная диафрагмальная грыжа – 2024-2025-2026 (12.12.2024) – Утверждены Минздрава РФ**

Кодирование по Международной статистической классификации болезней и проблем, связанных со здоровьем: K44.0; K44.1; K44.9; Q40.1; Q79.0; Q79.1

Год утверждения (частота пересмотра): 2024

Возрастная категория: Дети

Пересмотр не позднее: 2026

ID: 840

По состоянию на 12.12.2024 на сайте МЗ РФ

Официально применяется с 01.01.2025 в соответствии с Постановлением Правительства РФ от 17.11.2021 N 1968

### **Разработчик клинической рекомендации**

- Общероссийская общественная организация "Российская ассоциация детских хирургов"

Одобрено Научно-практическим Советом Минздрава РФ

### **Список сокращений**

ВДГ – врожденная диафрагмальная грыжа

ВЧОИВЛ – высокочастотная осцилляторная искусственная вентиляция легких

ГПОД – грыжа пищеводного отверстия диафрагмы

ГЭР – гастроэзофагеальный рефлюкс

ГЭРБ – гастроэзофагеальная рефлюксная болезнь

ЖКТ – желудочно-кишечный тракт

ИВЛ – искусственная вентиляция легких

КОС – кислотно-основное состояние

МСКТ – мультиспиральная компьютерная томография

НиАД – неинвазивное артериальное давление

НСГ – нейросонография

ОРИТ – отделение реанимации и интенсивной терапии

ПГД – передняя диафрагмальная грыжа

ПЦР – полимеразная цепная реакция

САД – систолическое артериальное давление

срАД – среднее артериальное давление

УЗДГ – ультразвуковая доплерография

УЗИ – ультразвуковое исследование

ЦНС – центральная нервная система

ЧСС – частота сердечных сокращений

ЭГДС – эзофагогастродуоденоскопия

ЭТТ – эндотрахеальная трубка

ЭХО КГ – эхокардиография

ЭКГ – электрокардиография

С – комплайнс (растяжимость) легких

CDP (Paw) – постоянное расправляющее давление

ЕТСО<sub>2</sub> – уровень углекислого газа в конце выдоха

Fr – частота вентиляции

FiO<sub>2</sub> – фракция вдыхаемого кислорода

IO – индекс оксигенации

$f_z$  – частота при ВЧОИВЛ

MAP – среднее давление в дыхательных путях

PIP – peak inspiratory pressure (пиковое давление на вдохе)

PEEP – positive end expiratory pressure (положительное давление в конце выдоха)

$P_{aCO_2}$  – парциальное давление углекислого газа в артериальной крови

$P_{aO_2}$  – парциальное давление кислорода в артериальной крови

P – амплитуда колебательного давления

R – резистентность грудной клетки

$SrO_2$  – насыщение гемоглобина кислородом в смешанной венозной крови

$T_{in}$  – время вдоха

$V_t$  – volume tidal (дыхательный объем)

## Термины и определения

Под диафрагмальными грыжами понимают перемещение органов брюшной полости в грудную клетку через дефект в диафрагме.

Врожденная диафрагмальная грыжа купола диафрагмы – диафрагмально-плевральная грыжа, причиной которой может отсутствовать прикрепление мышцы диафрагмы в реберно-позвоночном отделе (грыжа Богдалека – слева; грыжа Морганьи – справа), чаще всего дефект локализуется слева, такая грыжа называется ложной; другая причина возникновения врожденной диафрагмальной грыжи – недоразвитие мышц в отдельных участках грудобрюшной преграды приводящее к возникновению грыж с мешком, стенки которого состоят из серозных покровов – брюшинного и плевральных листков. Такие грыжи называют истинными.

Грыжа пищеводного отверстия диафрагмы – смещение содержимого брюшной полости через пищеводное отверстие диафрагмы вследствие его расширения.

Грыжи переднего отдела диафрагмы – патология, при которой имеется дефект в грудинно-реберном отделе диафрагмы, через который происходит грыжевое выпячивание органов брюшной полости в грудную.

## 1. Краткая информация по заболеванию или состоянию (группы заболеваний или состояний)

### 1.1. Определение заболевания или состояния (группы заболеваний или состояний)

Врожденная диафрагмальная грыжа (ВДГ) – порок развития диафрагмы, возникающий в результате нарушения процесса облитерации плевроперитонеального канала или несостоятельности диафрагмы, что приводит к нарушению разделения брюшной полости и грудной клетки и смещению желудка, селезенки, кишечника и/или печени, почки в грудную полость [1-3].

Грыжа пищеводного отверстия диафрагмы – заболевание, связанное со смещением через пищеводное отверстие диафрагмы в грудную полость абдоминального отдела пищевода, кардии, верхнего отдела желудка, а иногда и петель кишечника. Грыжи пищеводного отверстия диафрагмы относятся к истинным грыжам и делятся на две большие группы – эзофагеальные и параэзофагеальные. Наиболее часто (примерно в 80-90% случаев) встречаются эзофагеальные грыжи. При эзофагеальных грыжах пищеводно-желудочный переход вместе с желудком смещается через пищеводное отверстие выше уровня диафрагмы. Пищевод обычно имеет нормальную длину, но из-за смещения кверху он может быть деформирован и изогнут. Для параэзофагеальных грыж характерно смещение части желудка и/или других брюшных органов (сальник и кишечник) вверх рядом с пищеводом.

Пищеводно-желудочный переход в этом случае располагается на обычном месте. Грыжи пищевода не всегда являются фиксированными. Степень смещения вверх и форма желудка могут меняться в зависимости от положения больного, степени заполнения и состава содержимого желудка (плотная пища или жидкая, газ). Перемещение желудка при грыжах пищевода может быть частичным или полным.

Релаксация (эвентрация) диафрагмы – стойкое высокое расположение диафрагмы, сохраняющей свою непрерывность и прикрепление в обычных местах. В основе этого заболевания лежит нарушение иннервации диафрагмы вследствие повреждения или вовлечения в патологический процесс диафрагмального нерва с последующей нейрогенной дистрофией мышечных элементов диафрагмы. Ослабленный купол диафрагмы приподнимается и смещается в грудную полость, что может приводить к нарушению дыхания. При релаксации диафрагма сохраняет свою анатомическую целостность, но при этом может выглядеть тонкой и перепончатой. Именно это отличает ее от врожденной диафрагмальной грыжи. Релаксация диафрагмы приводит к аномальному подъему одного купола диафрагмы в результате паралича, аплазии или атрофии мышечных волокон различной степени. В отличие от истинной релаксации диафрагмы, парез или паралич диафрагмы является более распространенным приобретенным состоянием, которое обычно возникает в результате повреждения диафрагмального нерва, связанного с опухолью или травмой.

## **1.2. Этиология и патогенез заболевания или состояния (группы заболеваний или состояний)**

### **Врожденная диафрагмальная грыжа**

Причины возникновения и механизмы развития ВДГ точно не установлены. Порок начинается формироваться у эмбриона на 4-й неделе гестации, когда образуется зачаток перегородки между перикардиальной полостью и туловищем зародыша. На 8-10 неделе гестации возникает дефект диафрагмы в результате нарушения процесса закрытия плевроперитонеального канала, чаще всего в заднелатеральном отделе (грыжа Богдалека). Органы брюшной полости могут эвентрировать через дефект в плевральную полость в течение всего периода после возвращения кишечника в брюшную полость (9-10 недели гестации). Недоразвитие мышц в отдельных участках грудобрюшной преграды приводит к возникновению грыж с мешком, стенки которого состоят из серозных покровов – брюшинного и плевральных листков. Мешок пролабирует в грудную клетку, в полости мешка содержатся перемещенные органы брюшной полости (кишечник, желудок, селезенка) [1-3].

На стороне грыжи отмечается значительное поражение легкого – гипоплазия, однако контрлатеральное легкое, как правило, также имеет аномальное строение и меньшую массу по сравнению с нормой. Гипоплазия легких – уменьшение количества бронхиол и альвеол, дисфункция сурфактантной системы. Уменьшение количества артериол и их диаметра, утолщение мышечного слоя приводит к формированию легочной гипертензии. При перемещении значительного количества органов брюшной полости в грудную клетку приводит к снижению сократимости левых отделов сердца, гипоплазии левого желудочка, повышению давления в легочной артерии [4, 5].

Никакая из единичных генных мутаций не была идентифицирована как фактор, приводящий к формированию ВДГ. Существует мнение о сочетании ВДГ с хромосомными аномалиями и синдромами: трисомия 18, синдром Тернера (45XO), синдром Фринза, делеция короткого плеча 27 хромосомы, синдром Голденхара [1, 2, 4].

## **Грыжа пищеводного отверстия диафрагмы**

Появлению скользящей грыжи пищеводного отверстия диафрагмы способствуют изменения строения структур, образующих пищеводное отверстие, повышение внутрибрюшного давления, ожирение. При изменении конфигурации формирующих пищеводное отверстие ножек диафрагмы в нем образуются слабые участки, преимущественно по задней полуокружности. Внедряющиеся в них ткани или органы не встречают достаточного сопротивления, и происходит постепенное расширение пищеводного отверстия, его мышечных и соединительнотканых структур. Фиксирующие структуры (пищеводно-диафрагмальная мембрана, желудочно-печеночная и желудочно-диафрагмальные связки) могут быть врожденно ослабленными либо подвергаться возрастным инволюционным изменениям и легко растягиваться, надрываться. Подобные изменения в соединительнотканых структурах возникают вследствие плохого питания, тяжелых заболеваний.

Определенную роль в образовании грыжи пищеводного отверстия диафрагмы играет повышенное внутрибрюшное давление, наблюдающееся при ожирении, асците, длительном кашле, хронических заболеваниях легких, рвоте, поднятии тяжестей. Ожирение, кроме повышения внутрибрюшного давления, способствует отложению жира в забрюшинном пространстве позади пищеводно-желудочного соединения, что приводит к расширению этой зоны. Большое значение придается также ослаблению и растяжению пищеводно-диафрагмальной мембраны, которая у здорового человека препятствует смещению кардии вверх. При повышении внутрибрюшного давления увеличиваются размеры пищеводного отверстия, через которое кардия смещается в грудную полость, укорачивается брюшная часть пищевода, выпрямляется угол Гиса. Перемещению кардии способствует отрицательное давление в грудной полости, пищеводно-диафрагмальная связка растягивается, возрастает боковая тяга на стенке пищевода, изменяется функция нижнего пищеводного сфинктера. В результате этого резко нарушается замыкательная функция кардии, создаются благоприятные условия для забрасывания желудочного содержимого в пищевод и возникновения рефлюкс-эзофагита. Вместе с тем возникающие в результате пептического эзофагита спастические сокращения пищевода или его рубцовое укорочение способствуют увеличению фиксации грыжи пищеводного отверстия. Таким образом, грыжа пищеводного отверстия диафрагмы и рефлюкс-эзофагит взаимно отягощают друг друга.

Параэзофагеальная грыжа является более редкой патологией, чем скользящая грыжа. По данным ряда авторов она составляет 15% всех случаев грыж пищеводного отверстия диафрагмы. В этом случае пищеводно-желудочное соединение располагается под диафрагмой, пищеводно-диафрагмальная связка хорошо выражена и не растянута. Дно желудка и большая кривизна желудка смещаются в грудную полость через расширенное пищеводное отверстие. Содержимое параэзофагеальной грыжи со всех сторон покрыто брюшиной, т.е. имеется грыжевой мешок. Иногда грыжевое выпячивание располагается не рядом с пищеводом, а отделено от него фиброзно-мышечными волокнами. При увеличении размеров грыжи кардия может сместиться в средостение. В таких случаях говорят о комбинированной грыже. Кроме желудка содержимым грыжевого мешка могут быть тонкая и толстая кишка, сальник и селезенка.

## **Грыжа переднего отдела диафрагмы**

Диафрагмальные грыжи, которые образуются около грудины в зоне стернальной мышечной части диафрагмы (ретростернальные) или треугольника Ларрея (костостернальные), принято называть "парастернальные", или грыжи Морганьи. У взрослых диафрагмальные грыжи составляют 2-3% от всех диафрагмальных грыж, причем справа они встречается гораздо чаще, чем слева. Грыжи Морганьи имеют расположенный в переднем средостении грыжевой мешок, а грыжевым содержимым обычно является поперечно-

ободочная кишка, большой сальник, реже – желудок.

Анатомически ретростерральная грыжа представляет собой порок развития диафрагмы с формированием "слабого места" в области грудинно-реберного треугольника, лишённого мышечных волокон [6]. Данный вид грыжи часто именуют грыжей Морганьи в честь итальянского анатома Giovanni Battista Morgagni, впервые описавшего данную патологию, а также грыжей Ларрея – в честь французского хирурга Dominique Jean Larrey, описавшего доступ к перикарду через левую грудинно-реберную щель [7, 8].

В литературе грыжи переднего отдела диафрагмы имеют различные названия: грыжа Морганьи, Ларрея, Морганьи-Ларрея, ретроосто-ксифоидальная, парастерральная, ретрохондро-стерральная, ретростерральная, субкостальная, субстерральная и субкостостерральная грыжа [9-11]. Существует также путаница в описаниях грыжи Морганьи и Ларрея. Dargi et al. описывает грыжу Морганьи с левой стороны [12], в то время как другие авторы описывают грыжу Морганьи справа, а грыжу Ларрея с левой стороны [13]. Некоторые принимают как правую, так и левую стороны для грыж Морганьи или Ларрея [14, 15].

Грыжевое выпячивание из брюшной полости в переднее средостение происходит через дефект диафрагмы позади грудины (щель Ларрея) с образованием грыжи Морганьи [16]. Грыжевой мешок образует париетальная брюшина. Некоторые авторы левостороннюю грыжу называют грыжей Ларрея, правостороннюю – грыжей Морганьи. Их содержимым обычно является часть печени, тонкая и толстая кишка, реже селезенка.

Френоперикардальные грыжи являются ложными, дефект располагается в сухожильной части диафрагмы и прилежащем к нему отделе перикарда. Через этот дефект брюшные органы могут непосредственно смещаться в полость перикарда, и, наоборот, сердце частично вывихивается через дефект в диафрагме в брюшную полость (ретроградная грыжа). Ретростерральный дефект в перикарде и диафрагме может сочетаться с эпигастральным диастазом или эпигастральной грыжей пупочного канатика (пентада Кантрелла).

### **Релаксация (эвентрация) диафрагмы**

Релаксация диафрагмы может быть врожденной или приобретенной. Врожденная релаксация возникает в результате нарушения развития мышц диафрагмы или отсутствия диафрагмальных нервов. По некоторым источникам в период эмбриогенеза происходит аномальная или замедленная миграция миобластов из верхних шейных сомитов в поперечную перегородку и плевроперитонеальную мембрану, что приводит к структурному дефициту диафрагмальной мышцы. В макроскопическом аспекте пораженная часть диафрагмы становится истонченной, перепончатой и не имеет мышечного слоя. При микроскопическом рассмотрении видна скудность или полное отсутствие мышечных волокон, а также наблюдаются диффузные фиброэластические изменения.

Приобретенная релаксация возникает по нескольким причинам: повреждение диафрагмального нерва в результате родовой травмы или торакальной операции в связи с врожденным пороком сердца, прерывание диафрагмального нерва новообразованием или хирургической резекцией, утрата сократительной способности приводит к атрофии мышц с высоким стоянием купола диафрагмы.

## **1.3. Эпидемиология заболевания или состояния (группы заболеваний или состояний)**

### **Врожденная диафрагмальная грыжа**

1 на 2000-4000 новорожденных.

Соотношение полов 1:1 [1, 2, 17].

### **Грыжа пищеводного отверстия диафрагмы**

ГПОД является относительно распространенным заболеванием: встречается у 5% всего взрослого населения, причем у 50% пациентов она не вызывает никаких клинических проявлений и, следовательно, не диагностируется. По данным некоторых авторов, частота встречаемости составляет у 2-16% лиц, страдающих желудочно-кишечными расстройствами, и у 5-15% больных, подвергшихся рентгенологическому обследованию по поводу заболевания пищеварительного тракта.

Истинную частоту данного состояния определить трудно, поскольку в большинстве случаев хиатальные грыжи не имеют клинических проявлений. При этом считается, что у лиц моложе 30 лет подобные анатомические изменения отмечаются в 10-15% случаев, в то время как у индивидуумов старше 50 лет – в 60% [18-21]. Педиатрическая статистика несколько отличается от этих данных. Врожденные грыжи диафрагмы встречаются у одного из 1700 новорожденных. По данным Н.Г. Зернова и соавт. (1988) ГПОД выявляются у 5,3% детей с рефлюкс-эзофагитом [22, 23]. По литературным данным последнего десятилетия частота скользящих ГПОД у детей с заболеваниями пищевода находится в диапазоне 4,5-7,2%. При этом гендерные различия несущественны [24].

### **Грыжа переднего отдела диафрагмы**

Передняя диафрагмальная грыжа (ПДГ) является редкой врожденной патологией, встречающейся у детей с частотой 1:4800 и составляющей 1-6% от всех врожденных диафрагмальных грыж [25-29].

У большинства пациентов грыжи переднего отдела диафрагмы диагностируются и лечатся в детском возрасте. Однако в 5% случаев они могут манифестировать и у взрослых [30]. Как правило грыжа Морганьи-Ларрея у взрослых развивается вследствие повышения внутрибрюшного давления и связана с различными приобретенными состояниями (беременность, ожирение, запоры, травмы и др.) [31, 32].

### **Релаксация (эвентрация) диафрагмы**

Согласно литературным данным релаксация диафрагмы – редкая патология, которая встречается у 0,05/1000 новорожденных, в 60-80% случаев поражая преимущественно мальчиков, чаще всего поражая левый купол диафрагмы. Она составляет 5-7% всех заболеваний диафрагмы.

## **1.4. Особенности кодирования заболевания или состояния (группы заболеваний или состояний) по Международной статистической классификации болезней и проблем, связанных со здоровьем**

К44.0 Диафрагмальная грыжа с непроходимостью без гангрены

Диафрагмальная грыжа: вызывающая непроходимость; ущемленная; неправильная; без гангрены; странгуляционная.

К44.1 Диафрагмальная грыжа с гангреной

Гангренозная диафрагмальная грыжа.

К44.9 Диафрагмальная грыжа без непроходимости или гангрены.

Q40.1 Врожденная грыжа пищеводного отверстия диафрагмы

Q79.0 врожденная диафрагмальная грыжа

Q79.1 другие пороки развития диафрагмы

Отсутствие диафрагмы

Врожденный порок диафрагмы БДУ

Эвентрация диафрагмы



## 1.5. Классификация заболевания или состояния (группы заболеваний или состояний)

1. Анатомическая классификация врожденных диафрагмальных грыж у детей:

а) Грыжи заднего отдела диафрагмы

- ложная (грыжа Богдалека)

б) Грыжи купола диафрагмы

- истинная (частичная, субтотальная, тотальная)

- ложная (частичная, субтотальная, тотальная)

в) Грыжи переднего отдела диафрагмы

- ложная (френоперикардиальная)

- истинная (ретростернальная)

2. По стороне поражения:

Левосторонняя

Правосторонняя

Двухсторонняя

3. По форме грыжи:

- Ложная, задне-латеральная (при отсутствии грыжевого мешка), грыжа Богдалека (при левосторонней локализации), грыжа Морганьи (при правосторонней локализации)

- Истинная, эвентрация диафрагмы, эвисцерация диафрагмы (с наличием грыжевого мешка)

4. Интраоперационная классификация:

- тип А – дефект в мышечной части диафрагмы, занимает не более 10% от окружности купола, латеральные края дефекта смыкаются

- тип В – дефект в мышечной части, занимает не более 50% от окружности купола, латеральные края дефекта не смыкаются, находятся на расстоянии друг от друга

- тип С – часть купола диафрагмы представлена, дефект занимает более 50% от окружности диафрагмы, латеральные края дефекта располагаются на значительном расстоянии друг от друга

- тип D – интерпретируется, как агенезия купола диафрагмы, отсутствует до 90% ткани купола

### Грыжа пищеводного отверстия диафрагмы

Попытки классифицировать ГПОД в подтипы начались в начале прошлого века [33]. Наиболее часто используемая классификация в России – анатоμο-рентгенологическая классификация ГПОД [34, 35]. Петровский Б.В. с соавторами предложил следующую классификацию грыж пищеводного отверстия диафрагмы:

I. Скользящие (аксиальные) грыжи пищеводного отверстия:

1. Пищеводная грыжа пищеводного отверстия;

2. Кардиальная грыжа пищеводного отверстия;

3. Кардио-фундальная грыжа пищеводного отверстия.

II. Параэзофагеальные грыжи пищеводного отверстия:

1. Фундальная грыжа пищеводного отверстия;

2. Антральная грыжа пищеводного отверстия;

3. Кишечная грыжа пищеводного отверстия (тонкокишечная и толстокишечная);

4. Комбинированная кишечно-желудочная грыжа пищеводного отверстия;

5. Сальниковая грыжа пищеводного отверстия.

III. Гигантские грыжи пищеводного отверстия:

1. Субтотальная желудочная грыжа пищеводного отверстия;

2. Тотальная желудочная грыжа пищеводного отверстия.

IV. Короткий пищевод 1-й и 2-й степени:

1. приобретенный короткий пищевод;
2. врожденный короткий пищевод.

Современная анатомическая классификация, принятая консенсусами большинства европейских стран и США, выделяет I-IV типы ГПОД [36]:

Тип I – скользящие ГПОД, когда гастроэзофагеальный переход смещается выше диафрагмы, желудок остается в своем обычном продольном положении, а дно остается ниже гастроэзофагеального перехода.

Тип II – это классические параэзофагеальные грыжи; гастроэзофагеальный переход остается в своем нормальном анатомическом положении, но часть дна, которая прилегает к пищеводу, выходит через диафрагмальное окно.

Тип III – представляет собой комбинацию типов I и II, причем как гастроэзофагеальный переход, так и дно, выпячиваются через пищеводное отверстие диафрагмы. Дно лежит над гастроэзофагеальным переходом.

Тип IV – характеризуются наличием другой структуры в грыжевом мешке, отличной от желудка, такой как сальник, толстая или тонкая кишка, селезенка.

### **Грыжа переднего отдела диафрагмы [16]**

I. Ретростернальные грыжи (истинные):

1. Загрудинные;
2. Загрудинно-реберные

II. Френоперикардальные грыжи (ложные)

Релаксацию диафрагмы можно разделить на следующие виды:

1. Односторонняя или двусторонняя
2. Частичная (передняя, заднебоковая, медиальная) или полная.

Полная релаксация диафрагмы неизменно происходит с левой стороны, однако частичная релаксация диафрагмы почти всегда наблюдается с правой стороны.

1. Врожденная или приобретенная.

При врожденной релаксации диафрагма состоит из тонкой мембраны, которая по периферии прикреплена к здоровой мышце. При приобретенной релаксации сухожильный центр находится в нормальном состоянии, а диафрагма состоит из нормально развитой мышцы, являющейся атрофичной.

По клиническому течению релаксации диафрагмы Б.В. Петровский и соавт. выделяют 4 формы [37]:

1. Бессимптомная;
2. Со стертыми клиническими проявлениями;
3. С выраженными клиническими симптомами;
4. Осложненная (заворот желудка, язва желудка, кровотечение и др.).

### **1.6. Клиническая картина заболевания или состояния (группы заболеваний или состояний)**

#### **Врожденная диафрагмальная грыжа**

Клиническая картина ВДГ проявляется респираторным дистресс-синдромом. Клинические сценарии после рождения варьируют от немедленного тяжелого респираторного дистресса с сопутствующим респираторным ацидозом с гемодинамической



нестабильностью, до стабильного периода с отсроченным дистрессом. Острая дыхательная недостаточность прогрессирует быстро. При осмотре помимо цианоза обращает на себя внимание асимметрия грудной клетки с выбуханием стороны поражения и отсутствием экскурсии этой половины. Характерный симптом – запавший ладьевидный живот. Сердечные тоны (при левосторонней грыже) выслушиваются справа от грудины, при правосторонней – по передней подмышечной линии слева, что указывает на смещение сердца в здоровую сторону.

При истинных диафрагмальных грыжах, при выпячивании ограниченной части диафрагмы справа, когда содержимое составляет внедрившийся участок печени, клинические симптомы отсутствуют. При подобных грыжах, локализующихся слева, несмотря на отсутствие видимых клинических проявлений существует некоторое смещение сердца с его ротацией, что может вызвать скрытые сердечно-сосудистые нарушения. Для их выявления следует проводить дополнительные методы исследования [1-3, 38].

### **Грыжи пищеводного отверстия диафрагмы**

Клиническая картина эзофагеальной грыжи в основном обусловлена гастроэзофагеальным рефлюксом (ГЭР), возникающим в результате нарушения функции кардиального отдела пищевода. В тех случаях, когда у ребенка сохранена нормальная функция нижнего пищеводного сфинктера, заболевание может протекать бессимптомно.

Симптомы заболевания в большинстве случаев появляются рано, почти в половине случаев в грудном возрасте. Как и при гастроэзофагеальной рефлюксной болезни (ГЭРБ) без эзофагеальной грыжи, у детей можно выделить три основных клинических синдрома: рвоты, эзофагита и респираторных осложнений, которые нередко встречаются у одного и того же больного [39-45]. Следует отметить, что при эзофагеальных грыжах клинические признаки заболевания более выражены и хуже поддаются консервативному и медикаментозному лечению. Поэтому наличие симптомов ГЭР у детей с эзофагеальными грыжами обычно является показанием к корригирующим и антирефлюксным операциям. Беспокойство и рвота являются ведущими симптомами заболевания у детей младшего возраста. Рвота чаще связана с приемом пищи, носит самый разнообразный характер, может быть обильной или в виде срыгиваний. В рвотных массах чаще находят желудочное содержимое, иногда с примесью желчи. Вследствие постоянной и упорной рвоты дети плохо прибавляют массу тела. В некоторые периоды, особенно в первые месяцы жизни, даже теряют вес и истощаются. Дети старшего возраста нередко физически хуже развиты. На признаки эзофагита (боли в животе и изжогу) жалуются в основном дети старшего возраста. Боли, как правило, возникают после еды, в положении лежа или при наклоне туловища, что связано с затеканием желудочного содержимого в пищевод и агрессивным воздействием на его слизистую оболочку. Эрозивный и язвенный эзофагит могут вызвать скрытые кровотечения в просвет желудочно-кишечного тракта примерно у 50% детей. В результате возникает хроническая железодефицитная анемия, причины которой иногда трудно установить. Массивные пищеводные кровотечения в виде кровавой рвоты или мелены для эзофагеальных грыж не характерны. Тяжелым осложнением эзофагита являются пептические стриктуры пищевода, обычно вследствие рубцевания язв. Эти стриктуры чаще всего короткие и располагаются в нижнем отделе пищевода. Нередко, примерно в 30-40% случаев, особенно у детей раннего возраста, имеют место рецидивирующие аспирационные пневмонии. Часто встречается и другая респираторная патология – трахеобронхиты, ночной кашель, бронхиальная астма. Примерно у 15% больных формируется оториноларингологическая патология – ларингиты, фарингиты, отиты, синуситы и др.

### **Грыжа переднего отдела диафрагмы**

Клиническая картина грыжи Морганьи характеризуется медленным развитием. Даже

при значительных размерах они длительно могут быть малосимптомными и протекать под "маской" других заболеваний. Для ретростернальных (парастернальных) грыж более характерны симптомы расстройства функции желудочно-кишечного тракта. Сдавливание легкого или сердца при этой патологии обычно бывает незначительным. У ребенка периодически возникают боли и неприятные ощущения в эпигастральной области, иногда рвота. Одышка, кашель, цианоз встречаются редко. Почти в 50% случаев данный порок клинически может не проявляться. При осмотре отмечается выбухание передненижнего отдела грудины. Методом перкуссии и аускультации можно определить тимпанит, ослабление сердечных тонов, отсутствие абсолютной сердечной тупости. Если грыжевой мешок заполнен салынком или частично отшнуровавшейся печенью, то, наряду с ослаблением сердечных тонов, будет отмечаться укорочение перкуторного звука. При ретростернальных грыжах нередко встречаются сочетанные аномалии, особенно пороки сердца и трисомия 21.

При френоперикардиальных грыжах ведущими симптомами являются цианоз, одышка, беспокойство, реж е рвота, возникающие в результате смещения в полость перикарда петель кишечника. Симптомы заболевания часто появляются еще в первые недели и месяцы жизни. Возможно ущемление выпавших в полость перикарда петель кишечника. При осмотре выявляется выпячивание грудной клетки. Возможна асимметрия живота с втяжением в области левого подреберья. При перкуссии определяется исчезновение абсолютной сердечной тупости. Сердечные тоны приглушены. При ретроградных френоперикардиальных грыжах, когда наблюдается пролабирование сердца через дефект, на первый план выступают сердечно-сосудистые расстройства. Этот вид диафрагмальной грыжи наиболее часто сопровождается множественными пороками развития (пороки сердца, транспозиция магистральных сосудов сердца, поликистоз почек).

### **Релаксация (эвентрация) диафрагмы**

Релаксация диафрагмы обычно является бессимптомной и обнаруживается случайно во время обычного рентгеновского скрининга грудной клетки, особенно это характерно в тех случаях, когда релаксация является частичной. Симптомы могут возникнуть уже в более старшем возрасте, что может быть связано с увеличением веса и податливостью грудной клетки, такая ситуация более свойственно полной релаксации диафрагмы.

Полная релаксация приводит к высокому стоянию диафрагмы с сокращением объемов легких и нарушением вентиляции. Это приводит к компрессии основания легкого, вызывая ателектаз и плохое дренирование, что может вызвать развитие пневмонии. У некоторых детей проявляются рецидивирующие инфекции дыхательных путей.

Наиболее тяжелая клиническая картина развивается при релаксации диафрагмы у новорожденных: выражена дыхательная недостаточность с одышкой и цианозом, дыхание нередко аритмичное, с втяжением уступчивых мест грудной клетки, границы сердца смещены в здоровую сторону, на стороне поражения дыхание прослушивается хуже. У большинства детей обнаруживают симптомы сердечно-сосудистых расстройств.

У детей старшего возраста при одностороннем поражении клиническая картина не выражена, однако может появляться одышка при умеренной физической нагрузке.

Несмотря на то, что самыми распространенными являются респираторные признаки, у некоторых пациентов с релаксацией диафрагмы могут развиваться аномалии ЖКТ. Сюда входят сложность кормления, боли в животе, тошнота, рвота, регургитация, запоры, невозможность набрать вес. Их связывают с заворотом желудка, который является известным осложнением при релаксации левого купола диафрагмы. При этом из брюшной полости высоко вверх поднимаются желудок, толстая кишка, селезенка, реж е – тонкая кишка. Смещенный вверх желудок претерпевает те же изменения положения, что и при диафрагмальной грыже – его большая кривизна поворачивается кверху и прилежит к

диафрагме.

## **2. Диагностика заболевания или состояния (группы заболеваний или состояний) медицинские показания и противопоказания к применению методов диагностики**

### **Врожденная диафрагмальная грыжа**

Критерии установления диагноза/состояния:

Диагностика ВДГ может быть осуществлена на основании:

- данных антенатального УЗИ плода
- данных физикального осмотра
- данных инструментальных методов обследования

Дифференциальная диагностика проводится с:

- пороками развития легких,
- образованием грудной клетки,
- гидро/хилотораксом
- пневмотораксом

### **Принципы формирования диагноза:**

При формулировке диагноза следует отразить локализацию, форму и вид диафрагмальной грыжи. Ниже приведены примеры формулировок диагноза:

1. Левосторонняя ложная диафрагмальная грыжа тип А
2. Правосторонняя истинная диафрагмальная грыжа тип С

### **2.1. Жалобы и анамнез**

Жалобы новорожденный самостоятельно не предъявляет. Анамнез собирают на основании данных антенатальной диагностики.

При отсутствии пренатальных данных о врожденном пороке, а также при появлении признаков дыхательной недостаточности в любом возрасте в первую очередь исключают диафрагмальную грыжу.

### **2.2. Физикальное обследование**

- Пациентам с подозрением на врожденную диафрагмальную грыжу рекомендуется проводить физикальное обследование с целью установления диагноза и определения тяжести состояния в объеме [1, 2, 17, 46-48]:

- Оценка цвета кожных покровов;
- Оценка асимметрии грудной клетки;
- Оценка дыхательной функции;
- Оценка сердечной деятельности;
- Оценка состояния брюшной полости

Уровень убедительности рекомендаций **C** (уровень достоверности доказательств – 5).

Комментарий: Общее состояние пациентов с ДГ обычно очень тяжелое. Первоначальные признаки, связанные с респираторным дистрессом, включают тахипноэ, вздутие грудной клетки, хрюканье, цианоз и/или бледность. Острая дыхательная недостаточность прогрессирует очень быстро. Для дифференциального диагноза с сердечным цианозом необходимо выполнить кислородный тест (вдыхание 100% кислорода в течение 5 минут). При осмотре, помимо цианоза, обращает на себя внимание асимметрия грудной клетки с взбуханием стороны поражения и отсутствием экскурсии этой половины. Очень характерный симптом – запавший ладьевидный живот. Перкуторно над

соответствующей областью грудной клетки определяют тимпанит (при эвентрации в гемиторакс петель кишечника и желудка) или притупление (при расположении в правом гемитораксе печени). При аускультации – отсутствие или резкое ослабление дыхания. Сердечные тоны (при левосторонней грыже) слева выслушиваются справа от грудины, при правосторонней – по передней подмышечной линии слева, что указывает на смещение сердца в здоровую сторону. Иногда через грудную стенку удается выслушать перистальтику перемещенных петель кишок и шум плеска. При истинных диафрагмальных грыжах, при выпячивании ограниченной части диафрагмы справа, когда содержимое составляет внедрившийся участок печени, клинические симптомы могут отсутствовать. При подобных грыжах, локализующихся слева, несмотря на отсутствие видимых клинических проявлений, существует некоторое смещение сердца с его ротацией, что может вызвать скрытые сердечно-сосудистые нарушения [1, 2].

### **2.3. Лабораторные диагностические исследования**

Специфическая лабораторная диагностика диафрагмальной грыжи отсутствует. Лабораторные диагностические исследования следует выполнять пациентам в ходе диагностики и лечения диафрагмальной грыжи в предоперационном и послеоперационном периоде. Возможно проведение неспецифической диагностики при исследовании показателей крови: по снижению уровня ионов водорода (рН), снижению уровня буферных веществ, повышению уровня углекислого газа в крови.

### **2.4. Инструментальные диагностические исследования**

Во всех случаях, для постановки диагноза диафрагмальной грыжи требуется инструментальная диагностика.

- Пациентам с врожденной диафрагмальной грыжей рекомендуется проводить рентгенограмму рентгенография легких с целью диагностики заболевания и стороны поражения [1, 2].

Уровень убедительности рекомендаций **C** (уровень достоверности доказательств – 5)

Комментарий: Диагноз ДГ подтверждается рентгенографией органов грудной клетки: смещение желудка/орогастральной трубки и смещение средостения в сторону контралатерального гемиторакса. В брюшной полости может быть минимальное количество газа или его отсутствие, особенно изначально. При левосторонней грыже в проекции левого гемиторакса визуализируются разнокалиберные тени. Характерна изменчивость положения и форм участков просветления и затемнения, что можно видеть при сравнении двух рентгенограмм, сделанных в разное время. При правосторонней грыже при эвентрации печени в правый гемиторакс выявляется тотальное затемнение правой половины грудной клетки. Купол диафрагмы на стороне поражения не визуализируется. Отличить ложную диафрагмальную грыжу от истинной трудно, особенно если плевральная полость заполнена внедрившимися органами брюшной полости. При истинных левосторонних грыжах иногда удается рентгенологически проследить верхний контур грыжевого мешка, ограничивающий петли кишечника, переместившиеся в грудную полость. При расположении истинной грыжи справа обычно ее содержимым бывает часть печени, поэтому рентгенологически тень грыжевого выпячивания будет иметь плотную интенсивность, сливающуюся в нижних отделах с основной тенью печени, а верхний контур грыжи будет сферическим.

- Пациентам с врожденной диафрагмальной грыжей рекомендуется проводить регистрацию электрокардиограммы, расшифровку, выполнение описания и интерпретацию электрокардиографических данных с целью оценки состояния сердечной мышцы, фиксации

сердечного ритма и частоты сердцебиения [17, 46].

Уровень убедительности рекомендаций **C** (уровень достоверности доказательств – 5)

Комментарий: ЭКГ выполняют для определения перегрузки правого предсердия: P-pulmonale во II отведении более 0,3 mV, перегрузка правого желудочка, увеличение зубца R в I, V1, V2 более 2,1 mV, изменения миокарда

- Пациентам с врожденной диафрагмальной грыжей рекомендуется проведение эхокардиографии для оценки сердечной деятельности и определения степени легочной гипертензии [49, 50].

Уровень убедительности рекомендаций **B** (уровень достоверности доказательств – 3)

Комментарий: Порядок проведения эхокардиографии:

1. Оценка положения сердца и ориентация его верхушки, с учетом того, что сердце всегда смещено в противоположную от грыжи сторону.

2. Анатомическая характеристика всех отделов сердца, для определения прогноза заболевания важно определение массы миокарда левого желудочка и фракции выброса левого и правого желудочков.

3. Оценка состояния атриовентрикулярных и полулунных клапанов. Важна оценка развития легочных артерий с помощью индекса Nakata или модифицированного индекса. McOoon (соотношение суммы диаметров обеих ветвей легочной артерии к диаметру нисходящей аорты на уровне диафрагмы), т.к. отмечено, что при индексе менее 1,3 летальность может достигать 100%

4. Установление локализации и размеров дефектов межжелудочковой и межпредсердной перегородок

5. Установление величины и направления сброса крови через фетальные коммуникации. В большинстве случаев в первые дни после рождения имеется открытое овальное окно и открытый артериальный проток с право-левым или двунаправленным сбросом крови. Легочная гипертензия при врожденных диафрагмальных грыжах связана с гипертрофией стенки легочных артериол в сочетании со снижением суммарной площади поперечного сечения легочных сосудов

6. Анализ систолической и диастолической функции миокарда левого и правого желудочков сердца (давление в полостях сердца, ударный и сердечный выброс, фракция укорочения левого желудочка, трансмитральный и транстрикуспидальный диастолический кровоток, легочный и системный кровоток)

7. Точная оценка степени легочной гипертензии. В результате повышения давления в малом круге кровообращения расширяются правые отделы сердца, правый желудочек и правое предсердие приобретают шаровидную форму. Систолическое давление в легочной артерии измеряют по скорости струи регургитации на трикуспидальном клапане.

8. Диагноз легочной гипертензии устанавливают, если давление в легочной артерии превышает 2/3 от системного артериального давления.

Классификация легочной гипертензии по данным ЭХО-КГ

1. Субсистемное (умеренная) – Давление в ЛА больше 2/3 от системного АД  
В абсолютных цифрах – более 50 мм рт.ст.

1. Системное (выраженная) – давление в ЛА равно системному АД  
Возможен бидиректоральный ток по фетальным коммуникациям

1. Супрасистемное (тяжелая или высокая) – давление в ЛА выше системного АД  
Право-левый сброс возможен по фетальным коммуникациям

## 2.5. Иные диагностические исследования

- В сомнительных случаях и для проведения дифференциальной диагностики с другими

заболеваниями грудной клетки рекомендовано проведение МСКТ (мультиспиральная компьютерной томографии органов грудной полости брюшной полости) или МРТ (Магнитно-резонансная томография органов грудной клетки) [1].

Уровень убедительности рекомендаций **C** (уровень достоверности доказательств – 4)

Комментарий: Если состояние больного позволяет и существуют трудности в проведении дифференциальной диагностики, следует компьютерную томографию органов грудной полости с внутривенным болюсным контрастированием. При этом удастся установить, какие органы брюшной полости находятся в грудной клетке.

## **Грыжа пищеводного отверстия диафрагмы**

### **Критерии установления диагноза/состояния**

- анамнестические данные, указывающие на время возникновения симптомов;
- данные физикального обследования (см. [раздел 1.6](#));
- данные инструментального обследования

Алгоритм диагностики скользящих хиатальных грыж совпадает с таковым для гастроэзофагеальной рефлюксной болезни. В настоящее время для диагностики грыж пищеводного отверстия диафрагмы используют рентгенологический метод, эзофагогастродуоденоскопию (ЭГДС), 24-часовую пищеводную рН-метрию, манометрию и сцинтиграфию пищевода. Подтвердить наличие ГЭР у больных с грыжами пищеводного отверстия диафрагмы можно при помощи 24-часовой рН-метрии, манометрии и сцинтиграфии пищевода [39, 40].

### **Рентгенологическое исследование**

- Пациентам при подозрении на грыжу пищеводного отверстия диафрагмы рекомендуется выполнять рентгенологическое исследование с пероральным контрастированием с целью оценки смещения желудка выше диафрагмы, определения границ грыжи и гастроэзофагеального рефлюкса [1].

Уровень убедительности рекомендаций **C** (уровень достоверности доказательств – 5)

Комментарии: При выполнении обзорной рентгенограммы органов грудной клетки можно выявить затемнение мягких тканей с или без уровня жидкости в грудной клетке. Ретрокардиальный уровень жидкости на рентгенограмме грудной клетки является патогномичным признаком для параэзофагеальной грыжи пищеводного отверстия диафрагмы. Внутриорганный газ можно наблюдать в случаях, когда содержимое грыжи – петли кишечника. Кроме того, петли кишечника могут быть визуализированы в необычном вертикальном направлении по отношению к мешку, а также характерно смещение или восходящая деформация поперечной ободочной кишки, которая может наблюдаться, когда содержимое мешка – толстая кишка.

Рентгенологическое исследование верхних отделов пищеварительного тракта с контрастным веществом является основным методом диагностики ГПОД. Являясь самым доступным в комплексе диагностических средств, рентгеноскопия при целенаправленном обследовании пациентов с соблюдением методических приемов позволяет точно выявить хиатальную грыжу в 95,5% случаев. При этом одновременно могут быть получены сведения о состоянии органов грудной клетки и брюшной полости. Рентгенологическим признаком ГПОД является смещение желудка вместе с кардиальным его отделом выше диафрагмы. В отличие от ампулы пищевода, которая имеет форму "цистоида" с гладкими контурами, для ГПОД характерна неровность контуров и, как правило, больший поперечный размер. Кроме того, эзофагеальная грыжа выявляется при любом положении тела, в то время как ампула пищевода формируется только в горизонтальном положении больного. Другими



рентгенологическими признаками эзофагеальной грыжи являются извитой ход пищевода вследствие его смещения вверх, тупой угол впадения пищевода в желудок, высокое впадение пищевода в желудок, грубые продольные складки слизистой оболочки в наддиафрагмальной части, являющиеся как бы продолжением складок желудка. На несостоятельность кардии при эзофагеальной грыже указывают рентгенологически выявляемый желудочно-пищеводный спонтанный рефлюкс, а также положительные провокационная, нагрузочная или водносифонная пробы.

### **Эндоскопический метод исследования**

- Пациентам при подозрении на грыжу пищеводного отверстия диафрагмы рекомендуется выполнение эзофагогастродуоденоскопии (ЭГДС) с целью оценки воспалительных изменений, наличия ГПОД, а также выявления пищевода Барретта [51-55].

Уровень убедительности рекомендаций **B** (уровень достоверности доказательств – 3)

Комментарии: Для эзофагеальных грыж характерно смещение пищеводно-желудочного перехода (проксимальный край желудочных складок или дистальный край палисадных сосудов) и зубчатой линии (переход пищеводного эпителия в желудочный) выше диафрагмального сужения. Существуют эндоскопические классификации (шкалы) наличия хиатальных грыж при прямом эндоскопическом осмотре (по Maekuchi) [51, 52] и при инверсионном (Hill grade system) [53]. Следует, также, обращать внимание на признаки недостаточности кардии – зияние, расширение просвета пищевода и затекание в него содержимого желудка.

ЭГДС играет важную роль в диагностике осложнений ГЭР-эзофагита, пептических стриктур пищевода и пищевода Барретта. У большинства больных с грыжей пищеводного отверстия и ГЭР пептический эзофагит разной степени выраженности поражает нижнюю треть пищевода на протяжении нескольких сантиметров или ограничивается кардиальной зоной. Слизистая оболочка в этой области может быть ярко гиперемирована, легко кровоточить. В тяжелых случаях можно видеть эрозивную поверхность, в отдельных местах покрытую фибринозными пленками. В настоящий момент для описания эрозий пищевода используется Лос-Анджелесская классификация, принятая в 1994 году [54]. Однако нередко у детей с ГПОД изменения слизистой вследствие ГЭР небольшие или отсутствуют. В этих случаях подтвердить диагноз эзофагита можно с помощью выполнения биопсии и гистологического исследования. При выявлении эндоскопических признаков кишечной метаплазии в пищеводе (пищевод Барретта) показано выполнение прицельной биопсии с целью верификации диагноза и исключения дисплазии. Для выявления участков дисплазии эндоскопически используется хромокопия с раствором уксусной кислоты (до 3%) и узкоспектральная визуализация [55].

### **Компьютерная томография**

- Пациентам при подозрении на осложненную форму грыжи пищеводного отверстия диафрагмы рекомендуется выполнение компьютерной томографии органов грудной и брюшной полости с внутривенным болюсным контрастированием с целью определения заворота и выполнения предоперационного трехмерного моделирования [56].

Уровень убедительности рекомендаций **C** (уровень достоверности доказательств – 4)

Комментарии: Компьютерная томография может быть полезна в неотложной ситуации для пациентов с подозрением на осложнения в виде заворота параэзофагеальной грыжи. В большинстве случаев в грудной полости четко видны части грыжи и любые органы, которые находятся в грыжевом мешке.

Мультиспиральная КТ с сагиттальным, фронтальным срезами и трехмерным моделированием изображения повысила чувствительность КТ для выявления ГПОД [56].

Если случается кишечная непроходимость и странгуляция, расширенные сегменты кишечника будут выявлены с уровнями жидкости в грудной и брюшной полостях. Краниальное смещение гастроэзофагеального соединения или дна желудка через пищеводное отверстие диафрагмы может быть четко визуализировано на контрастно-усиленных КТ-изображениях. Кроме того, определенное значение имеет использование томографии для верификации рецидива ГПОД.

### **Манометрия пищевода**

- Пациентам при подозрении на параэзофагеальную грыжу пищеводного отверстия диафрагмы не рекомендуется выполнение манометрии пищевода в связи с анатомическими сложностями и недостоверными результатами [57, 58].

Уровень убедительности рекомендаций **C** (уровень достоверности доказательств – 4)

Комментарии: Пищеводная манометрия может продемонстрировать уровень диафрагмальных ножек, точку инверсии дыхания и расположение нижней пищеводной составляющей грыжи. У пациентов с параэзофагеальной грыжей расположить манометрический катетер через нижний сфинктер пищевода и ниже диафрагмы может быть затруднительно. Эксперты предполагают, что контрастное исследование, демонстрирующее нормальную проходимость, может заменить потребность в манометрическом исследовании у пациентов с параэзофагеальной грыжей [57, 58]. Однако исследование моторики пищевода имеет решающее значение для обеспечения правильного расположения зонда при рН-метрии – над нижним пищеводным сфинктером у пациентов со скользящей грыжей и симптомами гастроэзофагеального рефлюкса. Данное исследование помогает в дифференциальной диагностике системных поражений мышц пищевода.

### **рН-метрия**

- Пациентам при подозрении на грыжу пищеводного отверстия диафрагмы не рекомендуется выполнение рН-метрии пищевода и желудка в связи с анатомическими сложностями и недостоверными результатами [57, 58].

Уровень убедительности рекомендаций **C** (уровень достоверности доказательств – 4)

Комментарии: рН-метрия имеет ограниченное значение в диагностике ГПОД в связи с недостоверными результатами, связанными с анатомическими особенностями, но имеет важное значение для выявления рефлюксной болезни у пациентов со скользящими грыжами I типа. Для постановки показаний к хирургическому вмешательству у пациентов со скользящей хиатальной грыжей необходимо подтверждение патологического гастроэзофагеального рефлюкса либо путем выявления эрозивного эзофагита или пищевода Барретта на ЭГДС, либо путем демонстрации индекса De Meestera по рН-метрии (нормальное значение 14, 72).

Основа оценки пациентов с ГПОД, особенно до оперативного вмешательства, это ЭГДС и рентгеноскопия с барием. Контрастные исследования более чувствительны, чем эндоскопия для выявления скользящей хиатальной грыжи. Значимость различных методов диагностики может зависеть от клинических проявлений. Случайно обнаруженные ГПОД или грыжи, которые вызывают минимальные симптомы, могут оцениваться с помощью ЭГДС и рентгеноскопии. КТ может быть проведено, если необходима дополнительная информация, чтобы помочь в принятии дальнейшего решения. В ситуации выявления желудка в необычно высоком положении или с аномальной осью у пациента с острой абдоминальной болью и рвотой должен быть исключен заворот желудка.

## Грыжа переднего отдела диафрагмы

- Пациентам при подозрении на грыжу переднего отдела диафрагмы рекомендуется выполнять обзорную прицельную рентгенографию органов грудной клетки в двух проекциях с целью оценки рентген-анатомии [1].

Уровень убедительности рекомендаций **C** (уровень достоверности доказательств – 5)

Комментарии: В диагностике грыж переднего отдела диафрагмы основную роль играют рентгенологические методы. При обзорной рентгенографии органов грудной клетки в двух проекциях для грыжи Морганьи характерна округлая ячеистая с отдельными просветлениями тень в области правого кардиодиафрагмального угла, интенсивность которой меньше, чем тени прилежащих к ней печени и сердца. В боковой проекции "затемнение с просветлениями" располагается сразу кзади от грудины и накладывается на тень сердца. Иногда визуализируются "скопления газа" над диафрагмой и типичная для поперечной ободочной кишки гаустрация. Если грыжевой мешок содержит только большой сальник, то его тень – однородная, без просветлений.

- Пациентам при подозрении на грыжу переднего отдела диафрагмы рекомендуется выполнять (рентгенографию желудка и двенадцатиперстной кишки с двойным контрастированием с целью оценки смещения органов желудочно-кишечного тракта выше диафрагмы [1].

Уровень убедительности рекомендаций **C** (уровень достоверности доказательств – 5)

Комментарии: Контрастирование желудка позволяет установить перемещение его части в грыжевой мешок, который в отличие от параэзофагеальной грыжи расположен в переднем средостении.

Отдельно верификация грыжи Морганьи проводится с помощью заполнения перемещенной поперечно-ободочной кишки бариевой взвесью через 24 ч после приема контраста. При грыже Морганьи, осложненной ущемлением поперечной ободочной кишки, выявляются характерные рентгенологические симптомы толстокишечной непроходимости, а при ущемлении желудка – задержка эвакуации бариевой взвеси через 24 ч.

- Пациентам при подозрении на грыжу переднего отдела диафрагмы рекомендуется выполнять ирригографию с целью выявления в зоне грыжевых ворот сдавления приводящего и отводящего отделов поперечно-ободочной кишки [1].

Уровень убедительности рекомендаций **C** (уровень достоверности доказательств – 5)

- Пациентам при подозрении на грыжу переднего отдела диафрагмы рекомендуется выполнять компьютерную томографию органов грудной полости с целью визуализации перемещенных в средостение органов и определения изменений в легких [1].

Уровень убедительности рекомендаций **C** (уровень достоверности доказательств – 5)

## Релаксация (эвентрация) диафрагмы

Довольно часто релаксация диафрагмы протекает бессимптомно, поэтому единственными методами диагностики являются инструментальные методы.

При объективном обследовании определяют симптом Гувера – более сильное отклонение одной из реберных дуг при вдохе кверху и кнаружи. Перкуторно отмечают увеличение и смещение кверху пространства Траубе. Нижняя граница легких спереди располагается на уровне II-IV ребра, граница сердечной тупости смещена в противоположную сторону. При аускультации выявляют приглушенные сердечные тоны, ослабленное дыхание, кишечные шумы и урчание или шум плеска над грудной клеткой.

Рентгенологическое исследование является решающим в диагностике релаксации

диафрагмы.

- Пациентам при подозрении на релаксацию диафрагмы рекомендуется выполнять обзорную прицельную рентгенографию (рентгеноскопию) органов грудной клетки в двух проекциях с целью оценки рентген-анатомии [1].

Уровень убедительности рекомендаций **C** (уровень достоверности доказательств – 5)

Комментарии: Релаксацию диафрагмы можно диагностировать по стандартным рентгенограммам в прямой задней и боковой проекциях. На пораженной стороне один из куполов диафрагмы выглядит приподнятым. При этом определяется стойкое повышение уровня расположения соответствующего купола диафрагмы до 2-5 ребра; в горизонтальном положении диафрагма и прилежащие к ней органы брюшной полости смещаются кверху; контур диафрагмы представляет собой ровную, непрерывную дугообразную линию. В некоторых случаях диафрагма настолько тонкая, что ее можно спутать с диафрагмальной грыжей. Другими наблюдаемыми рентгенологическими признаками может быть смещение средостения, ателектаз и высокое стояние желудка.

Рентгеноскопия считается наиболее надежным и информативным методом диагностики релаксации диафрагмы. Характерным рентгенологическим признаком является симптом Алышевского-Винбека – парадоксальные движения диафрагмы – подъем при глубоком вдохе и опускание на выдохе. Парадоксальные движения диафрагмы лучше выявляются при проведении функциональной пробы Мюллера – выполнение дыхательного движения при закрытой голосовой щели. При этом наблюдается симптом Вельмана – разнонаправленное движение куполов диафрагмы на здоровой и больной стороне. Задержка дыхания на высоте вдоха вызывает перемещение кверху измененной половины диафрагмы вследствие ретракционной силы легочной ткани – симптом Диллона.

- Пациентам с релаксацией диафрагмы рекомендуется выполнять компьютерную томографию органов грудной полости с целью визуализации изменений в легких, а также выявления причины релаксации [35, 59-65].

Уровень убедительности рекомендаций **C** (уровень достоверности доказательств – 5)

Комментарии: Данный рентгеновский метод исследования дает полную информацию о степени релаксации и характере изменений органов грудной и брюшной полостей. Следует отметить, что во всех случаях релаксации, даже при небольшой ее выраженности, наблюдается ателектаз и воспалительные изменения базальных сегментов легкого. Также, при КТ-сканировании возможно выявление шейной или внутригрудной опухоли, как причины паралича диафрагмального нерва или в оценке возможности поддиафрагмального процесса как причины подъема купола диафрагмы [35, 59-65].

- Пациентам с релаксацией диафрагмы рекомендуется выполнять радиоизотопную скинтиграфию легких перфузионную с целью оценки функционального состояния легкого на стороне поражения [66, 67].

Уровень убедительности рекомендаций **C** (уровень достоверности доказательств – 5)

Комментарии: Радиоизотопная скинтиграфия легких (перфузионная скинтиграфия) у пациентов с релаксацией диафрагмы позволяет оценить функциональное состояние легкого на стороне поражения. Данный метод основан на визуализации артерио-капиллярного русла легких с помощью Tc-99m-макроагрегатов альбумина, которые при внутривенном введении временно эмболизируют небольшую часть прекапилляров и артериол легких, распределяясь пропорционально кровотоку. Снижение накопления радиофармпрепарата свидетельствует о нарушении кровотока в легком, и по степени снижения накопления можно количественно оценивать нарушение перфузии легочной паренхимы [66, 67].

### **3. Лечение, включая медикаментозную и немедикаментозную терапии, диетотерапию, обезболивание, медицинские показания и противопоказания к применению методов лечения**

#### **3.1. Врожденная диафрагмальная грыжа**

Общие принципы лечения включают пренатальную помощь, постнатальное медикаментозное лечение, хирургическую коррекцию [1, 2, 47, 48].

##### **3.1.1. Пренатальная помощь**

- Беременной женщине при обнаружении у плода диафрагмальной грыжи рекомендуется проведение консультации генетика. Пренатальная диагностика позволяет проводить информированное консультирование матери и семьи, включая варианты лечения и прогноз [2, 68-70].

Уровень убедительности рекомендаций **C** (уровень достоверности доказательств – 4)

Комментарии: В качестве пренатальной помощи возможно применение фетальных процедур: установка окклюдированного баллона в трахею плода с использованием фетоскопии. Эти баллоны вводятся под контролем УЗИ между 24 и 28 неделями беременности и удаляются на 34 неделе. Окклюзия трахеи плода при ВДГ остается недоказанной терапией и должна проводиться только как часть продолжающегося рандомизированного испытания [69, 70]. Также имеются сообщения о применении медикаментозных препаратов для уменьшения легочной гипертензии у ребенка в постнатальном периоде. Несмотря на многообещающие рубежи в исследованиях пренатальных медицинских и фармакологических вмешательств для ВДГ, использование этих методов лечения остается неясным. На данный момент нет показаний для какой-либо пренатальной фармакотерапии при ВДГ [2, 68].

##### **3.1.2. Консервативное лечение**

Консервативное лечение включает все виды лечения, направленные на стабилизацию пациента после рождения, предоперационную подготовку и послеоперационный период. Антибиотикотерапия, инфузионная терапия и парэнтеральное питание назначаются по стандартной методике [3].

##### **3.1.2.1. Мероприятия в родильном зале**

- После рождения ребенку с врожденной диафрагмальной грыжей рекомендуется [3, 47, 48]:

- выполнить интубацию трахеи,
- подключить к аппарату ИВЛ,
- согреть,
- выполнить катетеризацию периферической/центральной вены
- зондирование желудка.

Уровень убедительности рекомендаций **C** (уровень достоверности доказательств – 5)

Комментарии: В большинстве случаев о существовании ВДГ у новорожденного уже известно заранее, поэтому в родзале необходимо быть готовым к проведению мероприятий по оказанию специализированной помощи новорожденному. Вентиляция с использованием маски и неинвазивная искусственная вентиляция легких противопоказаны.

Допустимо использовать на короткое время катетер, установленный в пупочную вену (Катетеризация пупочных сосудов у новорожденных). При необходимости проводят



реанимационные мероприятия [27]:

Этап	Действия	
	Благоприятный	Неблагоприятный
Прогноз ВДГ по данным пренатальной диагностики	Благоприятный	Неблагоприятный
Процедура EXIT – интубация трахеи на не пережатой пуповине	Рутинно не проводится	Возможна к применению, время проведения не более 60 с
Респираторная терапия	<p>Интубация трахеи сразу после рождения с последующим переводом на ИВЛ. У младенцев с ВДГ трахея может быть короче, и им требуется модифицированная формула расчета глубины интубационной трубки в сантиметрах от губ: <math>5,5 + \text{вес при рождении (кг)}</math>, чтобы избежать интубации правого главного бронха [1] Противопоказано проведение ИВЛ/СРАР лицевой маской и респираторная терапия СРАР любым способом</p> <p>Стартовые параметры ИВЛ (профилактика баро- и волюмотравмы):  Preak до 25 мм.рт.ст., РЕЕР 5 мм.рт.ст., VR до 60/мин, FiO2 до 100%</p> <p>Целевые показатели оксигенации:  преддуктальная SpO2 80-95%  постдуктальная SpO2 &gt; 70%</p> <p>Зондирование желудка</p>	
Поддержание системного АД	<p>Катетеризация пупочных сосудов новорожденных (вены)/обеспечение венозного доступа путем постановки катетера в периферическую вену (в случае технических сложностей)</p> <p>Волюмнагрузка натрия хлорид** 0,9% внутривенно струйно 10 мл/кг</p>	
Лечебно-охранительный режим [27]	<p>Медикаментозная седация и аналгезия:  #Фентанил** 5 мкг/кг внутривенно струйно  #Мидазолам***" 0,05-0,1 мг/кг внутривенно струйно  #Диазепам***" 0,1-0,25 мг/кг внутривенно болюсно каждые 6 часов,  При необходимости и невозможности синхронизировать с ИВЛ дополнительно проводится миоплегия:  #Атракурия безилат 0,6 мг/кг внутривенно струйно  #Рокурония бромид***" 0,6 мг/кг внутривенно струйно</p>	
Сердечно-легочная реанимация	<p>При необходимости проводится полный цикл реанимационных мероприятий согласно действующему методическому письму "Реанимация и стабилизация состояния новорожденных детей в родильном зале", 2020 г</p>	
Транспортировка в отделение реанимации	<p>На ИВЛ в транспортном кювезе при достижении ЧСС выше 100/мин</p>	

" Относится к препаратам off-label у новорожденных. При назначении необходимо оформить в истории болезни заключение врачебной комиссии лечебного учреждения и согласие законных представителей ребенка на его применение.

Дальнейшая стабилизация пациента проводится в условиях ОРИТ.



### 3.1.2.2. Предоперационная стабилизация и послеоперационное лечение в ОРИТ

Дальнейшая стабилизация каждого пациента с врожденной диафрагмальной грыжей проводится в условиях ОРИТ.

- Пациентам с врожденной диафрагмальной грыжей рекомендуется проведение комплексных исследований при проведении искусственной вентиляции легких (мониторинг сердечной деятельности, мониторинг дыхания и анализ кислотно-основного состояния и газов крови) [2, 3, 47, 71].

Уровень убедительности рекомендаций **C** (уровень достоверности доказательств – 5)

Комментарии:

1. Мониторинг сердечной деятельности включает:

- Измерение частоты сердцебиения

- Регистрация электрокардиограммы в трех стандартных отведениях, расшифровка, описание и интерпретация электрокардиографических данных

- Измерение артериального давления на периферических артериях

2. Мониторинг дыхания включает:

- Пульсоксиметрия (с использованием кожного датчика и регистрацией показателей на прикроватном мониторе). Пульсоксиметрию (исследование уровня кислорода крови (проводят преддуکتально (правая рука) и постдуکتально (левая рука, стопы).

- Оценка показателей функции дыхания по монитору аппарата ИВЛ:

a. Vt (дыхательный объем),

b. C (растяжимость легких),

c. R (сопротивление дыхательных путей),

d. MAP (среднее давление в дыхательных путях)

- Капнометрия ETCO<sub>2</sub> (концентрация углекислого газа в конце выдоха)

3. Анализ кислотно-основного состояния и газов крови (проводят в артериальном образце) не реже 2-х раз в сутки

- Исследование уровня водородных ионов (pH) крови

- Исследование уровня буферных веществ в крови

- Исследование уровня углекислого газа в крови

- Исследование уровня кислорода в крови

- Исследование уровня лактата в крови

- Исследование уровня глюкозы в крови

4. Термометрия общая

- Пациентам с врожденной диафрагмальной грыжей рекомендуется обеспечение сосудистого доступа [27].

Уровень убедительности рекомендаций **C** (уровень достоверности доказательств – 4)

Комментарии: Центральный венозный доступ рекомендовано обеспечить каждому пациенту с целью проведения инфузионной терапии, парэнтерального питания, введения адренергических и дофаминергических средств, обезболивания, седации, антибактериальной терапии [3, 47].

Рекомендовано выполнить катетеризацию сосудов нижней полой вены: бедренные вены по методу Сельдингера, методом открытой венесекции, транскутанным доступом. Артериальный доступ обеспечивают пункционным или секционным доступом.

- Пациентам с врожденной диафрагмальной грыжей рекомендуется проведение респираторной поддержки для обеспечения адекватного газообмена [2, 3, 47, 48, 72, 73].

Уровень убедительности рекомендаций **C** (уровень достоверности доказательств – 4)

Комментарии: В настоящее время рекомендации по проведению искусственной вентиляции легких у пациентов с ДГ в раннем неонатальном периоде одобряют стратегию, которая делает упор на защиту легких (сведение к минимуму баротравмы и волютравмы) с помощью легкой перmissive гиперкапнии и гипоксемии, также известной как "падающая вентиляция легких" [4, 5]. Для обеспечения падающей вентиляции легких при ВДГ можно эффективно использовать как режимы CMV, так и ВЧО ИВЛ. Цель респираторной поддержки – обеспечить уровень преддухтального насыщения крови кислородом на уровне 80-95%, постдухтального – выше 70% при PaCO<sub>2</sub> от 50 до 70 мм.рт.ст.

Рекомендованные параметры вентиляции режима CMV:

P<sub>peak</sub> не выше 25 мм.рт.ст.; PEEP 3-5 мм.рт.ст.; VR 40-60/мин; ДО 6-8 мл/кг. Если для достижения уровня PaCO<sub>2</sub> 50-70 мм.рт.ст, требуется P<sub>peak</sub> выше 28 мм.рт.ст., необходимо рассмотреть альтернативные респираторные стратегии: ВЧО ИВЛ или ЭКМО [4, 5].

Рекомендованные параметры вентиляции режима ВЧО ИВЛ:

1. Частота (Hz)

= 15 Гц (масса < 1000 г)

= 11-14 Гц (масса 1000-2000 г)

= 8-10 Гц (более 2000 г)

2. *Power (ΔP) / амплитуда колебательного движения :*

Амплитуда рассчитывается по формуле:  $\Delta P = 4 \times M.m.(кг) + 25$ .

Контроль адекватности проведения ВЧО ИВЛ осуществляется рентгенологически. Об адекватности подобранных параметров можно судить в том числе по уровню стояния диафрагмы (VIII-IX ребро).

- Проведение гемодинамической поддержки и лечение легочной гипертензии рекомендуется всем пациентам с диафрагмальной грыжей, у которых они зарегистрированы [2, 3, 47, 48, 71, 74, 75].

Уровень убедительности рекомендаций **C** (уровень достоверности доказательств – 4)

Комментарии: общее состояние новорожденного с ДГ после рождения может оставаться крайне тяжелым, что требует проведение реанимационных (противошоковых) мероприятий, направленных в первую очередь для поддержания стабильной гемодинамики [27]

Для поддержания гемодинамики используют адренергические и дофаминергические средства

Стартовыми препаратами для поддержания адекватного артериального давления является допамин\*\* и добутамин\*\*. При неадекватном ответе, а также при наличии метаболического ацидоза, необходимо допамин\*\* заменить на эпинефрин\*\*. При отсутствии эффекта от увеличения дозы эпинефрина\*\* – назначаются кортикостероиды системного действия. – #гидрокортизон\*\* (АТХ – H02A). Дозировка 1-2 мг/кг разовая доза, вводится внутривенно струйно каждые 6 часов, максимальная доза 2-2,5 мг/кг каждые 4 часа.

При неэффективности описанной терапии и подтвержденной нормальной сократимости миокарда возможно использование норэпинефрин\*\*. Дозировка 0,1-0,3 мкг/кг/мин, внутривенно капельно в течение суток.

При изначальном (при рождении) декомпенсированном ацидозе (любом), адренергическим и дофаминергическим средством первой линии будет эпинефрин\*\*. Дозировка 0,1-0,5 мкг/кг/мин, внутривенно капельно в течение суток.

Резистентная гипотония, включая случаи, требующие инфузии высоких доз адренергических и дофаминергических средств, является показанием для ВАЭКМО.

Легочная гипертензия является распространенным и серьезным осложнением у

младенцев с ВДГ.

Препаратом первой линии для лечения легочной гипертензии является динитрогена оксид\*\*.

Ингаляция динитрогена оксида\*\* осуществляется в процессе традиционной ИВЛ или ВЧО ИВЛ путем подачи газовой смеси непосредственно в контур пациента (через дополнительный порт в коннекторе интубационной трубки или дыхательном контуре).

Обязательно мониторинг вдыхаемых газов для постоянного измерения концентраций NO и NO<sub>2</sub> с отключением подачи газа, если концентрации NO или NO<sub>2</sub> превышают допустимые пределы.

Простагландин E<sub>1</sub> (#Алпростадил\*\*)" (Простагландины (C01EA)) [27]

Цель назначения – поддержание открытого артериального протока для облегчения право-левого сброса, снижения легочной гипертензии и правожелудочковой сердечной недостаточности. Дозировка 0,005-0,01 мкг/кг/мин внутривенно капельно в течение суток.

Длительность терапии определяется динамикой легочной гипертензии.

Ингибиторы фосфодиэстеразы 5 (ФДЭ5) – #Силденафил" (Ингибиторы фосфодиэстеразы, C01CE) [27]

Ингибиторы фосфодиэстеразы являются модуляторами циклического гуанозинмонофосфата (цГМФ), которые нацелены на ремоделирование сосудов путем ограничения пролиферации гладкомышечных клеток. #Силденафил наиболее активен в отношении висцеральных и сосудистых гладких мышц и используется самостоятельно или с оксидом азота для лечения ЛГ. Дозировка 1 мг/кг/сут в 4 приема через зонд, установленный в желудок (перорально), максимальная доза 3 мг/кг/сут.

Антигипертензивные средства для лечения легочной артериальной гипертензии C02KX – #Бозентан\*\* [27]

#Бозентан\*\* воздействует на эндотелин-1 уменьшая его концентрацию, снижает ЛГ, дозировка 4 мг/кг/сут в 2 приема через зонд (перорально)

Кардиотонические средства кроме сердечных гликозидов C01C – #Левосимендан\*\*\* [27]

Открывает АТФ чувствительные К<sup>+</sup>-каналы в гладких мышцах сосудов, и, таким образом, вызывает расслабление системных и коронарных артерий и вен. Является селективным ингибитором фосфодиэстеразы 3 (C01CE). #Левосимендан\*\*\* внутривенно капельно в течение суток 0,1 мкг/кг в минуту.

#" Относится к препаратам off-label у новорожденных. При назначении необходимо оформить в истории болезни заключение врачебной комиссии лечебного учреждения и согласие законных представителей ребенка на его применение.

## Экстракорпоральная мембранная оксигенация (ЭКМО)

- ЭКМО рекомендовано пациентам с врожденной диафрагмальной грыжей с нарастающей дыхательной и сердечной недостаточностью при отсутствии эффекта от консервативной терапии [47, 48, 76-78].

Уровень убедительности рекомендаций C (уровень достоверности доказательств – 5)

Комментарии: ЭКМО – комплекс устройств, позволяющих осуществлять оксигенацию крови в обход легких. Показания к инициации ЭКМО определяются тяжестью респираторных и гемодинамических нарушений, сопутствующей патологией, длительностью предшествующей респираторной поддержки [27]:

Показания к ЭКМО	Рекомендации
Дыхательная недостаточность	1. Ppeak > 26-28 мм.рт.ст. или MAP > 15-18 мм.рт.ст. для достижения преддуктальной SpO <sub>2</sub> > 85%

(гипоксемическая или/и вентилиационная)	2. Невозможность достижения или поддержания преддуктальной SpO <sub>2</sub> > 85% 3. Стойкий тяжелый респираторный ацидоз (pCO <sub>2</sub> > 70-80 мм.рт.ст.) при pH < 7,20
Сердечная недостаточность	1. Неадекватная системная доставка O <sub>2</sub> с наличием метаболического ацидоза 2. Тяжелая рефрактерная системная артериальная гипотензия 3. Тяжелая дисфункция левого и/или правого желудочка
Острое ухудшение клинической картины	1. Преддуктальная десатурация без возможности восстановления показателей 2. Стремительное ухудшение гемодинамики 3. Нарастание лактат-ацидоза

Для определения показаний к ЭКМО применяется индекс оксигенации. Индекс оксигенации рассчитывается по следующей формуле:

$$IO = (MAP \times FiO_2 / PaO_2) \times 100, \text{ где}$$

MAP – среднее давление в дыхательных путях, если ребенок находится на традиционной вентилиации, или CDP при ВЧО ИВЛ.

FiO<sub>2</sub> – фракционная концентрация кислорода

PaO<sub>2</sub> – парциальное давление кислорода в артериальной крови пациента.

Индекс оксигенации выше 25 является показанием к проведению ЭКМО

Противопоказания к ЭКМО:

- значимые сопутствующие врожденные аномалии развития (сложные врожденные пороки сердца или пороки развития ЦНС)
- летальные хромосомные аномалии (трисомия 18) или другие летальные врожденные пороки развития
- внутрочерепные кровоизлияния III-IV степени
- масса тела менее 1800 г
- гестационный возраст менее 32-34 недель
- длительная (более 7 дней) ИВЛ с высоким давлением (MAP > 15-18 мм.рт.ст).

- Пациентам с врожденной диафрагмальной грыжей рекомендуется проводить оценку готовности к оперативному лечению каждые 24 часа [3, 47, 48].

Уровень убедительности рекомендаций **C** (уровень достоверности доказательств – 5)

Комментарии: Сроки предоперационной подготовки определяются состоянием ребенка.

Оперативное лечение у детей с ВДГ выполняется по неотложным показаниям при сохраняющихся стабильных показателях в течение суток:

- стабильная оксигенация: SpO<sub>2</sub> > 94% при FiO<sub>2</sub> 0,5-0,6
- показатели ЧСС в пределах возрастной нормы; среднее АД в пределах возрастной нормы и выше давления в правом желудочке;
- степень легочной гипертензии со снижением или на уровне системного АД по данным ЭХО-КГ, без легочно-гипертензионных кризов;
- диурез  $\geq$  2 мл/кг/час;
- значения КОС: pH не ниже 7.2, pCO<sub>2</sub> не выше 65 мм рт ст, лактат не выше 3 ммоль/л).

- Пациентам с врожденной диафрагмальной грыжей хирургическое лечение рекомендовано проводить с применением сбалансированной общей анестезии [48, 79].

Уровень убедительности рекомендаций **C** (уровень достоверности доказательств – 5)

Комментарии: Если ребенок находится на "жестких" параметрах ИВЛ, ВЧОИВЛ, получает ингаляцию динитрогена оксида\*\* или высокие дозы адренергических и дофаминергических средств следует рассмотреть вопрос о проведении операции в условиях реанимационного зала – "на месте".

Чаще применяется тотальная внутривенная анестезия или ее комбинация с ингаляционной. Противопоказана ингаляция динитрогена оксида\*\*

Во время операции продолжается инфузия адренергических и дофаминергических средств, которые вводились до операции.

- Пациентам с врожденной диафрагмальной грыжей при отсутствии противопоказаний возможно выполнение эпидуральной блокады [27]

Уровень убедительности рекомендаций С (уровень достоверности доказательств – 4)

Комментарии: Эпидуральную блокаду выполняют с целью аналгезии в послеоперационном периоде. Для обезболивания используют раствор ропивакаина\*\* 0,2%. В дозе 0,2 мг/кг/час капельно в эпидуральное пространство длительностью до 72 часов.

Профилактика и лечение инфекционных осложнений проводятся согласно протоколу антибактериальной терапии у новорожденных в ОРИТ и отделении хирургии. Коррекция и назначение антибактериальных препаратов рекомендовано всем пациентам с диафрагмальной грыжей по результатам лабораторных исследований

### 3.1.3. Хирургическое лечение

- Пациентам с врожденной диафрагмальной грыжей рекомендуется оперативное лечение с целью восстановления целостности диафрагмы и разграничения грудной и брюшной полости после достижения стабильного состояния. Операция может быть выполнена эндоскопическим или открытым способом. При дефиците собственных тканей диафрагмы необходимо использовать имплантационный материал [1, 2, 27, 38, 80-87].

Уровень убедительности рекомендаций В (уровень достоверности доказательств – 2)

Комментарий: Существует два общих подхода к хирургическому восстановлению диафрагмального дефекта при ВДГ: открытый или минимально инвазивный. В пределах этих широких категорий существует несколько подкатегорий.

Открытое восстановление ВДГ может быть выполнено с использованием торакального или абдоминального доступа. Преимущества лапаротомии включают более легкое перемещение внутренних органов из грудной клетки в брюшную полость, возможность мобилизовать задний край диафрагмы, более легкое управление ротационными аномалиями кишечника (при необходимости) и предотвращение торакотомических осложнений со стороны опорно-двигательного аппарата. Подавляющее большинство открытых неонатальных вмешательств при ВДГ выполняются через разрез в подреберье, но возможно и использование лапаротомии. При правосторонней ВДГ чаще используют торакотомию. Истинный грыжевой мешок, следует иссечь. Грудную и брюшную полости следует осмотреть на предмет сопутствующей легочной секвестрации. Следует уделять особое внимание пиковому давлению в дыхательных путях при закрытии брюшной фасции. В случае возникновения дыхательной недостаточности хирург должен рассмотреть возможность временного закрытия брюшной полости с формированием вентральной грыжи или закрытием операционной раны только кожным лоскутом. Оставление дренажа в плевральной полости не обязательно.

Эндоскопический способ коррекции может быть использован у пациентов со стабильной гемодинамикой. При сомнительном решении тестом для определения возможности проведения эндоскопической коррекции является поворот ребенка на здоровый бок и наблюдение за изменением уровня сатурации в течение 5-10 минут. Если состояние ребенка не стабильное, пациента укладывают на спину и выполняют лапаротомию. Наиболее



частым доступом используют торакоскопическую коррекцию как при левосторонней, так и для правосторонней локализации грыжи. Лапароскопия в настоящее время для первичной коррекции используется очень редко.

В любом случае принцип оперативного вмешательства складывается из двух этапов: перемещение органов из грудной клетки в брюшную полость и закрытие дефекта диафрагмы. При дефектах типа А и В закрытие возможно выполнить путем наложения швов на края дефекта, при типе В рекомендуется выполнить сквозной латеральный шов. При дефектах типа С и D собственных тканей для закрытия диафрагмы недостаточно. Поэтому рекомендуется использовать имплант (пленка политетрафторэтиленовая пористая перфорированная и неперфорированная для хирургического лечения грыж различной локализации лапароскопическим и традиционным способами, стерильная). Для закрытия дефекта с целью профилактики рецидива необходимо провести полную мобилизацию задней губы дефекта диафрагмы, а при ее отсутствии фиксацию импланта выполнить за ребро.

### 3.1.4. Послеоперационный период

- Пациентам с врожденной диафрагмальной грыжей в послеоперационном периоде рекомендуется проведение обезболивания [27]

Уровень убедительности рекомендаций **C** (уровень достоверности доказательств – 4)

Комментарии: Для обезболивания в послеоперационном применяют эпидуральную аналгезию (см. выше) или внутривенную опиоидную аналгезию. Для внутривенной аналгезии используют #Фентанил\*\*" раствор 0,005%. Дозировка 5 мкг/кг внутривенно капельно в течение суток, #Морфина гидрохлорид\*\*" раствор 1%. Дозировка 10-15 мкг/кг/час внутривенно капельно в течение суток. Длительность обезболивания в послеоперационном периоде 5 суток.

- Пациентам с врожденной диафрагмальной грыжей в послеоперационном периоде рекомендуется проводить мониторинг осложнений [1-3, 71]:

- хилоторакс;
- раневая инфекция;
- желудочно-пищеводный рефлюкс;
- рецидив ВДГ.

Уровень убедительности рекомендаций **C** (уровень достоверности доказательств – 5)

Комментарии: Пик накопления жидкости в плевральной полости приходится на 2-5 сутки после операции. В последующем происходит резорбция жидкости на 5-10 сутки после операции [27].

Послеоперационный хилоторакс возникает примерно у 20% новорожденных в послеоперационном периоде после восстановления диафрагмы и может явиться показанием к дренированию плевральной полости. Для диагностики хилоторакса исследуют плевральный выпот (преобладают лимфоциты более 80%, содержание белка соответствует плазме крови, и повышено содержание триглицеридов и  $\beta$  – *липопротеидов* ). Основные принципы консервативной терапии хилоторакса включают внутривенное капельное #октреотида\*\* в стартовой дозе 5 мкг/кг/час с увеличением дозы на 5 мкг/кг/час каждые 24-48 часов [27] при отсутствии снижения количества отделяемого по плевральному дренажу и перевод на специализированный продукт диетического лечебного питания для детей с рождения и взрослых при дефектах окисления длинноцепочных жирных кислот, хилотораксе и лимфангиэктазии "Monogen" ("Моноген") (при нарушении обмена жирных кислот)\*\*\*\*.

Энтеральную нагрузку начинают после полного восстановления пассажа по желудочно-кишечному тракту. Предпочтение отдают грудному молоку, которое начинают вводить капельно через зонд, установленный в желудок. Постепенно увеличивая объем кормления.



После экстубации и стабилизации общего состояния пациента постепенно переходят на грудное вскармливание или кормление молочной смесью. Специализированное питание пациентам с ДГ, как правило, не требуется

### **3.1.5. Иное лечение**

Иное лечение не предусмотрено

## **3.2. Грыжа пищеводного отверстия диафрагмы**

### **3.2.1. Консервативное лечение**

- Пациентам с диагностированной грыжей пищеводного отверстия диафрагмы консервативная терапия не рекомендуется как основной метод лечения [1].

Уровень убедительности рекомендаций **C** (уровень достоверности доказательств – 5)

Комментарии: Консервативное и медикаментозное лечение при диагностированной ГПОД не показано в связи с тем, что эти методы направлены на профилактику и лечение ГЭР, но не устраняют саму хиатальную грыжу. При наличии противопоказаний к хирургическому лечению ГПОД консервативное и медикаментозное лечение включают в себя возвышенное положение ребенка сразу после кормления и во время сна, диету и дробное кормление, назначение препаратов, повышающих тонус нижнего сфинктера пищевода (прокинетики), и препаратов, снижающих агрессивность желудочного содержимого (антациды, H<sub>2</sub>-блокаторы гистамина, ингибиторы протонной помпы). Рекомендуется назначать консервативную терапию на предоперационном этапе с целью лечения осложнений ГЭР.

### **3.2.2. Хирургическое лечение**

- Пациентам с диагностированной грыжей пищеводного отверстия диафрагмы рекомендуется хирургическое лечение – лапароскопическая хиатопластика и фундопликация [39, 58, 88-91].

Уровень убедительности рекомендаций **C** (уровень достоверности доказательств – 4)

Комментарий: Показание к хирургическому лечению – все формы ГПОД, протекающие с выраженной клинической картиной и пептическими осложнениями. При пептическом стенозе пищевода операция целесообразна после полной ликвидации стеноза бужированием на фоне медикаментозного лечения. Предоперационная подготовка направлена на ликвидацию последствий патологического желудочно-пищеводного рефлюкса: гипотрофии, пневмонии, анемии.

При эндохирургическом лечении ГПОД у детей наибольшую популярность получила фундопликация по Ниссену, впервые описанная в 1956 году. В настоящее время эту операцию применяют у детей любого возраста. По данным многих авторов при фундопликации по Ниссену положительные результаты получены у 85-90% детей. Операция заключается в лапароскопической коррекции грыжи пищеводного отверстия диафрагмы, иссечении грыжевого мешка и гастропунопликации. Главное преимущество лапароскопических операций при коррекции ГПОД – возможность повторных вмешательств без особых технических трудностей, связанных со спаечным процессом в брюшной полости. Лапароскопическая коррекция ГПОД выполнима у детей независимо от возраста и массы тела, при любых пороках и при рецидиве заболевания. Особенно важна возможность лапароскопической коррекции ГПОД после ранее выполненных открытых операций с минимальной травматичностью и хорошими результатами.

## **Техника операции:**

При лапароскопической коррекции ГПОД необходимо придерживаться принципов традиционной (открытой) операции. Основные этапы операции:

- низведение желудка и абдоминального отдела пищевода;
- иссечение грыжевого мешка;
- ушивание ножек диафрагмы (хиатопластика) и подшивание пищевода к диафрагме по периметру;
- мобилизация дна желудка и кардии;
- создание манжеты Ниссена высотой 1,5-2 см.

На операционном столе ребенка укладывают с углом наклона ножного конца на 10-15° вниз. В брюшную полость вводят 5 троакаров (подобно лапароскопической фундопликации по Ниссену): 1-й троакар устанавливают через пупок (эндоскоп); 2-й троакар – в правом подреберье; 3-й троакар – под мечевидным отростком; 4-й троакар – в левом подреберье; 5-й троакар – в левой подвздошной области.

В зависимости от возраста и веса больного используют троакары диаметром 3,5 и 5 мм. Первый троакар (диаметр 4,7 мм) вводят методом открытой лапароскопии чрезумбиликально. Через него в брюшную полость инсуффлируют углекислый газ (давление 10-14 мм рт.ст.). В этот же троакар вводят эндоскоп с угловой оптикой 30° (диаметр 4 мм). После создания карбоксиперитонеума в брюшную полость вводят остальные 4 троакара для эндоинструментов диаметром 3 или 5 мм. После осмотра брюшной полости низводят желудок и абдоминальный отдел пищевода в брюшную полость. При параэзофагеальной ГПОД необходимо полностью иссечь грыжевой мешок.

При лапароскопической коррекции ГПОД необходимо всегда придерживаться следующих правил:

- минимальная мобилизация брюшного отдела пищевода и кардии;
- сохранение печеночно-пищеводной связки и ветвей блуждающего нерва, идущих к печени, для профилактики послеоперационной дискинезии желчевыводящих путей;
- полное иссечение грыжевого мешка;
- фиксация пищевода к диафрагме отдельными узловыми швами;
- мобилизация дна желудка с пересечением коротких артерий желудка на небольшом протяжении (1-3 коротких артерий желудка);
- создание антирефлюксной круговой манжеты шириной 1,5-2 см.

### **3.2.3. Послеоперационное ведение**

Послеоперационный период после лапароскопической коррекции ГПОД не отличается от такового после других лапароскопических вмешательств. Выписку из стационара можно планировать при достижении объема разового кормления возрастной нормы и удовлетворительном общем состоянии. Контрольное обследование (рентгеноконтрастное исследование, ЭГДС) при отсутствии жалоб и дисфагии при кормлении не проводится. Результаты хирургического лечения оценивают через 6 месяцев после операции [92].

## **3.3. Грыжа переднего отдела диафрагмы**

### **3.3.1. Хирургическое лечение**

- Пациентам с грыжей переднего отдела диафрагмы рекомендуется хирургическое лечение – лапароскопическая коррекция грыжи с иссечением грыжевого мешка [93-95].

Уровень убедительности рекомендаций **A** (уровень достоверности доказательств – 3)

Комментарий: Лечение грыж переднего отдела диафрагмы только оперативное. В мировом хирургическом сообществе наиболее спорным аспектом коррекции грыж переднего отдела диафрагмы является выбор оперативного доступа. В настоящее время существует тенденция в использовании минимальноинвазивных методов.

Большинство коллег предпочитают лапароскопический доступ, отмечая его преимущества:

- относительная простота и безопасность
- хороший обзор обоих куполов диафрагмы
- возможность рассечения спаек и сращений между сальником и органами
- низкая частота конверсий и осложнений [95-97].

Лапароскопическая методика дополнительно позволяет уменьшить травматизацию тканей, потребность в послеоперационной анальгезии, сократить сроки госпитализации и реабилитации [93].

Торакоскопический доступ, предоставляющий возможность более прецизионного рассечения внутригрудных спаек, обладает рядом недостатков: существующим риском не обнаружить двустороннюю грыжу, а также менее оптимальными условиями для работы при иссечении грыжевого мешка. Все это ограничивает использование данного доступа в лечении пациентов с грыжами переднего отдела диафрагмы [94].

Открытые методики коррекции грыж переднего отдела диафрагмы в настоящее время становятся менее актуальными в использовании, хотя стоит отметить оптимальность трансстернального доступа в случае симультанной коррекции грыжи переднего отдела диафрагмы и сочетанного порока сердца [98].

Иссечение грыжевого мешка является обязательным этапом операции, чтобы избежать формирования кисты в оставленной полости и для профилактики рецидива заболевания. Опасения, связанные с иссечением грыжевого мешка, обусловлены возможностью интраоперационных осложнений в виде пневмоторакса и пневмомедиастинума с дыхательными или циркуляторными расстройствами, повреждения перикарда и структур средостения [95]. Хотя ряд хирургов предпочитают оставлять грыжевой мешок *in situ*, ссылаясь на отсутствие доказательств о существовании корреляции между частотой рецидивов и оставлением мешка [94]. Также сторонники оставления грыжевого мешка отмечают уменьшение времени операции и риска возникновения интраоперационных осложнений, таких как кровотечение из спаек, повреждения диафрагмального нерва, перикарда и плевры [26, 99].

Наиболее оптимальный способ пластики диафрагмы заключается в наложении погружных U-образных узловых швов, проходящих сквозь переднюю брюшную стенку (грудную стенку в случае торакоскопии) и фиксирующих к ней диафрагму. В некоторых случаях можно использовать дополнительную фиксацию диафрагмы к ребру. Наряду с использованием U-образных швов [27, 28, 100], некоторые предпочитают П-образные швы, считая их более надежными [98, 101].

Заплаты при пластике диафрагмы у детей с грыжами переднего отдела диафрагмы применяются нечасто [96, 102]. Однако Y.W.Tan et al. связывают использование заплат с уменьшением риска возникновения рецидива [94]. Известны послеоперационные осложнения, связанные с аутопластикой диафрагмы: легочная гипертензия и дыхательная недостаточность, развитие гемо/пневмоторакса [103]. Ряд исследователей отметили рецидив после ушивания грыжи Морганьи-Ларрея в 2,8-5,7% случаев независимо от открытых и мини-инвазивных вмешательств с уменьшением количества осложнений при использовании сетки [29, 102].

### **3.4. Релаксация (эвентрация) диафрагмы**

#### **3.4.1. Консервативное лечение**

Лечение релаксации диафрагмы зависит от степени выраженности респираторного дистресс-синдрома. Обычно начинают с консервативной терапии, направленной на поддержание сердечной деятельности и адекватной легочной вентиляции. Помимо постоянной оксигенации периодически проводят дыхание с повышенным сопротивлением на выдохе. При отсутствии эффекта подключают вспомогательную или искусственную вентиляцию. При отсутствии эффекта через 2-3 недели выполняют хирургическое лечение.

#### **3.4.2. Хирургическое лечение**

- Пациентам с релаксацией диафрагмы рекомендуется хирургическое лечение – торакоскопическая пликация диафрагмы [1, 104-110].

Уровень убедительности рекомендаций **A** (уровень достоверности доказательств – 3)

Комментарии: Задачей хирургического вмешательства является восстановление исходного уровня стояния диафрагмы, в результате чего грудные и брюшные органы должны занять свое нормальное положение. Операция заключается в пластике диафрагмы собственными тканями. Среди различных методов пластики диафрагмы собственными тканями наиболее широкое распространение получила френопликация – формирование дубликатуры из складки диафрагмы или из двух ее фрагментов после резекции истонченного участка диафрагмы. При этом купол диафрагмы вытягивают настолько, чтобы обеспечить нормальное положение диафрагмы. Затем получившийся лоскут фиксируют несколькими рядами швов к грудной стенке и диафрагме. Однако, такая операция может быть эффективной только при сохраненных трофических свойствах диафрагмальной мышцы, как правило, в ранней стадии релаксации или при ее ограниченной форме. В случаях выраженной релаксации и истончения всего купола диафрагмы дубликатурный способ диафрагмопластики не гарантирует отсутствие рецидива заболевания. Современным и перспективным направлением хирургии диафрагмы являются торакоскопические операции при ее релаксации. Общеизвестные преимущества эндоскопических операций – прежде всего минимальное повреждение дыхательной мускулатуры грудной стенки – приобретают здесь особое значение, так как любой из описанных ранее видов пластики диафрагмы не может восстановить функцию этой главной дыхательной мышцы, а лишь создает неподвижную грудобрюшную перегородку. Даже после успешно выполненной и эффективной операции дыхательные движения осуществляются за счет вспомогательной дыхательной мускулатуры и поэтому максимально возможное сохранение межреберных мышц, которое обеспечивает торакоскопический доступ, является чрезвычайно важным.

### **4. Медицинская реабилитация и санаторно-курортное лечение, медицинские показания и противопоказания к применению методов медицинской реабилитации, в том числе основанных на использовании природных лечебных факторов**

В послеоперационном периоде всем пациентам, перенесшим операцию по поводу врожденной диафрагмальной грыжи, необходимо проведение реабилитационной терапии, направленной на восстановление дыхательной функции. После выписки из стационара необходимо наблюдение педиатра, хирурга, пульмонолога. При наличии сопутствующих заболеваний наблюдение профильного специалиста.

## 5. Профилактика и диспансерное наблюдение, медицинские показания и противопоказания к применению методов профилактики

Специфической профилактики ВДГ не существует. Профилактика рецидива заболевания заключается в охранительном режиме после выписки из стационара в течение 3-х месяцев.

- Рекомендуется мониторировать осложнения (Диспансерный прием (осмотр, консультация) врача-детского хирурга) у всех пациентов послеоперационном периоде с целью доклинического выявления рецидива диафрагмальной грыжи [1-3, 71, 87].

Уровень убедительности рекомендаций **C** (уровень достоверности доказательств – 5)

Комментарий: обследование пациента включает:

- назначение рентгенографии легких в прямой и боковой (патологической) проекциях в возрасте 3 мес, 6 мес, 12 мес независимо от состояния пациента

- назначение рентгенографии легких при длительном кашле, в период заболевания ОРВИ, а также при любых состояниях, подозрительных на возникновение рецидива (одышка, нарушение кишечного транзита, быстрая утомляемость и т.п.) в любом возрасте

- назначение компьютерной томографии органов грудной полости с внутривенным болюсным контрастированием при сомнительной рентгенологической картине

Диспансерное наблюдение врача-пульмонолога пациентов с высокой легочной гипертензией, бронхолегочной дисплазией, бронхообструкцией.

Респираторные инфекции имеют более высокую распространенность у детей с ВДГ. Респираторно-синцитиальный вирус (РСВ) является наиболее распространенным патогеном, наблюдаемым у детей в возрасте < 3 лет, что предполагает необходимость профилактики РСВ.

Обструктивное заболевание легких часто регистрируется у выживших детей с ВДГ. Хотя симптомы, по-видимому, улучшаются с возрастом, у большинства детей с ВДГ будет наблюдаться некоторая комбинация обструктивной и рестриктивной функции легких, а также повышенная реактивность к фармакологическим препаратам, даже по их собственному сообщению. Это снижение функции легких, скорее всего, обусловлено более низкими функциональными объемами, а не первичной обструкцией дыхательных путей.

Долгосрочные последствия для развития нервной системы у выживших после ВДГ составляют значительную часть данных об общей заболеваемости. Хотя их сложнее обнаружить, остаточные неврологические заболевания все чаще выявляются в долгосрочных исследованиях. Худшие результаты нейроразвития также были связаны с повышенной тяжестью СДН, потребностью в ЭКМО и связанными с ними хромосомными аномалиями.

## 6. Организация оказания медицинской помощи

Лечение пациентов с врожденной диафрагмальной грыжей проводится в условиях многопрофильного детского стационара или в перинатальном центре, имеющем значительный положительный опыт и все перечисленные методы диагностики, лечения и реабилитации пациентов. Оказание помощи пациентам с ВДГ осуществляется врачами-детскими хирургами, врачами-анестезиологами-реаниматологами, имеющими практику в лечении детей. Госпитализация пациентов осуществляется в экстренном порядке в стабильном состоянии.

### Показание для госпитализации:

- подтвержденный диагноз врожденной диафрагмальной грыжи

**Показания к выписке пациента:**

- при стойком улучшении, когда пациент может без ущерба для здоровья может находиться вне стационара
- при необходимости перевода пациента в другое лечебное учреждение;
- по требованию пациента или его законного представителя;

**7. Дополнительная информация (в том числе факторы, влияющие на исход заболевания или состояния)**

Отрицательно влияют на исход лечения:

1. Присоединение инфекционных осложнений;
2. Злокачественная легочная гипертензия;
3. Сочетанные пороки сердца;
4. Хромосомные аномалии и генетическая патология;
5. Преждевременные роды.

**Критерии оценки качества медицинской помощи****Врожденная диафрагмальная грыжа**

N	Критерии качества	Оценка выполнения
1	Выполнена рентгенография легких	Да/нет
2	Выполнена эхокардиография	Да/нет
3	Проведено комплексных исследований при проведении искусственной вентиляции легких (мониторинг сердечной деятельности, мониторинг дыхания и анализ кислотно-основного состояния и газов крови)	Да/нет
4	Проведено хирургическое лечение – восстановление целостности диафрагмы и разграничения грудной и брюшной полости. Операция может быть выполнена открытым или эндоскопическим способом	Да/нет

**Грыжа пищеводного отверстия диафрагмы**

N	Критерии качества	Оценка выполнения
1	На диагностическом этапе выполнено рентгенологическое исследование с пероральным контрастированием	Да/нет
2	На диагностическом этапе выполнена эзофагогастродуоденоскопия с оценкой воспалительных изменений слизистой оболочки пищевода, желудка, двенадцатиперстной кишки	Да/нет
3	При подозрении на осложненную форму грыжи (наличие заворота грыжевого содержимого) выполнена компьютерная томография органов грудной и брюшной полости с внутривенным болюсным контрастированием	Да/нет
4	С целью оперативного лечения выполнена лапароскопическая хиатопластика и фундопликация	Да/нет

**Список литературы**

1. Детская хирургия: национальное руководство. 2nd-е изд ed./ed. под ред. А.Ю. Разумовского. – Москва: ГЭОТАР-Медиа, 2021.
2. Holcomb G.W., Murphy J.P. Holcomb and Ashcraft's Pediatric Surgery. seventh edition. – 2020.



3. Неонатология. Национальное руководство/ed. под ред. Н.Н. Володина Д.Н.Д. – Москва: ГЭОТАР-Медиа, 2023. – Vol. 2.
4. Туманова У.Н., Быченко В.Г., Ляпин В.М., Воеводин С.М., Щеголев А.И. Врожденная диафрагмальная грыжа у новорожденного: МРТ – патоморфологические сопоставления//Медицинская визуализация. – 2014. – N 4. – P. 72-83.
5. Перетятко Л.П., Аврелькина Е.В., Малышкина А.И. Динамика иммуногистохимических параметров в легких плодов и новорожденных 20-40 недель гестации с ложной левосторонней врожденной диафрагмальной грыжей//Архив патологии. – 2015. – Vol. 77, N 6. – P. 21.
6. Rattay T., Ubhi S. Morgagni hernia-an uncommon cause of gastric outlet obstruction//Case Reports. – 2011. – Vol. 2011, N aug24 1. – P. bcr0520114264-bcr0520114264.
7. Larrey D. De plaies du pericarde et du coeur clinique chirurgicale. – Paris: Gubon, 1828.
8. Morgagni G., Alexander B. The seats and causes of diseases investigated by anatomy. – London: Printed for A. Millar, and T. Cadell, his successor [etc.], 1769.
9. Minneci P.C., Deans K.J., Kim P., Mathisen D.J. Foramen of Morgagni hernia: changes in diagnosis and treatment//Ann Thorac Surg. – 2004. – Vol. 77, N 6. – P. 1956-1959.
10. Dapri G., Himpens J., Hainaux B., Roman A., Stevens E., Capelluto E., Germy O., Cadiere G.B. Surgical technique and complications during laparoscopic repair of diaphragmatic hernias//Hernia. – 2007. – Vol. 11, N 2. – P. 179-183.
11. Horton J.D., Hofmann L.J., Hetz S.P. Presentation and management of Morgagni hernias in adults: a review of 298 cases//Surg Endosc. – 2008. – Vol. 22, N 6. – P. 1413-1420.
12. Arráez-Aybar L.A., González-Gómez C.C., Torres-García A.J. Morgagni-Larrey parasternal diaphragmatic hernia in the adult//Revista espanola de enfermedades digestivas. – Rev Esp Enferm Dig, 2009. – Vol. 101, N 5. – P. 357-366.
13. Thoman D.S., Hui T., Phillips E.H. Laparoscopic diaphragmatic hernia repair//Surg Endosc. – 2002. – Vol. 16, N 9. – P. 1345-1349.
14. Durak E., Gur S., Cokmez A., Atahan K., Zahtz E., Tarcan E. Laparoscopic repair of Morgagni hernia//Hernia. – 2007. – Vol. 11, N 3. – P. 265-270.
15. Iso Y., Sawada T., Rokkaku K., Furihata T., Shimoda M., Kita J., Kubota K. A case of symptomatic Morgagni's hernia and a review of Morgagni's hernia in Japan (263 reported cases)//Hernia. – 2006. – Vol. 10, N 6. – P. 521-524.
16. Долецкий С.Я. Хирургия новорожденных. – Москва: Медицина, 1976.
17. Петрова Л.В. Хирургическая коррекция ложной диафрагмальной грыжи у новорожденных (обзор литературы)//Российский вестник детской хирургии, анестезиологии и реаниматологии. – 2015. – Vol. 5, N 3. – P. 75-81.
18. Кубышкин В., Корняк Б. Гастроэзофагеальная рефлюксная болезнь. – М.: СПРОС, 1999. – 208 p.
19. Пучков К., Филимонов В. Грыжи пищеводного отверстия диафрагмы. – М.: Медпрактика, 2003. – 171 p.
20. Granderath F., Kamolz T., Pointner R. Gastroesophageal reflux disease. – Wien: Springer-Verlag, 2006. – 320 p.
21. Kohn G.P., Price R.R., DeMeester S.R., Zehetner J., Muensterer O.J., Awad Z., Mittal S.K., Richardson W.S., Stefanidis D., Fanelli R.D. Guidelines for the management of hiatal hernia//Surg Endosc. – 2013. – Vol. 27, N 12. – P. 4409-4428.
22. Зернов Н.Г., Сашенкова Т.П., Остроухова И.П. Заболевания пищевода у детей. – М.: Медицина, 1988. – 173 p.
23. Бельмер С.В., Хавкин А.И., Щербаков П.Л. Практическое руководство по детским болезням: Гастроэнтерология детского возраста/ed. Коколина В.Ф., Румянцев А.Г. – Москва: Медпрактика-М, 2010. – Vol. 2.
24. Щербаков П.Л. Вопросы педиатрической гастроэнтерологии//Русский медицинский

журнал. – 2003. – Vol. 11, N 3. – P. 107-112.

25. Морозов Д.А., Хаспеков Д.В., Окулов Е.А., Масевкин В.Г., Морозов К.Д. Передние диафрагмальные грыжи у детей. Отдаленные результаты хирургического лечения//Вопросы практической педиатрии. – 2021. – Vol. 16, N 3. – P. 7-15.

26. Esposito C., Escolino M., Varlet F., Saxena A., Irtan S., Philippe P., Settimi A., Cerulo M., Till H., Vecmeur F., Holcomb G.W. Technical standardization of laparoscopic repair of Morgagni diaphragmatic hernia in children: results of a multicentric survey on 43 patients//Surg Endosc. – 2017. – Vol. 31, N 8. – P. 3320-3325.

27. Korkmaz M., Güvenç B.H., Senel U. Minimal Access Surgical Repair of Morgagni Hernia: The Fate of the Unresected Hernia Sac//Journal of Laparoendoscopic & Advanced Surgical Techniques. – 2007. – Vol. 17, N 6. – P. 833-836.

28. Lamas-Pinheiro R., Pereira J., Carvalho F., Horta P., Ochoa A., Knoblich M., Henriques J., Henriques-Coelho T., Correia-Pinto J., Casella P., Estevão-Costa J. Minimally invasive repair of Morgagni hernia – A multicenter case series//Revista Portuguesa de Pneumologia (English Edition). – 2016. – Vol. 22, N 5. – P. 273-278.

29. Von Rahden B.H.A., Spor L., Germer C.T., Dietz U.A. Three-component intraperitoneal mesh fixation for laparoscopic repair of anterior parasternal costodiaphragmatic hernias//J Am Coll Surg. – J Am Coll Surg, 2012. – Vol. 214, N 1. – P. e1.

30. Arıkan S., Dogan M.B., Kocakusak A., Ersoz F., Sari S., Duzkoğlu Y., Nayci A.E., Ozoran E., Tozan E., Dubus T. Morgagni's Hernia: Analysis of 21 Patients with Our Clinical Experience in Diagnosis and Treatment//Indian Journal of Surgery. – 2018. – Vol. 80, N 3. – P. 239-244.

31. Bortul M., Calligaris L., Gheller P. Laparoscopic Repair of a Morgagni-Larrey Hernia//Journal of Laparoendoscopic & Advanced Surgical Techniques. – 1998. – Vol. 8, N 5. – P. 309-313.

32. Bragg W.D., Bumpers H., Flynn W., Hsu H.K., Hoover E.L. Morgagni hernias: an uncommon cause of chest masses in adults//Am Fam Physician. – Am Fam Physician, 1996. – Vol. 54, N 6. – P. 2021-2024.

33. Черноусов Ф.А., Егорова Л.К., Шестаков А.Л., Годжелло Э.А., Липко Н.С. Отдаленные результаты фундопликации в модификации А.Ф. Черноусова в лечении рефлюкс-эзофагита//Вестник хирургической гастроэнтерологии. – 2010. – N 4. – P. 29-39.

34. Петровский Б.В., Каншин Н.Н. Хирургическое лечение грыж пищеводного отверстия диафрагмы//Хирургия. – 1962. – N 11. – P. 3-13.

35. Петровский Б.В., Каншин Н.Н., Николаев Н.О. Хирургия диафрагмы. – Ленинград: Медицина. Ленингр. отд-ние, 1966. – 336 p.

36. Kavic S.M., Segan R.D., George I.M., Turner P.L., Roth J.S., Park A. Classification of Hiatal Hernias Using Dynamic Three-Dimensional Reconstruction//Surg Innov. – 2006. – Vol. 13, N 1. – P. 49-52.

37. Петровский Б.В., Каншин Н.Н., Николаев Н.О. Хирургия диафрагмы. – Л.: Медицина, 1966.

38. Juliani A., Costa G., Velho M., Rabelo F., da Silva V., da Silva L. Congenital diaphragmatic hernia: New evidence and current and future therapeutic options//Eyes on Health Sciences. – 2024. – N 2. – P. 1-37.

39. Ашкрафт К.У., Холдер Т.М. Детская хирургия. – СПб.: ИЧП "Хачфорд", 1996. – Vol. I и III.

40. Троян В.В. Гастроэзофагеальная рефлюксная болезнь у детей. – Минск: БелМАПО, 2003.

41. Harrison M.R., Langer J.C., Adzick N.S., Golbus M.S., Filly R.A., Anderson R.L., Rosen M.A., Callen P.W., Goldstein R.B., deLorimier A.A. Correction of congenital diaphragmatic hernia in utero, V. Initial clinical experience//J Pediatr Surg. – 1990. – Vol. 25, N 1. – P. 47-57.

42. Hedrick M.H., Estes J.M., Sullivan K.M., Bealer J.F., Kitterman J.A., Flake A.W., Scott Adzick N., Harrison M.R. Plug the lung until it grows (PLUG): A new method to treat congenital diaphragmatic hernia in utero//*J Pediatr Surg.* – 1994. – Vol. 29, N 5. – P. 612-617.
43. Puri P. Epidemiology of congenital diaphragmatic hernia//*Congenital diaphragmatic hernia.* – Basel, 1989. – Vol. 24. – P. 22-27.
44. Rowe M.I. *Essentials of Pediatric Surgery.* – St. Louis, Baltimore: "Mosby," 1995.
45. Welch K.J. *Pediatric Surgery.* – Chicago: "Year Book Med. Publ.," 1998. – Vol. I.
46. Plotogea M., Mehedintu C., Varlas V.N., Petca A., Mateescu R.N., Edu A., Dima V., Andreescu C.V., Marina G. The management of congenital diaphragmatic hernia//*Romanian Journal of Pediatrics.* – 2022. – Vol. 71, N 4. – P. 176-181.
47. Snoek K.G., Reiss I.K.M., Greenough A., Capolupo I., Urlesberger B., Wessel L., Storme L., Deprest J., Schaible T., Van Heijst A., Tibboel D., Allegaert K., Debeer A., Keijzer R., Benachi A., Tissieres P., Kipfmüller F., Schaible T., Breatnach C., Patel N., Leva E., Ciralli F., Bagolan P., Dotta A., Morini F., Di Pede A., Emblem R., Ertesvag K., Migdal M., Piotrowski A., Frenckner B., Mesas C., Elorza D., Martinez L., Scharbatke H., Cohen-Overbeek T., Eggink A.J., Kraemer U.S., Tibboel D., Wijnen R.M.H., De Coppi P., Eaton S., Davenport M. Standardized Postnatal Management of Infants with Congenital Diaphragmatic Hernia in Europe: The CDH EURO Consortium Consensus – 2015 Update//*Neonatology.* – Neonatology, 2016. – Vol. 110, N 1. – P. 66-74.
48. Буров А.А., Гребенников В.А., Крючко Д.С., Мостовой А.В., Пруткин М.Е., Романенко К.В., Ионов О.В., Карпова А.Л. Проект клинического протокола по диагностике и терапии персистирующей легочной гипертензии новорожденных//*Неонатология: новости, мнения, обучение.* – 2014. – N 1. – P. 145-160.
49. Kipfmüller F., Akkas S., Pugnali F., Bo B., Lemloh L., Schroeder L., Gembruch U., Geipel A., Berg C., Heydweiller A., Mueller A. Echocardiographic Assessment of Pulmonary Hypertension in Neonates with Congenital Diaphragmatic Hernia Using Pulmonary Artery Flow Characteristics//*J Clin Med.* – *J Clin Med*, 2022. – Vol. 11, N 11.
50. Leyens J., Schroeder L., Geipel A., Berg C., Bo B., Lemloh L., Patel N., Mueller A., Kipfmüller F. Dynamics of pulmonary hypertension severity in the first 48 h in neonates with prenatally diagnosed congenital diaphragmatic hernia//*Front Pediatr.* – *Front Pediatr*, 2023. – Vol. 11.
51. Makuuchi H. Clinical study of esophageal hiatal hernia: diagnostic criteria and degree classification of hiatal hernia [In Japanese with English abstract]//*Jpn J Gastroenterol.* – 1982. – Vol. 79. – P. 1557-1566.
52. Zenda T., Hamazaki K., Oka R., Hagishita T., Miyamoto S., Shimizu J., Inadera H. Endoscopic assessment of reflux esophagitis concurrent with hiatal hernia in male Japanese patients with obstructive sleep apnea//*Scand J Gastroenterol.* – 2014. – Vol. 49, N 9. – P. 1035-1043.
53. Hansdotter I., Björ O., Andreasson A., Agreus L., Hellström P., Forsberg A., Talley N., Vieth M., Wallner B. Hill classification is superior to the axial length of a hiatal hernia for assessment of the mechanical anti-reflux barrier at the gastroesophageal junction//*Endosc Int Open.* – 2016. – Vol. 04, N 03. – P. E311-E317.
54. Saraf S.S., Udupi G.R., Hajare S.D., Katsube T., Zhu H. Los Angeles Classification of Esophagitis using Image Processing Techniques//*Int J Comput Appl.* – 2012. – Vol. 42. – P. 45-50.
55. Пирогов С.С., Кувшинов Ю.П., Стилиди И.С., Поддубный Б.К., Ивашкин В.Т., Малихова О.А., Трухманов А.С., Захарова Т.И., Чистякова О.В. Новый взгляд на проблему пищевода Баррета//*Российский журнал гастроэнтерологии, гепатологии, колопроктологии.* – 2008. – Vol. 18, N 3. – P. 25-34.
56. Eren S., Çiriş F. Diaphragmatic hernia: diagnostic approaches with review of the literature//*Eur J Radiol.* – 2005. – Vol. 54, N 3. – P. 448-459.
57. Swanstrom L.L., Jobe B.A., Kinzie L.R., Horvath K.D. Esophageal motility and outcomes

following laparoscopic paraesophageal hernia repair and fundoplication//The American Journal of Surgery. – 1999. – Vol. 177, N 5. – P. 359-363.

58. Boushey R.P., Moloo H., Burpee S., Schlachta C.M., Poulin E.C., Hagggar F., Trottier D.C., Mamazza J. Laparoscopic repair of paraesophageal hernias: a Canadian experience//Can J Surg. – 2008. – Vol. 51, N 5. – P. 355-360.

59. Бисенков Л.Н. Торакальная хирургия: Руководство для врачей. – СПб: "Гиппократ", 2004. – 927 р.

60. Завгородний Л.Г., Гринцов А.Н., Губенко В.Г., Вечерко В.Н. Атлас операций на диафрагме. – Кишинев: Штиинца, 1991. – 128 р.

61. Литтманн И. Оперативная хирургия. – Будапешт, 1975.

62. Многоотомное руководство по хирургии/ed. ред. Б.В.Петровского. – М.: Медгиз, 1960. – Vol. 5-6.

63. Паршин В.Д., Паршин В.В., Мирзоян О.С., Степанян А. Операции на диафрагме в плановой торакальной хирургии//Хирургия. Журнал им. Н.И. Пирогова. – 2013. – N 8. – P. 7-14.

64. Разумовский А.Ю., Митупов З.Б., Михайлова О.А. Эндохирургические операции при диафрагмальных грыжах у детей//Вопросы практической педиатрии. – 2008. – Vol. 3, N 6. – P. 47-52.

65. Фергюсон М.К. Атлас торакальной хирургии/ed. Под ред. М.И. Перельмана О.О.Я. – М.: ГЭОТАР-Медиа, 2009. – 304 р.

66. Боголюбов В.М. Радиоизотопная диагностика заболеваний сердца и легких. – М.: Медицина, 1975. – 256 р.

67. Рубин М.П., Кулешов О.Д., Чечурин Р.Е. Радионуклидная перфузионная сцинтиграфия легких: методика исследования и интерпретация результатов//Радиология – Практика. – 2002. – N 4. – P. 16-20.

68. Macente J., Nauwelaerts N., Russo F.M., Deprest J., Allegaert K., Lammens B., Hernandez Bonan R., Turner J.M., Kumar S., Diniz A., Martins F.S., Annaert P. PBPК-based dose finding for sildenafil in pregnant women for antenatal treatment of congenital diaphragmatic hernia//Front Pharmacol. – Front Pharmacol, 2023. – Vol. 14.

69. Provinciatto H., Barbalho M.E., Araujo Júnior E., Cruz-Martínez R., Agrawal P., Tonni G., Ruano R. Fetoscopic Tracheal Occlusion for Isolated Severe Left Diaphragmatic Hernia: A Systematic Review and Meta-Analysis//J Clin Med. – 2024. – Vol. 13, N 12. – P. 3572.

70. Павличенко М.В., Косовцова Н.В., Маркова Т.В. Опыт баллонной окклюзии трахеи при вторичной гипоплазии легких у плодов с врожденной диафрагмальной грыжей//Российский вестник акушера-гинеколога. – 2018. – Vol. 18, N 3. – P. 52.

71. Буров А.А. Совершенствование анестезиологическо-реанимационной помощи детям с врожденной диафрагмальной грыжей в условиях перинатального центра. дисс канд мед наук. – 2019. – 213 р.

72. Kunisaki S.M., Desiraju S., Yang M.J., Lakshminrusimha S., Yoder B.A. Ventilator strategies in congenital diaphragmatic hernia//Semin Pediatr Surg. – Semin Pediatr Surg, 2024. – Vol. 33, N 4.

73. Gien J., Meyers M.L., Kinsella J.P. Assessment of Carina Position Antenatally and Postnatally in Infants with Congenital Diaphragmatic Hernia//J Pediatr. – J Pediatr, 2018. – Vol. 192. – P. 93-98. e1.

74. Cookson M.W., Abman S.H., Kinsella J.P., Mandell E.W. Pulmonary vasodilator strategies in neonates with acute hypoxemic respiratory failure and pulmonary hypertension//Semin Fetal Neonatal Med. – Semin Fetal Neonatal Med, 2022. – Vol. 27, N 4.

75. Maneenil G., Thatrimontrichai A., Janjindamai W., Dissaneevate S. Effect of bosentan therapy in persistent pulmonary hypertension of the newborn//Pediatr Neonatol. – 2018. – Vol. 59, N 1. – P. 58-64.

76. MacLaren G., Brodie D., Lorusso R., Peek G., Thiagarajan R., Vercaemst L. Extracorporeal Life Support: The ELSO Red Book. 6th Edition. – 2022.
77. Афуков И.И., Степаненко С.М., Зильберт Е.В., Кулаев А.Д., Светличная Т.О., Алхасов А.Б., Митупов З.Б., Мокрушина О.Г., Бирюков П.Е., Стрелков В.А., Цветков И.О. Успешное применение экстракорпоральной мембранной оксигенации у новорожденного с левосторонней диафрагмальной грыжей и с легочной гипертензией//Российский вестник детской хирургии, анестезиологии и реаниматологии. – 2016. – Vol. 6, N 1. – P. 104-109.
78. Разумовский А.Ю., Степаненко С.М., Афуков И.И., Шаталов К.В., Зилберт Е.В., Кулаев А.Д., Алхасов А.Б., Батаев С.М., Бирюков П.Е. Применение экстракорпоральной мембранной оксигенации у новорожденного с врожденной диафрагмальной грыжей//Вестник Чеченского государственного университета им А.А. Кадырова. – 2014. – Vol. 6, N 1. – P. 112-120.
79. Pranata H., Kurniyanta P. Anesthesia Management of Congenital Diaphragmatic Hernia in Neonates//Bali Journal of Anesthesiology. – 2021. – Vol. 5, N 1. – P. 53-56.
80. Козлов Ю.А., Ковальков К.А., Чубко Д.М., Распутин А.А., Вебер И.Н., Барадиева П.Ж., Тимофеев А.Д., Звонков Д.А. Мультицентровое исследование торакоскопического лечения врожденной диафрагмальной грыжи//Эндоскопическая хирургия. – 2018. – Vol. 24, N 5. – P. 10.
81. Разумовский А.Ю., Мокрушина О.Г., Шумихин В.С., Щапов Н.Ф., Смирнова С.В., Петрова Л.В. Торакоскопическая коррекция ложной врожденной диафрагмальной грыжи с применением имплантационных материалов//Российский вестник детской хирургии, анестезиологии и реаниматологии. – 2016. – Vol. 6, N 1. – P. 87-92.
82. Разумовский А.Ю., Мокрушина О.Г., Шумихин В.С., Щапов Н.Ф., Петрова Л.В. Применение имплантов в коррекции диафрагмальной грыжи у новорожденных//Вестник РГМУ. – 2016. – N 5. – P. 16-21.
83. Лапшин В.И., Разин М.П., Аксельров М.А., Батуров М.А., Скобелев В.А., Смоленцев М.М., Емельянова В.А., Смирнов А.В., Пантюхина Н.А. Торакоскопическое лечение новорожденного с ложной правосторонней диафрагмальной грыжей//Детская хирургия. Журнал им. Ю.Ф. Исакова. – 2019. – Vol. 23, N 2. – P. 106-109.
84. Мокрушина О.Г., Разумовский А.Ю., Юдина Е.В., Афуков И.И., Шумихин В.С., Смирнова С.В., Зильберт Е.В., Петрова Л.В., Ерохина Н.О., Халафов Р.В., Светличная Т.О. Исходы лечения новорожденных с правосторонней и левосторонней интраторакальной локализацией печени при диафрагмальной грыже//Российский вестник детской хирургии, анестезиологии и реаниматологии. – 2022. – Vol. 12, N 4. – P. 401-410.
85. Mansour S., Curry J., Blackburn S., Mullassery D., Thakkar H., Ballington J., Leukogeorgakis S., Cross K., Giuliani S., De Coppi P. Minimal access surgery for congenital diaphragmatic hernia: surgical tricks to facilitate anchoring the patches to the ribs//Pediatr Surg Int. – 2023. – Vol. 39, N 1. – P. 135.
86. Shibuya S., Paraboschi I., Giuliani S., Tsukui T., Matei A., Olivos M., Inoue M., Clarke S.A., Yamataka A., Zani A., Eaton S., De Coppi P. Comprehensive meta-analysis of surgical procedure for congenital diaphragmatic hernia: thoracoscopic versus open repair//Pediatr Surg Int. – Pediatr Surg Int, 2024. – Vol. 40, N 1.
87. Смирнова С.В. Эндоскопическая коррекция врожденных диафрагмальных грыж у новорожденных детей. дисс канд мед наук. – 2012.
88. Зубарев П.Н., Трофимов В.М. Хирургические болезни пищевода и кардии. – СПб: Фолиант, 2005. – 201 p.
89. Черноусов А.Ф., Богопольский П.М., Курбанов Ф.С. Хирургия пищевода. – М.: Медицина, 2000. – 349 p.
90. Van der Zee D.C., Vax N.M.A., Kramer W.L.M., Mokhaberi B., Ure B.M. Laparoscopic Management of a Paraesophageal Hernia with Intrathoracic Stomach in Infants//European Journal

of Pediatric Surgery. – 2001. – Vol. 11, N 1. – P. 52-54.

91. Разумовский А.Ю., Алхасов А.Б., Рачков В.Е., Куликова Н.В., Гандуров С.Г., Михайлова О.А. Лапароскопическая фундопликация – радикальный метод лечения гастроэзофагеального рефлюкса у детей//Педиатрия. – 2006. – N 5. – P. 51-57.

92. Козлов Ю.А., Новожилов В.А., Ковальков К.А., Чубко Д.М., Распутин А.А., Тысячный А.С., Барадиева П.Ж., Ус Г.П., Кузнецова Н.Н. Эндохирургическое лечение заболеваний диафрагмы у новорожденных и детей грудного возраста//Эндоскопическая хирургия. – 2015. – Vol. 21, N 5. – P. 25.

93. Godazandeh G., Mokhtari-esbuie F. Laparoscopic Repair of Morgagni Hernia: Three-Case Presentation and the Literature//Case Rep Surg. – 2016. – Vol. 2016. – P. 1-4.

94. Tan Y.-W., Banerjee D., Cross K.M., De Coppi P., Blackburn S.C., Rees C.M., Giuliani S., Curry J.I., Eaton S. Morgagni hernia repair in children over two decades: Institutional experience, systematic review, and meta-analysis of 296 patients//J Pediatr Surg. – 2018. – Vol. 53, N 10. – P. 1883-1889.

95. Târcoveanu E., Georgescu Ștefan, Vasilescu A., Andronic D., Dănilă N., Lupașcu C., Bradea C. Laparoscopic Management in Morgagni Hernia – Short Series and Review of Literature//Chirurgia (Bucur). – 2018. – Vol. 113, N 4. – P. 551.

96. Sanford Z., Weltz A.S., Brown J., Shockcor N., Wu N., Park A.E. Morgagni Hernia Repair: A Review//Surg Innov. – 2018. – Vol. 25, N 4. – P. 389-399.

97. Escarcega P., Riquelme M.A., Lopez S., González A.D., Leon V.Y., Garcia L.R., Cabrera H., Solano H., Garcia C., Espinosa J.R., Geistkemper C.L., Elizondo R.A. Multi-Institution Case Series of Pediatric Patients with Laparoscopic Repair of Morgagni Hernia//Journal of Laparoendoscopic & Advanced Surgical Techniques. – 2018. – Vol. 28, N 8. – P. 1019-1022.

98. Mert M., Gunay I. Transsternal Repair of Morgagni Hernia in a Patient with Coexistent Ventricular Septal Defect and Down Syndrome//Acta Chir Belg. – 2006. – Vol. 106, N 6. – P. 739-740.

99. Al-Salem A.H., Zamakhshary M., Al Mohaidly M., Al-Qahtani A., Abdulla M.R., Naga M.I. Congenital Morgagni's hernia: A national multicenter study//J Pediatr Surg. – 2014. – Vol. 49, N 4. – P. 503-507.

100. Azzie G., Maoate K., Beasley S., Retief W., Bensoussan A. A simple technique of laparoscopic full-thickness anterior abdominal wall repair of retrosternal (Morgagni) hernias//J Pediatr Surg. – 2003. – Vol. 38, N 5. – P. 768-770.

101. Аксельров М.А., Емельянова В.А. Сочетание кольцевидной поджелудочной железы, парастеральной диафрагмальной грыжи у новорожденных с синдромом Дауна//Вестник хирургии им. И.И. Грекова. – 2018. – Vol. 177, N 4. – P. 44-46.

102. Golden J., Barry W.E., Jang G., Nguyen N., Bliss D. Pediatric Morgagni diaphragmatic hernia: a descriptive study//Pediatr Surg Int. – 2017. – Vol. 33, N 7. – P. 771-775.

103. Разин М.П., Минаев С.В., Аксельров М.А., Тараканов В.А., Свирский А.А., Трушин П.В., Галанина А.В., Барова Н.К., Грамзин А.В., Смоленцев М.М. Диагностика и лечение врожденных диафрагмальных грыж у детей: мультицентровое исследование//Медицинский Вестник Северного Кавказа. – 2019. – Vol. 14, N 2.

104. Ал-Салем А.Х. Атлас детской хирургии. Принципы и лечение/ed. науч. ред. пер. А.Ю. Разумовский М.А.Г. – Москва: ГЭОТАР-Медиа, 2023. – 1 – 872 p.

105. Zhao S., Pan Z., Li Y., An Y., Zhao L., Jin X., Fu J., Wu C. Surgical treatment of 125 cases of congenital diaphragmatic eventration in a single institution//BMC Surg. – 2020. – Vol. 20, N 1. – P. 270.

106. Groth S.S., Andrade R.S. Diaphragmatic Eventration//Thorac Surg Clin. – 2009. – Vol. 19, N 4. – P. 511-519.

107. Dunning J. Thoracoscopic diaphragm plication//Interact Cardiovasc Thorac Surg. – 2015.



– Vol. 20, N 5. – P. 689-690.

108. Deslauriers J. Eventration of the diaphragm//Chest Surg Clin N Am. – Chest Surg Clin N Am, 1998. – Vol. 8, N 2. – P. 315-330.

109. Van Smith C., Jacobs J.P., Burke R.P. Minimally invasive diaphragm plication in an infant//Ann Thorac Surg. – Ann Thorac Surg, 1998. – Vol. 65, N 3. – P. 842-844.

110. Козлов Ю.А., Новожилов В.А., Распутин А.А., Кононенко М.И., Кузнецова Н.Н., Портяной Д.М. Торакоскопическая пликация диафрагмы у детей первых 3 месяцев жизни//Детская хирургия. – 2013. – N 6. – P. 23-26.

Приложение А1

### **Состав рабочей группы по разработке и пересмотру клинических рекомендаций**

1. Разумовский Александр Юрьевич – член-корреспондент РАН, доктор медицинских наук, профессор, заведующий кафедрой детской хирургии им. Ю.Ф. Исакова РНИМУ им. Н.И. Пирогова, главный детский хирург Департамента здравоохранения г. Москвы, главный детский хирург ЦФО РФ, заведующий отделением торакальной хирургии и хирургической гастроэнтерологии ГБУЗ "Детская городская клиническая больница им. Н.Ф. Филатова ДЗМ" (г. Москва). Председатель президиума Российской ассоциации детских хирургов, член правления Московского общества хирургов, член правления Общества эндоскопических хирургов России, член правления Российского общества хирургов-гастроэнтерологов, член Европейской ассоциации детских хирургов и Российской ассоциации гепатобилиарных хирургов.

2. Митупов Зорикто Батоевич – доктор медицинских наук, профессор кафедры детской хирургии им. Ю.Ф. Исакова ИМД РНИМУ им. Н.И. Пирогова, врач-торакальный хирург ГБУЗ "Детская городская клиническая больница им. Н.Ф. Филатова ДЗМ" (г. Москва). Председатель проблемной комиссии по торакальной хирургии Российской ассоциации детских хирургов.

3. Афуков Иван Игоревич – кандидат медицинских наук, главный внештатный детский специалист анестезиолог-реаниматолог города Москвы, главный врач ГБУЗ "ДГКБ N 9 им. Г.Н. Сперанского ДЗМ" (г. Москва), доцент кафедры детской хирургии ФГАОУ ВО РНИМУ им. Н.И. Пирогова Минздрава России.

4. Буров Артем Александрович – кандидат медицинских наук, врач-анестезиолог-реаниматолог, неонатолог, заведующий по клинической работе отделения хирургии новорожденных ФГБУ "НМИЦ АГП им. В.И. Кулакова" Минздрава России (г. Москва).

5. Горелик Константин Давыдович – заведующий отделением реанимации новорожденных N 39 ГБУЗ "ДГМ КСЦ ВМТ" (г. Санкт-Петербург), ассистент кафедры детской хирургии с курсом реанимации ФГБОУ ВО ПСПбГМУ им. И.П. Павлова Минздрава России.

6. Зильберт Елена Витальевна – кандидат медицинских наук, заведующая отделением реанимации и интенсивной терапии, врач-анестезиолог-реаниматолог ГБУЗ "Детская городская клиническая больница им. Н.Ф. Филатова ДЗМ" (г. Москва).

7. Иванов Сергей Львович – заведующий отделением реанимации новорожденных N 39А ГБУЗ "ДГМ КСЦ ВМТ" (г. Санкт-Петербург).

8. Караваева Светлана Александровна – доктор медицинских наук, профессор, заведующая кафедрой детской хирургии Санкт-Петербургской медицинской академии последипломного образования (СПбМАПО), ведущий оперирующий хирург ГБУЗ "ДГМ КСЦ ВМТ" (г. Санкт-Петербург). Председатель проблемной комиссии по хирургии

новорожденных Российской ассоциации детских хирургов.

9. Котин Алексей Николаевич – кандидат медицинских наук, доцент кафедры детской хирургии с курсом анестезиологии и реанимации ФГБОУ ВО ПСПбГМУ им. Акад. И.П. Павлова, ведущий оперирующий хирург службы неонатальной хирургии ГБУЗ "ДГМ КСЦ ВМТ" (г. Санкт-Петербург). Член Российской ассоциации детских хирургов.

10. Мокрушина Ольга Геннадьевна – доктор медицинских наук, профессор кафедры детской хирургии им. Ю.Ф. Исакова ИМД РНИМУ им. Н.И. Пирогова, заместитель главного врача по хирургии ГБУЗ "Детская городская клиническая больница им. Н.Ф. Филатова ДЗМ" (г. Москва). Член Российской ассоциации детских хирургов.

11. Степаненко Сергей Михайлович – доктор медицинских наук, профессор кафедры детской хирургии им. Ю.Ф. Исакова ИМД РНИМУ им. Н.И. Пирогова, главный внештатный детский специалист анестезиолог-реаниматолог Министерства Здравоохранения Российской Федерации.

12. Теплов Вадим Олегович – кандидат медицинских наук, врач-детский хирург, врач-эндоскопист Детского эндоскопического центра ГБУЗ "Детская городская клиническая больница им. Н.Ф. Филатова ДЗМ" (г. Москва). Член Российской ассоциации детских хирургов.

Конфликт интересов отсутствует.

Приложение А2

## Методология разработки клинических рекомендаций

Целевая аудитория клинических рекомендаций:

1. Врачи детские хирурги
2. Врачи анестезиологи-реаниматологи
3. Врачи неонатологи
4. Врачи педиатры
5. Врачи акушеры-гинекологи
6. Врачи функциональной диагностики
7. Врачи-генетики
8. Медицинские работники со средним медицинским образованием
9. Организаторы здравоохранения
11. Студенты медицинских ВУЗов, ординаторы, аспиранты.

В данных клинических рекомендациях все сведения ранжированы по уровню достоверности (доказательности) в зависимости от количества и качества исследований по данной проблеме.

Таблица 1. Шкала оценки уровней достоверности доказательств (УДД) для методов диагностики (диагностических вмешательств)

УДД	Расшифровка
1	Систематические обзоры исследований с контролем референсным методом или систематический обзор рандомизированных клинических исследований с применением мета-анализа
2	Отдельные исследования с контролем референсным методом или отдельные рандомизированные клинические исследования и систематические обзоры исследований любого дизайна, за исключением рандомизированных клинических исследований с применением мета-анализа

3	Исследования без последовательного контроля референсным методом или исследования с референсным методом, не являющимся независимым от исследуемого метода или нерандомизированные сравнительные исследования, в том числе когортные исследования
4	Несравнительные исследования, описание клинического случая
5	Имеется лишь обоснование механизма действия или мнение экспертов

Таблица 2. Шкала оценки уровней достоверности доказательств (УДД) для методов профилактики, лечения и реабилитации (профилактических, лечебных, реабилитационных вмешательств)

УДД	Расшифровка
1	Систематический обзор рандомизированных клинических исследований с применением мета-анализа
2	Отдельные рандомизированные клинические исследования и систематические обзоры исследований любого дизайна, за исключением рандомизированных клинических исследований, с применением мета-анализа
3	Нерандомизированные сравнительные исследования, в том числе когортные исследования
4	Несравнительные исследования, описание клинического случая или серии случаев, исследование "случай-контроль"
5	Имеется лишь обоснование механизма действия вмешательства (доклинические исследования) или мнение экспертов

Таблица 3. Шкала оценки уровней убедительности рекомендаций (УРР) для методов профилактики, лечения и реабилитации (профилактических, диагностических, лечебных, реабилитационных вмешательств)

УРР	Расшифровка
А	Сильная рекомендация (все рассматриваемые критерии эффективности (исходы) являются важными, все исследования имеют высокое удовлетворительное методологическое качество, их выводы по интересующим исходам являются согласованными)
В	Условная рекомендация (не все рассматриваемые критерии эффективности (исходы) являются важными, не все исследования имеют высокое удовлетворительное методологическое качество и/или их выводы по интересующим исходам не являются согласованными)
С	Слабая рекомендация (отсутствие доказательств надлежащего качества (все рассматриваемые критерии эффективности (исходы) являются неважными, все исследования имеют низкое методологическое качество и их выводы по интересующим исходам не являются согласованными)

### Порядок обновления клинических рекомендаций

Механизм обновления клинических рекомендаций предусматривает систематическую актуализацию – не реже чем один раз в три года, а также при появлении новых данных с позиции доказательной медицины по вопросам диагностики, лечения, профилактики и реабилитации конкретных заболеваний, наличии обоснованных дополнений/замечаний к ранее утвержденным КР (клинических рекомендаций) но не чаще 1 раз в 6 месяцев.

**Справочные материалы, включая соответствие показаний к применению и противопоказаний, способов применения и доз лекарственных препаратов, инструкции по применению лекарственного препарата**

**Связанные документы**

Данные клинические рекомендации разработаны с учетом следующих нормативно-правовых документов:

1. Статья 76 Федерального Закона Российской Федерации от 21.11.2011 N 323-ФЗ "Об основах охраны здоровья граждан в Российской Федерации", в части разработки и утверждении медицинскими профессиональными некоммерческими организациями клинических рекомендаций (протоколов лечения) по вопросам оказания медицинской помощи;

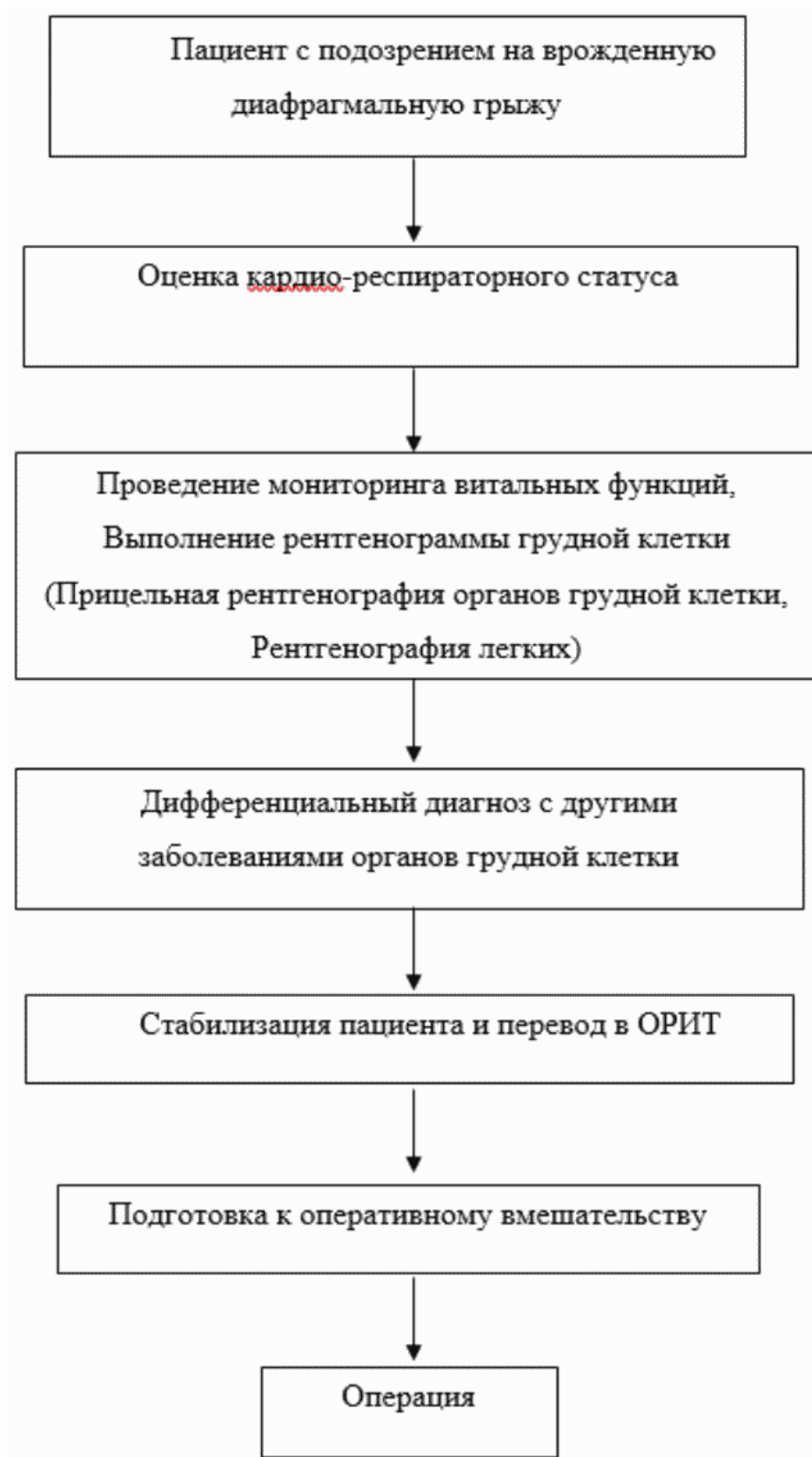
2. Федеральный Закон Российской Федерации от 29.11.2010 N 326-ФЗ "Об обязательном медицинском страховании в Российской Федерации";

3. Приказ Минздрава России от 10.05.2017 г. N 203н "Об утверждении критериев оценки качества медицинской помощи";

4. Приказ Министерства Здравоохранения и Социального развития Российской Федерации от 27.08.2019 г. N 585н "О классификациях и критериях, используемых при осуществлении медико-социальной экспертизы граждан федеральными государственными учреждениями медико-социальной экспертизы";

5. Федеральный Закон от 17.07.1999 178-ФЗ "О государственной социальной помощи".

### Алгоритмы действий врача



## Приложение В

**Информация для пациента**

Врожденная диафрагмальная грыжа – порок развития, формирующийся на ранних сроках беременности. Диафрагма развивается из слияния четырех эмбриональных компонентов: спереди – поперечной перегородки, в задне-боковой части – плевроперитонеальных складок, внутри – ножек брыжейки пищевода и сзади – мезодермы стенки тела. После слияния всех отделов формируется перегородка между грудной клеткой и брюшной полостью. В некоторых случаях по нижней границе задней части ребер сохраняется сообщение между грудной и брюшной полостью. Чаще такое сообщение формируется слева. Неадекватное закрытие плевроперитонеального канала позволяет органам брюшной полости, расположенным под дефектным куполом проникать в грудную клетку. Слева это петли кишечника, желудок, селезенка, левая доля печени. Справа – правая доля печени, кишечник. Органы, перемещенные в грудную клетку, вызывают сдавление легких и сердечных камер. Это приводит к нарушению формирования легочной ткани, а также вызывает нарушение функции сердечных камер. Наиболее неблагоприятная ситуация возникает при перемещении плотных (паренхиматозных) органов, какими являются печень и селезенка. Однако, ввиду малого размера, перемещение селезенки не играет существенную роль. В условиях сжатия (компрессии) формирование легочной ткани происходит не полноценным образом. В первую очередь страдают кровеносные сосуды, которые в неблагоприятных условиях формирования легкого не имеют возможности изменять свой диаметр. Поэтому легочные капилляры на стороне поражения имеют очень узкий диаметр и очень толстую стенку. Такое строение приводит к нарушению тока крови в капиллярах, и, как следствие, снижается насыщение крови кислородом. Такое патологическое состояние называется легочной гипертензией. Борьба с легочной гипертензией – сложная задача в лечении пациентов с диафрагмальной грыжей. Другой патологический процесс, формирующийся при этом пороке – уменьшение сердечных камер, поскольку они не могут формировать достаточный объем, в связи со сдавлением сердца органами перемещенными из живота в грудную клетку. Малый объем сердечных камер приводит к нарушению кровообращения в органах и тканях ребенка. Такое патологическое состояние называется сердечной недостаточностью. Лечение сердечной недостаточности так же, как и борьба с легочной гипертензией, является основой лечения пациентов с диафрагмальной грыжей. Учитывая, что около 30% пациентов с диафрагмальной грыжей могут иметь хромосомные аномалии и генетические синдромы, женщине необходимо обязательно пройти генетическое обследование. Рождение ребенка с диафрагмальной грыжей должно проходить в условиях специализированного роддома, где персонал после рождения сможет оказать правильную первую помощь пациенту. Лечить и оперировать ребенка необходимо также специализированном лечебном учреждении, котором есть значительный положительный опыт лечения таких больных. Оперативные вмешательства проводят после того, как состояние ребенка будет стабильным. Не нестабильного ребенка оперировать нельзя. Настоящее время оперативные вмешательства может проводиться 2 способами открытым способом и эндоскопическим способом. Выбор способа оперативного вмешательства в зависимости от состояния пациента, так и от опыта хирурга, который намерен проводить оперативное вмешательство. При неосложненных грыжах, когда состояние пациента позволяет, предпочтительным способом лечения является эндоскопическая операция. В любом случае оперативные вмешательства направлены на создание целостности диафрагмы и разделение грудной клетки и брюшной полости. Однако, на этом лечение детей с диафрагмальной грыжей не заканчивается поскольку легочная гипертензия может



развиваться и в послеоперационном периоде на сегодняшний день специализированных центрах выживаемость пациентов с диафрагмальной грыжей составляет 70-80%. Прогноз по выживаемости ухудшается если в плевральной полости располагается печень, если у ребенка есть врожденный порок сердца, если ребенок родился недоношенным, или имеются еще какие-то сопутствующие заболевания которые сами по себе ухудшает общее состояние пациента. После операции ребенок находится в отделении реанимации, где ему продолжают оказывать помощь и лечить сердечно легочную недостаточность. После того, как ребенок сможет самостоятельно дышать, его переводит в отделение хирургии, где ребенок находится с мамой. Постепенно ребенка начинают кормить, увеличивают объем кормления, и в конце концов выписывают домой. Домой ребенка выписывают тогда, когда он может самостоятельно находиться вне стационара. Из осложнений, которые встречаются в послеоперационном периоде, наиболее опасным является рецидив диафрагмальной грыжи поэтому дети, которым были выполнена коррекция диафрагмальной грыжи должны находиться под наблюдением педиатра и хирурга по месту жительства и периодически делать рентгенограммы для того, чтобы рецидив можно было распознать, даже если нет клинических проявлений. Лечить рецидив диафрагмальной грыжи необходимо тоже хирургическим путем. Как правило, повторную операцию дети переносят гораздо легче чем первичную реконструкцию

Приложение Г1-ГN

### **Шкалы оценки, вопросники и другие оценочные инструменты состояния пациента, приведенные в клинических рекомендациях**

Не предусмотрены.

---

Новые, изданные в 2020-2024 гг. и официально утверждённые Минздравом РФ, клинические рекомендации (руководства, протоколы лечения) – на нашем сайте.

Интернет-ссылка:

[http://disuria.ru/load/zakonodatelstvo/klinicheskie\\_rekomendacii\\_protokoly\\_lechenija/54](http://disuria.ru/load/zakonodatelstvo/klinicheskie_rekomendacii_protokoly_lechenija/54).



Если где-то кем-то данный документ был ранее распечатан, данное изображение QR-кода поможет вам быстро перейти по ссылке с бумажной копии – в нём находится эта ссылка.