

## Клинические рекомендации – Острый аппендицит и перитонит у детей – 2025-2026-2027 (15.10.2025) – Утверждены Минздравом РФ

Кодирование по Международной статистической классификации болезней и проблем, связанных со здоровьем: К37, К35, К36, К38.1, К38.8, К65, К66.8

Год утверждения (частота пересмотра): 2025

Пересмотр не позднее: 2027

ID: 64\_2

Возрастная категория: Дети

Специальность:

По состоянию на 15.10.2025 на сайте МЗ РФ

Официально применяется с 01.01.2025 в соответствии с Постановлением Правительства РФ от 17.11.2021 N 1968

### Разработчик клинической рекомендации

Общероссийская общественная организация "Российская ассоциация детских хирургов"

Одобрено Научно-практическим Советом Минздрава России

### Список сокращений

АП	аппендикулярный перитонит
АИ	аппендикулярный инфильтрат
АсТ	аспартатаминотрансфераза
АлТ	аланинаминотрансфераза
АЧТВ	активированное частичное тромбопластиновое время
ОА	острый аппендицит
ОАР	отделение анестезиологии-реанимации
ДВС	диссеминированное внутрисосудистое свертывание
ДПК	двенадцатиперстная кишка
УЗИ	ультразвуковое исследование
ЖКТ	желудочно-кишечный тракт
Ле	лейкоциты
ПА	периаппендикулярный абсцесс
СИАГ	синдром интраабдоминальной гипертензии
СРБ	С-реактивный белок
СПОН	синдром полиорганной недостаточности
СКТ	спиральная компьютерная томография
СЭР	солевой энтеральный раствор
МНО	международное нормализованное отношение
НПВП	нестероидные противовоспалительные препараты
МРТ	магнитно-резонансная томография
РАДХ	Российская ассоциация детских хирургов
ЧО	червеобразный отросток
AIR	Appendicitis Inflammatory Response
PAS	Pediatric Apendicitis Score
WSES	The World Society of Emergency Surgery

### Термины и определения

Абдоминальный сепсис – системной воспалительной реакцией организма в ответ на развитие деструктивного процесса в органах брюшной полости и/или забрюшинного пространства

Аппендикулярный инфильтрат – плотный воспалительный конгломерат, состоящий из петель

кишок и сальника, формирующийся в брюшной полости на фоне деструктивного воспаления червеобразного отростка

"Аппендикулярный инфильтрат" при УЗИ – гетерогенное эхообразование сложной структуры с нечеткими контурами, в котором может быть визуализирован измененный ЧО, отечные кишечные петли, отечный сальник

Болезнь Шенлейна-Геноха – васкулит, поражающий преимущественно мелкие сосуды

Инструментальная диагностика – диагностика с использованием для обследования больного различных приборов, аппаратов и инструментов

Лабораторная диагностика – совокупность методов, направленных на анализ исследуемого материала с помощью различного специализированного оборудования

Лапароскопия – современный малоинвазивный метод хирургии, при котором операции на органах брюшной полости проводят через небольшие отверстия

Мышечный дефанс (симптом мышечной защиты) – пассивное, произвольное напряжение мышц передней брюшной стенки над воспаленной брюшиной

Парез кишечника – нарушение моторики тонкой кишки без механического препятствия для пассажа кишечного содержимого

"Периаппендикулярный абсцесс 3" при УЗИ – анэхогенное/гипоэхогенное образование (ограниченное скопление жидкости) округлой или овальной формы с четкими контурами (капсулой), иногда в области стенки можно визуализировать измененный ЧО.

"Свободная жидкость" при УЗИ – анэхогенное скопление в полости малого таза и других отделах брюшной полости, определяемое при УЗИ

Симптом Кохера – перемещение боли из эпигастриальной области в правую подвздошную

Симптом Кюммеля – перемещение боли из околопупочной области в правую подвздошную

Симптом Филатова – болезненность при пальпации в правой подвздошной области у детей младшего возраста

Симптом Ровзинга – усиление боли в правой подвздошной области при глубокой пальпации в левой подвздошной области

Симптом Щеткина-Блюмберга – усиление боли при отдергивании руки после предварительного плавного надавливания Симптом Образцова (псоас-симптом) – усиление боли во время пальпации в правой подвздошной области при приподнятой правой ноге.

Симптом Ситковского – усиление боли в правой подвздошной области в положении на левом боку

Симптом Бартомье-Михельсона – усиление болезненности при пальпации в правой подвздошной области при положении больного на левом боку

Симптом Воскресенского (симптом рубашки) – резкое усиление боли в правой подвздошной области при скольжении кончиками пальцев врача по натянутой рубашке пациента, сверху вниз

Симптом карандаша – червеобразный отросток при воспалении ригиден и не свисает с инструмента при лапароскопической диагностике

Синдром кишечной недостаточности – сочетанное нарушение всех функций ЖКТ (моторной, секреторной, переваривающей и всасывательной, барьерной), которое сопровождается эндотоксикозом

Сепсис – патологический процесс, в основе которого лежит реакция организма в виде генерализованного (системного) воспаления на инфекцию различной природы (бактериальную, вирусную, грибковую), приводящая к остро возникающей органной дисфункции и недостаточности

Септический шок – наиболее тяжелый вариант течения сепсиса, характеризующийся выраженными циркуляторными, клеточными, метаболическими нарушениями

Состояние – изменения организма, возникающие в связи с воздействием патогенных и (или) физиологических факторов и требующие оказания медицинской помощи

Синдром – совокупность симптомов с общими этиологией и патогенезом

Уровень достоверности доказательств – отражает степень уверенности в том, что найденный эффект от применения медицинского вмешательства является истинным

Хирургическое вмешательство – инвазивная процедура, может использоваться в целях диагностики и/или как метод лечения заболеваний

Хирургическое лечение – метод лечения заболеваний путем разъединения и соединения тканей в ходе хирургической операции

Чаши Клойбера – патогномичный рентгенологический симптом кишечной непроходимости. Проявляется картиной "перевернутых чаш" с горизонтальным уровнем жидкости на снимке брюшной полости при вертикальном положении пациента

## **1. Краткая информация по заболеванию или состоянию (группы заболеваний или состояний)**

### **1.1. Определение заболевания или состояния (группы заболеваний или состояний)**

Острый аппендицит (ОА) – острое неспецифическое воспаление червеобразного отростка (ЧО) слепой кишки.

Перитонит – острое воспаление брюшины, сопровождающееся комплексом патологических процессов, протекающих в брюшной полости и приводящих к системной воспалительной реакции, органной дисфункции, сепсису.

Острый аппендицит – основная причина развития перитонита у детей. Перитонит как правило развивается при перфорации червеобразного отростка вследствие деструкции его стенки (гангренозно-перфоративный аппендицит), но также может развиваться и без перфорации стенки червеобразного отростка при флегмонозном и гангренозном аппендиците.

### **1.2. Этиология и патогенез заболевания или состояния (группы заболеваний или состояний)**

Вопросы этиопатогенеза острого аппендицита активно изучали в течение 19-20 веков [1]. Однако до настоящего времени не существует однозначного мнения о причине развития острого аппендицита. Воспаление аппендикса – неспецифический инфекционно-воспалительный процесс. Немаловажную роль при развитии воспалительного процесса играет условно-патогенная флора кишечника (энтеробактерии, бактероиды и др.), которая и становится основным патогеном при развитии перитонита в случае перфорации червеобразного отростка. Доминирующими патогенами при аппендикулярном перитоните являются *Escherichia coli* и *Bacteroides spp.*, *Peptostreptococcus* and *Pseudomonas* [2-11].

К основным этиопатогенетическим факторам развития воспаления в червеобразном отростке можно отнести нарушение пассажа содержимого, нарушение микроциркуляции в стенке отростка и образование "первичного аффекта" – первичного очага воспаления в виде клинообразного дефекта слизистой оболочки червеобразного отростка, а также изменение иммунологической реактивности организма ребенка [1, 3-11].

Механическая теория (теория застоя, закрытых полостей) была предложена в 1896 г. Полем Жоржем Дъелафуа. В результате обструкции ЧО копролитом, инородным телом, либо в результате перегиба за счет спаечного процесса нарушается отток секретируемой слизи, что приводит к повышению давлению в его полости и развитию воспаления. В 1905 году немецким патологоанатомом Людвигом Ашоффом была выдвинута инфекционная теория. Ашофф предположил, что застой кала в аппендиксе приводит к активации вирулентных штаммов бактерий (чаще грампозитивных диплококков) и образованию первичного аффекта. В 30-х годах прошлого столетия Густав Риккер выдвинул ангионевротическую теорию, где основным патогенетическим фактором воспаления является нарушение микроциркуляции в стенке ЧО

вследствие нарушения нервной регуляции. Также в 20-м веке получила развитие иммунологическая теория воспаления, связанная с нарушением иммунного гомеостаза и запуском воспалительного цитокинового каскада в слизистой отростка.

Несмотря на то, что ни одна из этих теорий, как полностью самостоятельная, не нашла подтверждения, большинство современных исследователей признают представленные в них факторы, как основные, в развитии воспаления в ЧО [1, 3-11]

### **1.3. Эпидемиология заболевания или состояния (группы заболеваний или состояний)**

Острый аппендицит может возникнуть в любом возрасте, включая новорожденных, однако преимущественно наблюдается в возрасте после 7 лет, у детей до 3 лет частота его не превышает 8% [3]. Пик заболеваемости приходится на возраст 9-12 лет [3]. Общая заболеваемость аппендицитом составляет от 3 до 6 на 1000 детей [3]. Согласно крупнейшему эпидемиологическому исследованию аппендицита за последние годы (Anderson et al., 2012) заболеваемость аппендицитом была самой высокой у европеоидов и латиноамериканцев и реже у афроамериканцев и азиатов [12]. Известно, что заболеваемость аппендицитом колеблется в зависимости от сезона, при этом пик заболеваемости приходится на летние месяцы в Северном полушарии с мая по июль и снижается до февраля [12]. Девочки и мальчики болеют одинаково часто. У детей первых лет жизни аппендицит развивается быстрее, а деструктивные изменения в отростке, приводящие к аппендикулярному перитониту, возникают значительно чаще, чем у взрослых [3-9].

Эпидемиологические исследования аппендицита у детей ограничены и постоянно сообщают о тенденции к снижению заболеваемости. Тем не менее, большинство этих исследований были проведены в западных странах, и на основе данных прошлого века [13]. По данным Ran He et al. (2025) в 2021 году острый аппендицит был диагностирован у 2193020 детей, что составляет 12,93% всех случаев аппендицита в общей популяции. Соответствующий уровень заболеваемости оценивался в 109 на 100000. С 1990 по 2021 год частота аппендицита у детей увеличилась на 0,3% в год. В 2021 году частота аппендицита у детей увеличилась с возрастом, причем наиболее часто болеют дети в возрасте от 10 до 14 лет. Заболеваемость широко варьирует в разных регионах и странах [13].

### **1.4. Особенности кодирования заболевания или состояния (группы заболеваний или состояний) по Международной статистической классификации болезней и проблем, связанных со здоровьем**

K35 – Острый аппендицит

K35.2 – Острый аппендицит с генерализованным (диффузным) перитонитом после разрыва или перфорации

K35.3 – Острый аппендицит с локализованным перитонитом с или без перфорации (перитонеальным абсцессом)

K35.8 – Острый аппендицит другой или неуточненный без упоминания локализованного или генерализованного перитонита

K36 – Другие формы аппендицита

K37 – Аппендицит неуточненный

K38.1 – Аппендикулярные камни

K38.8 – Другие уточненные болезни аппендикса

K65 – Перитонит

K66.8 – Другие уточненные поражения брюшины

## 1.5. Классификация заболевания или состояния (группы заболеваний или состояний)

Острый аппендицит традиционно классифицируют по морфологическим изменениям в червеобразном отростке [1, 3-21]. Дооперационная диагностика формы воспаления ЧО крайне сложна. Интраоперационная диагностика на основе макроскопической картины также не исключает субъективизма [14]. Морфологические изменения в отростке мозаичны и их точная диагностика возможна только при гистологическом исследовании. Для хирурга наиболее важно выделять неструктивный и деструктивный аппендицит, поскольку наличие деструкции вследствие воспаления ЧО определяет общепринятую в России стратегию хирургического лечения. Особую сложность для хирурга представляет неструктивный аппендицит, поскольку под этой формой, как правило, скрываются другие заболевания, симулирующие острый аппендицит. Стадии развития воспаления предусматривают наличие катарального аппендицита. Однако хирург в случае удаления неструктивного аппендикса, как правило, сталкивается не с катаральной стадией воспаления, которая вероятнее всего не имеет не только четких клинических и эхографических, но и макроскопических проявлений, а с вторичными изменениями червеобразного отростка (лимфоидная гиперплазия, периаппендицит), что требует правильного гистологического заключения. В послеоперационном диагнозе до получения гистологического заключения целесообразно использовать термин "острый аппендицит" при удалении ЧО с сомнительными изменениями и "вторичный аппендицит" при диагностике основной причины болевого синдрома при лапароскопии.

Деструктивный аппендицит традиционно в соответствии с морфологической картиной делят на флегмонозный и гангренозный. Кроме того, выделяют неосложненный и осложненный аппендицит (аппендикулярные инфильтрат, периаппендикулярный абсцесс, перитонит) [3, 4, 7-18, 21].

Классификация острого аппендицита:

- Неструктивный (простой) (К35 Острый аппендицит);
- Деструктивный (К35.8 Острый аппендицит другой или неуточненный без упоминания локализованного или генерализованного перитонита):

- Флегмонозный;
- Гангренозный;

Осложнения:

- Перфорация;
- Инфильтрат;
- Абсцесс;
- Перитонит
- Пилефлебит;
- Забрюшинная флегмона.

Под осложненным аппендицитом понимают формы острого аппендицита с распространением воспалительного процесса с червеобразного отростка на брюшную полость, что может быть как вследствие перфорации червеобразного отростка (гангренозно-перфоративный аппендицит), так и без перфорации. С позиции общей патологии все эти формы являются вариантами перитонита (воспаление брюшины).

Осложненный аппендицит:

- Аппендикулярный инфильтрат (К37 острый аппендицит неуточненный);
- Аппендикулярный (периаппендикулярный) абсцесс 1, 2, 3 стадии (К35.33 Острый аппендицит с перитонеальным абсцессом);
- Аппендикулярный перитонит (К3.2 Острый аппендицит с генерализованным (диффузным) перитонитом после разрыва или

перфорации).

Классификации осложненного аппендицита в России насчитывают большое число терминов, в том числе синонимов (ограниченный, отграниченный, местный, местный отграниченный, местный неотграниченный, распространенный, диффузный, разлитой и т.д.), что вносит путаницу и затрудняет оценку результатов лечения. Однако сложившаяся клиническая практика не позволяет сегодня принять единую терминологию. В этих условиях целесообразно выделять три основные формы осложненного аппендицита – инфильтрат, абсцесс, перитонит. С позиций классификации болезни форма и распространенность воспалительного процесса в брюшной полости (инфильтрат, абсцесс, свободный гнойный выпот и их сочетание) определяют лечебную стратегию и хирургическую тактику.

Аппендикулярный инфильтрат (АИ) – плотный воспалительный конгломерат, состоящий из петель кишок и сальника, формирующийся в брюшной полости на фоне деструктивного воспаления червеобразного отростка. Аппендикулярный инфильтрат определяется при пальпации через переднюю брюшную стенку и хорошо визуализируется при УЗИ. При выполнении в сомнительных случаях лапароскопии в брюшной полости определяется образование из воспаленных отечных петель кишок и сальника, интимно спаянных друг с другом, разделение которых связано значительными техническими трудностями и возможностью повреждения полого органа. Нецелесообразно подразделение АИ на рыхлый и плотный; горячий и холодный. Поскольку как "рыхлый инфильтрат", представляющий собой слипчивый инфильтративно-спаечный процесс вокруг ЧО, так и "горячий" или абсцедирующий инфильтрат, представляющий собой абсцесс, не отражают определение инфильтрата. При отсутствии плотного, пальпируемого через переднюю брюшную стенку образования, процесс некорректно называть инфильтратом, а при наличии отграниченного гнойного экссудата воспалительный процесс имеет исчерпывающее название абсцесс. При аппендикулярном инфильтрате успешно проводят консервативное лечение с последующей интервальной аппендэктомией, что и определяет выделение этой формы воспаления как самостоятельной в классификации осложненных форм. При обнаружении рыхлого инфильтративно-спаечного процесса вокруг ЧО во время лапароскопии выполняют лапароскопическую аппендэктомию без технических трудностей. Клиническо-лабораторная и эхографическая картина, хирургическая техника и ведение послеоперационного периода в этих случаях не отличаются от таковых при деструктивном аппендиците.

Периаппендикулярный абсцесс (ПА). Впервые стадии ПА в детской хирургии были предложены С.Я. Долецким с соавт. [15]. Использование видеолапароскопической техники, позволило детализировать характер и стадийность патологических изменений в брюшной полости при формировании периаппендикулярного абсцесса. С позиций эндохирурга основным критерием подразделения ПА на стадии является возможность малотравматичного эндоскопического разрушения имеющихся отграничений, с последующей эффективной санацией гнойника. На ранних сроках заболевания органы и ткани, образующие стенки абсцесса (ПА 1, 2), вовлечены в рыхлый инфильтративно-спаечный процесс, и, несмотря на имеющиеся воспалительные изменения, хорошо дифференцируются, что обеспечивает возможность безопасного эндоскопического разрушения абсцесса. При длительном сроке заболевания (более 5 сут.) выраженный воспалительный отек и инфильтрация органов и тканей, являющихся стенками абсцесса (ПА 3), а также формирование грануляционной капсулы определяют их ригидность и позволяют диагностировать патологическое образование в брюшной полости до операции – с одной стороны, с другой – надежно отграничивают распространение инфекционного процесса на свободную брюшную полость и определяют тактику внебрюшинного доступа для вскрытия и дренирования. Таким образом, ПА целесообразно подразделять на 3 стадии в зависимости от выраженности инфильтративно-спаечного процесса в органах и тканях, образующих его стенки, что на современном этапе определяет хирургическую тактику и возможность лапароскопических операций при ПА 1, 2 [15, 16, 17, 18].

ПА 1 – инфильтративные изменения в тканях и органах, образующих стенки абсцесса, слабо выражены; отграничение гнойного экссудата (5-7 мл) в области ЧО происходит за счет слипчивого процесса, без образования капсулы. ПА 1, как правило, диагностируют интраоперационно, отграничения легко и полностью разрушают, гной аспирируют и удаляют ЧО без технических трудностей.

ПА 2 – отграничение гнойного выпота (до 20 мл) в области ЧО происходит за счет рыхлого спаечного процесса без образования капсулы абсцесса. Инфильтративные изменения в тканях и органах, образующих стенки, выражены умеренно, последние хорошо дифференцируются, что определяет возможность их малотравматичного интраоперационного разрушения с прицельной санацией гнойного экссудата. После разрушения сохраняются инфильтративные изменения тканей в области разрушенного абсцесса. ПА 2 также диагностируют интраоперационно, однако в ряде случаев возможна дооперационная диагностика ПА 2 при УЗИ в виде небольшого жидкостного скопления в области ЧО неправильной формы, без капсулы. Эхографическая картина не является патогномоничной для абсцесса и может иметь место при неосложненном аппендиците.

Срок заболевания и клиническая картина при ПА 1, 2 не отличаются от характеристик неосложненного аппендицита.

ПА 3 – отграничение гнойного выпота в области ЧО происходит за счет выраженного инфильтративно-спаечного процесса с образованием грануляционной капсулы. Срок заболевания при ПА 3, как правило, 5-7 суток и более, абсцесс имеет округлую или овальную форму, капсулу и объем более 20 мл. ПА 3 имеет патогномоничные характеристики при УЗИ.

Аппендикулярный перитонит (АП). С позиций классификации ОА, как отдельной нозологии, под аппендикулярном перитонитом следует понимать наличие в брюшной полости свободного гнойного экссудата, либо его переходных форм (серозно-гнойного, фибринозно-гнойного). Понимание перитонита, как воспаления брюшины в широком смысле слова, правомерно с позиций общей патологии [19, 20], но не отвечает запросам клиницистов. Оно позволяет соотносить результаты лечения состояний несопоставимых по тяжести клинических проявлений и органных нарушений. Хорошо известно, что при неосложненном деструктивном аппендиците имеется гиперемия прилегающей к ЧО брюшины и небольшой объем реактивного серозного выпота, не только в области расположения ЧО, но и в полости малого таза. Тем не менее, эти изменения не меняют клиническую картину и течение заболевания, характерные для неосложненного аппендицита, и не могут трактоваться как перитонит.

В практической работе возможно дополнительное использование систематизации АП в зависимости от распространенности и формы воспалительного процесса в соответствии с терминологией научной школы клиники согласно локальному протоколу. Распространение воспалительного процесса более чем на 3 анатомические области, как правило, сопровождается усилением интоксикационного синдрома, нередко с развитием абдоминального сепсиса [17]. Вовлечение в воспалительный процесс всех отделов брюшной полости с формированием осумкованных абсцессов сопровождается развитием синдрома интраабдоминальной гипертензии (СИАГ), абдоминального сепсиса, что требует максимального объема интенсивной терапии и специальных приемов хирургического лечения [16, 17, 21-22].

Аппендикулярный перитонит превалирует в структуре перитонита у детей и у детей старше периода новорожденности составляет более 90%. Основной причиной перитонита у детей в периоде новорожденности является некротизирующий энтероколит (НЭК). У детей дошкольного возраста встречается и требует дифференциальной диагностики с острым аппендицитом первичный перитонит вследствие гематогенного распространения инфекции у часто болеющих детей. Вторичный перитонит вследствие перфорации полого органа (желудок, кишка, желчный пузырь и т.д.) в результате воспалительно-деструктивных процессов или травмы, включая воспаление и травму поджелудочной железы могут встречаться в любом возрасте. Клиническая картина перитонита требует проведения дифференциальной диагностики и уточнения причины его развития.

Классификация перитонита по причинам возникновения:

- первичный (гематогенный или лимфогенный);
- вторичный (наличие очага инфекции в брюшной полости);
- третичный (вследствие СПОН, сепсиса);

По распространенности:

- местный (одна анатомическая область);
- распространенный (несколько областей брюшной полости);

По характеру экссудата:

- серозный;
- серозно-фибринозный;
- фибринозно-гнойный;
- гнойный;
- желчный;
- панкреатогенный;
- каловый;
- мочево́й.

Осложнения:

системные:

- сепсис;
- септический шок;
- полиорганная недостаточность;

со стороны брюшной полости:

- синдром интраабдоминальной гипертензии (СИАГ);
- синдром кишечной недостаточности (СКН);
- спаечно-кишечная непроходимость (ранняя, поздняя);
- инфильтрат брюшной полости;
- абсцесс брюшной полости.

## **1.6. Клиническая картина заболевания или состояния (группы заболеваний или состояний)**

Типичная картина острого аппендицита характерна для детей старше 5 лет при типичном расположении червеобразного отростка в правой подвздошной области [3-11, 23-29]. Типичным расположением червеобразного отростка принято считать его расположение в правой подвздошной области, таким образом, что отросток независимо от своего направления соприкасается с париетальной брюшиной передней брюшной стенки, что при развитии воспаления приводит к развитию локальных симптомов. К атипичному расположению ЧО относят подпеченочное, в латеральном канале, тазовое, ретроцекальное, под подвздошной кишкой и в левой половине живота.

Заболевание начинается внезапно на фоне полного здоровья. Основные жалобы – это боль в животе, тошнота, рвота. Обычно пациенты предъявляют жалобы на боль в животе без четкой локализации (в эпигастральной или околопупочной областях), с анорексией, тошнотой, рвотой или без. Рвота, как правило, однократная обычно бывает в первые часы заболевания. В течение нескольких часов боль из эпигастральной (Симптом Кохера) или околопупочной (Симптом Кюммеля) области смещается в правую подвздошную область, может сопровождаться подъемом Т до субфебрильных цифр, появляется мышечный дефанс и положительные симптомы раздражения брюшины. Обычно боль носит постоянный ноющий характер. У ряда детей отмечается задержка стула или диарея. Высокие цифры лихорадки не характерны для неосложненных форм острого аппендицита. Характерным симптомом является тахикардия, не соответствующая высоте лихорадки.

При атипичном расположении червеобразного отростка локализация боли соответствует расположению ЧО (в правом подреберье, в гипогастрии и т.д.). При ретроцекальном, под подвздошной кишкой и тазовом расположении ЧО мышечный дефанс и симптом Щеткина-Блюмберга отсутствуют, поскольку червеобразный отросток не соприкасается с париетальной брюшиной передней брюшной стенки. При тазовом расположении червеобразного отростка может отмечаться частое болезненное мочеиспускание, а также частый жидкий стул.

У новорожденных детей воспаление червеобразного отростка развивается крайне редко и диагностируется, как правило, при развитии перитонита. Применение современных средств визуализации, в первую очередь УЗИ, позволяет установить диагноз острого аппендицита у новорожденных до развития осложнений. Клиническая картина острого аппендицита у детей до 3-х лет чаще всего развивается бурно и проявляется неспецифическими симптомами острого абдоминального синдрома [3-9, 24]. На фоне полного здоровья ребенок становится беспокойным, капризным, отказывается от еды, температура тела повышается до 38-39 °С., возникает многократная рвота.

Нет прямой зависимости между интенсивностью болей и степенью морфологических изменений в стенке отростка. При гангренозном аппендиците первоначальные выраженные боли в животе могут стихнуть вплоть до их отсутствия. Внезапное резкое усиление болей наблюдается при прободении (перфорации) отростка. Четкая локализация болей утрачивается и область их распространения увеличивается при развитии перитонита.

Таким образом основными клиническими симптомами острого аппендицита при типичном его расположении являются локальные симптомы, определяющиеся при пальпации живота в правой подвздошной области (правый нижний квадрант):

- Локальная болезненность при пальпации (симптом Филатова у детей младшего возраста);
- Мышечный дефанс;
- Симптом Щеткина-Блюмберга.

В литературе описаны большое число симптомов острого аппендицита, которые носят имена авторов (Щеткина-Блюмберга, Воскресенского, Раздольского, Ровзинга, Ситковского, Бартомье-Михельсона, Образцова и т.д.). Все они являются следствием раздражения париетальной брюшины в области расположения ЧО. В клинической практике в детской хирургии наибольшее распространение получил Симптом Щеткина-Блюмберга. Следует помнить о симптоме Образцова, который имеет место при ретроцекальном расположении ЧО.

## **2. Диагностика заболевания или состояния (группы заболеваний или состояний) медицинские показания и противопоказания к применению методов диагностики**

Диагностика острого аппендицита базируется на данных опроса (жалобы и анамнез), результатах физикального, лабораторного и инструментального обследования. У большинства больных диагностика острого аппендицита не вызывает больших затруднений. Однако у некоторых пациентов распознать заболевание бывает крайне сложно. Острый аппендицит может протекать под маской многих заболеваний, сопровождающихся абдоминальным синдромом [1, 3-11, 23-30]. Наиболее часто острый аппендицит у детей приходится дифференцировать со следующими заболеваниями:

- острые вирусные инфекции с абдоминальным синдромом;
- копростаз;
- неспецифический мезаденит;
- кишечные инфекции;
- пневмония, особенно правосторонняя;
- мочева инфекция, почечная колика;

- острые заболевания органов малого таза у девочек;
- острые заболевания яичка у мальчиков;
- дивертикулит Меккеля;
- язвенная болезнь желудка и двенадцатиперстной кишки;
- острый холецистит;
- острый панкреатит;
- кишечная инвагинация;
- кишечная непроходимость;
- болезнь Крона;
- геморрагический васкулит (болезнь Шенлейна-Геноха).

Следует так же помнить, что под маской острого аппендицита может протекать сахарный диабет, лимфома Беркитта [23, 30], воспалительные заболевания кишечника и другие редкие болезни.

Для улучшения диагностики ОА были предложены диагностические шкалы для принятия клинических решений. Однако ни одна из них не нашла широкого применения в России. В [Приложении Г](#) представлены 3 наиболее используемые в мировой практике шкалы: Appendicitis Inflammatory Response score (AIR), PAS, шкала Альварадо [25-27]. Применение шкал позволяет улучшить дооперационную диагностику ОА, особенно при невозможности выполнить УЗИ [25-27].

#### **Критерии установления диагноза:**

1. анамнестические данные, указывающие на характер и время возникновения симптомов заболевания (см. [раздел 1.6](#));
2. данные физикального обследования, характерные для острого аппендицита (см. [раздел 1.6](#));
3. данные лабораторного обследования;
4. данные инструментального обследования.

- Рекомендуется всем пациентам, госпитализированным в стационар с подозрением на ОА, выполнить последовательно пункты "критериев диагностики" с диагностической целью [3-11, 21, 24-29].

Уровень убедительности рекомендаций **C** (уровень достоверности доказательств 5)

- Рекомендуется всем пациентам с подозрением на ОА при обращении в приемное отделение выполнять прием (осмотр, консультация) врача – детского хирурга с целью исключения или подтверждения диагноза и определения показаний к госпитализации [3-11, 24-29].

Уровень убедительности рекомендаций **C** (уровень достоверности доказательств 5)

- Рекомендуется всем пациентам, госпитализированным в стационар с подозрением на ОА, выполнять прием (осмотр, консультация) повторный врача – детского хирурга не позднее 2-х часов после госпитализации с целью исключения или постановки диагноза [3-11].

Уровень убедительности рекомендаций **C** (уровень достоверности доказательств 5)

Комментарии: Первый осмотр пациента в хирургическом отделении врачом – детским хирургом должен быть выполнен не позднее 2-х часов после госпитализации с записью в истории болезни. По результатам осмотра с учетом выполненного лабораторно-инструментального обследования диагноз ОА должен быть установлен и определены показания к хирургическому лечению, либо продолжено динамическое наблюдение при сомнительном диагнозе ОА.

- Рекомендуется всем пациентам с сомнительным диагнозом ОА проводить динамическое наблюдение для исключения или подтверждения диагноза [3-11, 21, 31, 32].

### Уровень убедительности рекомендаций **A** (уровень достоверности доказательств 1)

Комментарии: В случае отсутствия убедительных признаков ОА (локальная болезненность в правой подвздошной области при отсутствии мышечного дефанса и симптомов раздражения брюшины) и сомнительных, либо отрицательных данных УЗИ проводят динамическое наблюдение в течение 12 часов с повторными осмотрами ребенка врачом – детским хирургом и записью в истории болезни не более чем через 6 часов наблюдения. В случае сохранения сомнений в диагнозе показана диагностическая лапароскопия.

По данным систематического обзора 2018 года аппендэктомия, выполненная в течение первых 24 часов после госпитализации, не связана с увеличением риска перфорации ЧО, либо неблагоприятными результатами [32]. WSES считает, что аппендэктомия должна быть выполнена в первые 24 часа после госпитализации. [21].

## 2.1. Жалобы и анамнез

- Рекомендуется у всех пациентов (и/или родителей пациентов) выяснить длительность заболевания, характер и локализацию болей в животе в целях постановки диагноза [3-11, 15, 21, 23-29]

### Уровень убедительности рекомендаций **C** (уровень достоверности доказательств 5)

Комментарии: Локализация болей в животе зависит от локализации червеобразного отростка и развития осложнений. Следует помнить о возможности атипичного расположения ЧО, включая левостороннее. Боль в правой подвздошной области также может быть вызвана другими заболеваниями, включая острые заболевания яичка у мальчиков.

- Рекомендуется у всех пациентов (и/или родителей пациентов) выяснить наличие дополнительных симптомов заболевания – тошноты, рвоты, снижение аппетита, повышения T тела, состояние физиологических отправления (стул, мочеиспускание) и срок их появления в целях постановки диагноза [3-11, 15, 21, 23-29]

### Уровень убедительности рекомендаций **C** (уровень достоверности доказательств 5)

Комментарии: При опросе пациента и/или его родителей можно выяснить, что до появления ведущего симптома (боль в животе) отмечались определенные изменения в поведении ребенка – вялость, усталость, снижение аппетита. Дизурические явления могут быть признаком тазового расположения отростка, как и диарея, либо тенезмы. У девочек среднего и старшего школьного возраста должен быть собран гинекологический анамнез (начало менархе, характеристики менструального цикла), у мальчиков – уточнены жалобы на наличие боли в пахово-мошоночной области для исключения патологии органов мошонки. При ретроцекальном расположении ЧО боль может локализоваться в правой поясничной области с иррадиацией в правую ногу. Подробная характеристика симптомов позволяет провести дифференциальный диагноз абдоминального болевого синдрома.

## 2.2. Физикальное обследование

- Рекомендуется всем пациентам провести общий осмотр врачом-детским хирургом и оценить тяжесть состояния (сознание, дыхание, кровообращение: термометрия общая, измерение частоты сердцебиения, измерение артериального давления на периферических артериях, измерение частоты дыхания) для определения дальнейшей лечебной тактики дальнейшего лечения [3-11, 15, 23-29]

### Уровень убедительности рекомендаций **C** (уровень достоверности доказательств 5)

Комментарии: Осмотр необходимо проводить без одежды, что позволяет оценить состояние кожных покровов и исключить наличие сыпи. При осмотре мальчиков обязательно нужно осмотреть наружные половые органы для исключения острых заболеваний мошонки и ущемленной пахово-мошоночной грыжи. Также нужно помнить о возможности грыжи Амианда

(расположение ЧО в грыжевом мешке при пахово-мошоночной грыже). При неосложненном остром аппендиците общее состояние ребенка страдает незначительно. Однако обращает на себя внимание походка ребенка (чуть согнувшись, осторожно, как бы защищая живот) и вынужденное положение в постели (ребенок лежит на правом боку с согнутыми в коленях ногами). При развитии аппендикулярного перитонита состояние ребенка может быть тяжелым вплоть до критического. При аппендикулярном инфильтрате и периаппендикулярном абсцессе состояние ребенка остается стабильным, но, как правило, отмечаются симптомы интоксикации и лихорадка. При неосложненном аппендиците живот имеет обычную форму, участвует в акте дыхания. При аппендикулярном перитоните живот может быть вздут и отстаёт в акте дыхания.

- Рекомендуется всем пациентам с подозрением на ОА проводить пальпацию живота (пальпация при заболеваниях толстой, пальпация при заболеваниях тонкой кишки) для выявления симптомов заболевания [3-11, 15, 23-29].

Уровень убедительности рекомендаций **B** (уровень достоверности доказательств 5)

Комментарии: Пальпацию живота начинают в положении больного на спине: поверхностно с левой подвздошной области, постепенно передвигаясь к правой. При пальпации живота возможно обнаружение локальной болезненности, мышечного дефанса и симптома Щеткина-Блюмберга в правой подвздошной области. При ретроцекальном расположении ЧО может определяться симптом Образцова (псоас-симптом). При аппендикулярном инфильтрате и периаппендикулярном абсцессе в правой половине живота иногда можно определить плотное болезненное патологическое образование, но наиболее часто над инфильтратом/абсцессом определяется вышеперечисленная триада симптомов (боль при пальпации, мышечный дефанс, симптом Щеткина-Блюмберга). При аппендикулярном перитоните боль при пальпации живота более выражена, мышечный дефанс и симптомы раздражения брюшины определяются и в других областях живота в зависимости от распространенности воспалительного процесса. Осмотр детей младшего возраста в процессе динамического наблюдения целесообразно проводить во время физиологического сна. При выраженном беспокойстве и негативной реакции ребенка на осмотр можно провести его во время медикаментозного сна.

- Рекомендуется всем пациентам с подозрением на ОА проводить аускультацию легких (аускультация при заболеваниях легких и бронхов) для дифференциальной диагностики абдоминального синдрома [3-11, 15, 23-29].

Уровень убедительности рекомендаций **C** (уровень достоверности доказательств 5)

Комментарии: Аускультация легких позволяет исключить легочную патологию (пневмонию), которая может быть маской "острого аппендицита", либо осложнением аппендикулярного перитонита при развитии абдоминального сепсиса.

- Рекомендуется всем пациентам с подозрением на ОА проводить аускультацию живота (аускультация при заболеваниях тонкой и толстой кишки) для выявления симптомов заболевания [3-11, 15].

Уровень убедительности рекомендаций **C** (уровень достоверности доказательств 5)

Комментарии: Аускультация живота позволяет определить характеристики перистальтики кишечника, включая наличие патологических кишечных шумов.

- Рекомендуется пациентам с подозрением на ОА в сложных диагностических случаях проводить трансректальное пальцевое исследование для выявления симптомов заболевания, либо дифференциальной диагностики [3-11, 15].

Уровень убедительности рекомендаций **C** (уровень достоверности доказательств 5)

Комментарии: Пальцевое ректальное исследование (per rectum) (трансректальное пальцевое исследование) позволяет определить боль и пастозность свода кишки справа при тазовом расположении ЧО, что клинически может проявляться дизурическими явлениями и частым

стулом. Наиболее информативно исследование при наличии тазового объемного образования (абсцесс, инфильтрат, киста яичника, гематометра). Данная процедура длительное время являлась обязательной составляющей диагностического ряда при подозрении на ОА в нашей стране. В последние годы на фоне внедрения в клиническую практику УЗИ для диагностики ОА ценность исследования per rectum значительно нивелировалась. При явной клинической картине острого аппендицита, как и при возможности провести УЗИ, исследование излишне и, помимо прочего, может быть причиной психологической травмы для ребенка. Исследование не должно рассматриваться как рутинное и может быть использовано в сложных диагностических случаях (тазовое расположение отростка, гинекологическая патология, тазовый абсцесс/инфильтрат). Необходимо помнить о юридических аспектах вопроса. Исследование должно быть проведено после соответствующих разъяснений и информированного согласия пациента/законных представителей пациента.

### 2.3. Лабораторные диагностические исследования

При подозрении на ОА должно быть выполнено стандартное лабораторное обследование при абдоминальном синдроме.

- Рекомендуется пациентам, которым планируется хирургическое лечение выполнить определение группы крови и резус фактора [3-11, 15].

Уровень убедительности рекомендаций **C** (уровень достоверности доказательств 5)

- Рекомендуется всем пациентам с подозрением на ОА при поступлении выполнить общий (клинический) анализ крови в диагностических целях [3-11, 15, 21, 23-29].

Уровень убедительности рекомендаций **C** (уровень достоверности доказательств 5)

Комментарии: Повышение уровня лейкоцитов со сдвигом формулы влево является признаком воспалительного процесса в ЧО с развитием деструктивных изменений. Однако как при неосложненном, так и при осложненном аппендиците может быть нормальный уровень лейкоцитов. С другой стороны, повышение уровня лейкоцитов является характеристикой большинства болезней, входящий в дифференциальный ряд абдоминального синдрома. Снижение уровня гемоглобина и эритроцитов может быть признаком наличия у ребенка анемии до заболевания. Повышение гематокрита, гемоглобина и числа эритроцитов может свидетельствовать о развитии гиповолемии при выраженной интоксикации.

- Рекомендуется всем пациентам, госпитализированным с подозрением на острый аппендицит перед выпиской выполнить общий (клинический) анализ крови с целью оценки состояния [3-11, 15, 21, 23-29].

Уровень убедительности рекомендаций **C** (уровень достоверности доказательств 5)

- Рекомендуется выполнить общий (клинический) анализ мочи всем пациентам с подозрением на ОА в диагностических целях [3-11, 15, 21, 23-29].

Уровень убедительности рекомендаций **C** (уровень достоверности доказательств 5)

Комментарии: Анализ мочи позволяет провести дифференциальный диагноз в рамках абдоминального болевого синдрома и исключить патологию со стороны мочевыделительной системы.

- Рекомендуется выполнить исследование кислотно-основного состояния (КОС) и газов крови пациентам с ОА при оценке общего состояния как "тяжелое" в диагностических целях [3-11, 21, 24, 25, 32, 33].

Уровень убедительности рекомендаций **C** (уровень достоверности доказательств 5)

Комментарии: Тяжелое состояние, как правило, обусловлено развитием осложненных форм

ОА, однако возможно и при неосложненных формах у детей младшего возраста, а также при других заболеваниях, требующих дифференциальной диагностики с ОА. Выявленные признаки гиповолемии и развития метаболических нарушений требуют незамедлительной коррекции.

- Рекомендуется выполнить анализ крови биохимический общетерапевтический (общий белок, альбумин, креатинин, мочевины, АсТ, АлТ, билирубин (общий, прямой, непрямой), амилаза, холестерин, глюкоза) пациентам с ОА при оценке общего состояния как "тяжелое" в диагностических целях [3-11, 33, 34].

Уровень убедительности рекомендаций **C** (уровень достоверности доказательств 5)

Комментарии: Анализ крови биохимический общетерапевтический позволяет оценить белковый пул крови и органную недостаточность. Сахар крови является основным критерием в диагностике дебюта сахарного диабета, который нередко проявляется абдоминальным синдромом на фоне развития кетоацидоза. Тяжелое состояние, как правило, развивается при осложненном аппендиците, возможно у детей младшего возраста при неосложненном аппендиците, а также при других заболеваниях с абдоминальным синдромом, требующих дифференциальной диагностики с ОА.

- Рекомендуется определить уровень С-реактивного белка (СРБ) пациентам с ОА при оценке общего состояния как "тяжелое" в диагностических целях [22, 25, 33, 34].

Уровень убедительности рекомендаций **C** (уровень достоверности доказательств 5)

Комментарии: Уровень С-реактивного белка (СРБ) является маркером тяжести инфекционного процесса. Уровень СРБ используется в балльной оценке по шкале AIR (Appendicitis Inflammatory Response).

- Рекомендуется выполнить коагулограмму (ориентировочное исследование системы гемостаза) пациентам с ОА при оценке общего состояния как "тяжелое" в диагностических целях [2-11, 22, 33, 34].

Уровень убедительности рекомендаций **C** (уровень достоверности доказательств 5)

Комментарии: Коагулограмма – анализ, направленный на оценку свертывающей системы крови. В коагулограмме выполняют исследование АЧТВ, фибриногена, МНО, Антитромбина III. Оценка уровня АЧТВ, фибриногена, МНО позволяет диагностировать развитие гипокоагуляции и ДВС-синдрома при осложненном аппендиците, а также провести дифференциальный диагноз в рамках абдоминального синдрома.

- Рекомендуется в ходе хирургического вмешательства при осложненном аппендиците (аппендикулярный перитонит, периаппендикулярный абсцесс) выполнить забор гнойного перитониального экссудата для проведения микробиологического исследования (бактериологическое исследование перитониальной жидкости на аэробные и факультативно-анаэробные условно-патогенные микроорганизмы) с определением чувствительности микроорганизмов к антимикробным химиотерапевтическим препаратам с целью определения спектра патогенной флоры и назначения соответствующей антибиотикотерапии [3-11, 15, 17, 22].

Уровень убедительности рекомендации **C** (уровень достоверности доказательств 5)

Комментарии: В зависимости от возможностей микробиологической лаборатории используют различные методы: определение чувствительности микроорганизмов к антимикробным химиотерапевтическим препаратам диско-диффузионным методом; определение чувствительности микроорганизмов к антимикробным химиотерапевтическим препаратам методом градиентной диффузии; определение чувствительности микроорганизмов к антимикробным химиотерапевтическим препаратам методом разведений; определение чувствительности микроорганизмов к антимикробным химиотерапевтическим препаратам с использованием автоматических анализаторов; определение чувствительности микроорганизмов к антимикробным химиотерапевтическим препаратам методом пограничных концентраций. Для

получения быстрого ответа целесообразно также проводить экспресс-определение чувствительности к антибиотикам эндотоксинов в гнойном отделяемом или экспресс-определение чувствительности к антибиотикам эндотоксинов в эксудате.

- Рекомендуется всем пациентам с осложненным течением послеоперационного периода (послеоперационные инфекционные осложнения, сепсис) проводить микробиологический мониторинг (микробиологическое (культуральное) исследование крови на стерильность, при повторных оперативных вмешательствах – бактериологическое исследование перитонеальной жидкости на аэробные и факультативно-анаэробные условно-патогенные микроорганизмы и определение чувствительности микроорганизмов к антимикробным химиотерапевтическим препаратам) [17, 22].

Уровень убедительности рекомендаций **C** (уровень достоверности доказательств 5)

Комментарии: При осложненном течении послеоперационного периода проводят микробиологический мониторинг (кровь на стерильность, мазки из зева и ануса) для определения ведущего патогена, и флоры, колонизирующей слизистые пациента. В процессе лечения при развитии продолженного перитонита, сепсиса возможно изменение ведущих патогенов, полученных из перитониальной жидкости интраоперационно, на госпитальную флору. Микробиологический мониторинг в данной ситуации позволяет выполнить направленную смену антибактериальных препаратов, с учетом чувствительности к наиболее вероятным патогенам, колонизирующим слизистые пациента. В зависимости от возможностей микробиологической лаборатории используют различные методы: определение чувствительности микроорганизмов к антимикробным химиотерапевтическим препаратам диско-диффузионным методом; определение чувствительности микроорганизмов к антимикробным химиотерапевтическим препаратам методом градиентной диффузии; определение чувствительности микроорганизмов к антимикробным химиотерапевтическим препаратам методом разведений; определение чувствительности микроорганизмов к антимикробным химиотерапевтическим препаратам с использованием автоматических анализаторов; определение чувствительности микроорганизмов к антимикробным химиотерапевтическим препаратам методом пограничных концентраций. Для получения быстрого ответа целесообразно также проводить экспресс-определение чувствительности к антибиотикам эндотоксинов в гнойном отделяемом или экспресс-определение чувствительности к антибиотикам эндотоксинов в эксудате.

- Рекомендуется пациентам, которым выполнена аппендэктомия или аппендэктомия с резекцией сальника, выполнить патологоанатомическое исследование биопсийного (операционного) материала (червеобразный отросток), а также при выполнении резекции сальника патолого-анатомическое исследование биопсийного (операционного) материала сальника с диагностической целью [1, 3-11, 21]

Уровень убедительности рекомендации **C** (уровень достоверности доказательств 5)

## 2.4. Инструментальные диагностические исследования

Высокая точность диагностики и отсутствие ионизирующего излучения, а также комфорт для пациента делают УЗИ предпочтительным методом визуализации для диагностики ОА.

- Рекомендуется всем пациентам с сомнительным диагнозом ОА выполнить УЗИ органов брюшной полости (ультразвуковое исследование органов брюшной полости (комплексное), ультразвуковое исследование тонкой кишки, ультразвуковое исследование толстой кишки) для постановки диагноза [3, 11, 21, 29, 35-41].

Уровень убедительности рекомендаций **A** (уровень достоверности доказательств 2)

Комментарии: Ультразвуковое исследование позволяет выявить червеобразный отросток, который при развитии воспаления в нем определяется как неперистальтирующая тубулярная

структура диаметром более 6 мм, с утолщенными (2-3 мм) гипоэхогенными стенками, просвет которой может быть заполнен неоднородным жидкостным содержимым (эмпиема отростка) или каловым камнем. Вокруг отростка может визуализироваться небольшое скопление жидкости и/или отечный сальник.

При осложненном аппендиците помимо визуализации самого ЧО, при УЗИ могут быть диагностированы свободная жидкость в брюшной полости, интраабдоминальные абсцессы в том числе периаппендикулярный абсцесс 3 и инфильтраты, воспалительные изменения со стороны внутренних органов брюшной полости (отек стенки желчного пузыря, отек стенки тонкой и/или толстой кишки), синдром кишечной недостаточности (СКН). Эхографическая картина, патогномоничная для абсцесса имеет место только при наличии в брюшной полости сформированного абсцесса значимого объема (периаппендикулярный абсцесс 3). Периаппендикулярные абсцессы (ПА) 1, 2 не имеют специфичной эхографической картины и визуализируются как небольшое скопление жидкости рядом с измененным ЧО.

Синдром кишечной недостаточности: СКН 1 степени – неравномерное увеличение диаметра кишечных петель до 20-25 мм в правой подвздошной и смежных анатомических областях; СКН 2 степени – во всех отделах брюшной полости визуализируются кишечные петли диаметром до 30-35 мм, с утолщенной стенкой, заполненные жидким содержимым; движение химуса маятникообразное; СКН 3 – во всех отделах брюшной полости визуализируются кишечные петли диаметром более 35 мм, с утолщенной стенкой, заполненные жидким содержимым; перистальтика и движение химуса отсутствуют, визуализация брюшной полости может быть затруднена из-за скопления газа в кишечных петлях [17].

Учитывая неинвазивность и отсутствие радиационного воздействия УЗИ целесообразно использовать как метод визуализации первой линии при диагностике острого аппендицита у детей [3, 11, 21, 35-41].

- Рекомендуется пациентам с подозрением на ОА в сложных диагностических случаях при неоднозначной клинической картине после выполнения УЗИ выполнить спиральную компьютерную томографию (СКТ) (Спиральная компьютерная томография органов брюшной полости с внутривенным болюсным контрастированием, мультипланарной и трехмерной реконструкцией) или магнитно-резонансную томографию (МРТ) органов брюшной полости с внутривенным контрастированием с целью дифференциальной диагностики причин абдоминального синдрома [11, 21, 36-43].

Уровень убедительности рекомендаций **A** (уровень достоверности доказательств 2)

Комментарии: СКТ является эффективным инструментом визуализации многих заболеваний органов брюшной полости. Главный недостаток СКТ – лучевая нагрузка. При этом в исследованиях зарубежных авторов доказано, что рутинное использование СКТ уменьшает число ненужных аппендэктомий и увеличивает частоту выявления заболеваний органов брюшной полости [36-41]. В России СКТ не получило распространения в рутинной практике. В обновленных рекомендациях WSES 2020 года по диагностике и лечению острого аппендицита СКТ не рассматривают в качестве метода визуализации первой линии у детей с болью в правой подвздошной области [21]. В большинстве случаев при возможности выполнить УЗИ необходимости в выполнении СКТ нет. СКТ целесообразно выполнять в сложных диагностических случаях, когда результаты УЗИ неоднозначны, а также при выявлении объемных образований по данным УЗИ.

МРТ также может быть использована в сложных диагностических случаях при дифференциальной диагностике объемных образований брюшной полости. По данным обзора, опубликованного в 2025 году МРТ очень точна в подтверждении и исключении острого аппендицита у взрослых и детей независимо от протокола [42, 43].

СКТ и МРТ, несмотря на высокую диагностическую ценность в отношении острого аппендицита, не являются диагностическими методами первой линии. Однако эти методы должны

применяться в сложных диагностических случаях, в том числе для диагностики объемных образований брюшной полости. При стабильном состоянии пациента и отсутствии в стационаре необходимого оборудования показана маршрутизация пациента в стационар более высокого уровня.

- Рекомендуется пациентам с подозрением на ОА при неясной клинической картине выполнить обзорную рентгенографию органов брюшной полости стоя с целью дифференциальной диагностики абдоминального синдрома для исключения свободного газа и признаков непроходимости кишечника, а также рентгеноконтрастных инородных тел [1, 3-11].

Уровень убедительности рекомендаций **C** (уровень достоверности доказательств 5)

Комментарии: Обзорная рентгенография органов брюшной полости не имеет диагностической ценности для диагностики острого аппендицита. Однако может быть полезна в целях дифференциальной диагностики для исключения свободного газа в брюшной полости при перфорации полого органа (перфоративная язва желудка и двенадцатиперстной кишки (ДПК), травма живота с повреждением полого органа). Кроме того, могут быть диагностированы признаки тонкокишечной непроходимости: горизонтальные уровни жидкости в тонкой кишке (чаши Клойбера) и отсутствие газа в толстой кишке, а также рентгеноконтрастные инородные тела, в том числе магнитные.

- Рекомендуется пациентам с подозрением на ОА при неясной клинической картине и длительности динамического наблюдения не менее 12 часов выполнить диагностическую лапароскопию с целью дифференциальной диагностики абдоминального синдрома [3, 11, 21, 44-49].

Уровень убедительности рекомендаций **C** (уровень достоверности доказательств 5)

Комментарии: Диагностическая лапароскопия получила широкое распространение в России в 80-е годы прошлого столетия и совершила переворот в диагностике острого аппендицита, заменив диагностическую лапаротомию на малоинвазивное и высокоинформативное вмешательство, избавляющее пациента от напрасной операции – аппендэктомии. Внедрение диагностической лапароскопии в практику детской хирургии привело к сокращению напрасных аппендэктомий, которые составляли до 25-30% и трактовались как катаральный или простой аппендицит [44-46]. Применение диагностической лапароскопии позволило доказать, что "катаральный аппендицит" на самом деле представляет собой вторичные реактивные изменения со стороны поверхностных тканей или лимфоидного аппарата ЧО на фоне течения других воспалительных заболеваний брюшной полости (неспецифический мезаденит, первичный перитонит, пельвиоперитонит, инвагинация, дивертикул Меккеля, гинекологическая патология и др.) и не требует аппендэктомии, поскольку деструктивные изменения в ЧО отростке, возникающие при развитии ОА, как отдельной нозологии, отсутствуют. В настоящее время с широким внедрением в практику УЗИ роль диагностической лапароскопии значительно уменьшилась. Однако следует отметить, что даже при полном переходе клиники на лапароскопическую методику операции диагностическая лапароскопия остается важным этапом оперативного вмешательства. При выявлении деструктивного аппендицита показана лапароскопическая аппендэктомия при наличии специалиста и оборудования, либо переход на открытую аппендэктомию. При отсутствии деструктивных изменений со стороны ЧО аппендэктомия не показана.

Для определения показаний к аппендэктомии ориентируются на макроскопические признаки ОА: утолщение диаметра ЧО и его инфильтрация (ригидность), потускнение серозы и изменение цвета (гиперемия, багровый или серо-черный цвет), наличие наложений фибрина, наличие перфорации. Проявлением эмпиемы (мешок с гноем) ЧО является его колбовидное увеличение и напряжение с минимальными изменениями серозы. При сомнительных воспалительных изменениях ЧО (инъекция сосудов серозного слоя) ключевым методом определения деструктивных изменений при диагностической лапароскопии является его инструментальная пальпация и "вывешивание" на инструменте для определения ригидности ("симптома

карандаша"). Если ЧО не свисает на инструменте – "симптом карандаша" положительный, то необходимо расценивать это как деструктивный аппендицит и выполнить аппендэктомия. Если же имеется его свободное свисание на инструменте – "симптом карандаша" отрицательный, то необходимо расценивать это как вторичный аппендицит, т.е. проявление другого заболевания органов брюшной полости. В этом случае необходимо выполнить дальнейшую ревизию органов брюшной полости (80-100 сантиметров подвздошной кишки, малого таза, лимфоузлов брыжейки тонкой кишки). При вторичном аппендиците аппендэктомия не показана. Выполнение "сопутствующей" аппендэктомии может привести к развитию послеоперационных осложнений и серьезно затруднить поиски реальной причины абдоминального синдрома. При выявлении показаний к аппендэктомии в ходе диагностической лапароскопии предпочтительнее выполнить операцию лапароскопическим доступом.

- Рекомендуется всем пациентам после хирургического и консервативного лечения ОА перед выпиской выполнить УЗИ органов брюшной полости (комплексное), УЗИ тонкой кишки, УЗИ толстой кишки для исключения послеоперационных осложнений [3-11, 21].

Уровень убедительности рекомендаций **C** (уровень достоверности доказательств 5)

Комментарии: После хирургического лечения неосложненного аппендицита УЗИ исследование выполняют перед выпиской пациента (3-5 послеоперационные сутки). В послеоперационном периоде после хирургического лечения осложненного аппендицита и при консервативном лечении аппендикулярного инфильтрата проводят УЗ мониторинг для контроля за течением воспалительного процесса в брюшной полости. УЗИ целесообразно выполнять ежедневно в 1-3 сутки, далее по показаниям и перед выпиской пациента.

## 2.5. Иные диагностические исследования

При подозрении на ОА следует проводить дифференциальную диагностику в рамках острого абдоминального синдрома с заболеваниями, сопровождающимися, повышением Т тела, рвотой и другими функциональными нарушениями ЖКТ.

- Рекомендуется пациентам с сомнительной картиной ОА в трудных диагностических случаях выполнить консультацию врачом-педиатром с целью дифференциального диагноза абдоминального синдрома [3-9].

Уровень убедительности рекомендаций **C** (уровень достоверности доказательств 5)

Комментарии: Наиболее часто в рамках острого абдоминального синдрома проводят дифференциальный диагноз острого аппендицита с вирусными инфекциями с абдоминальным синдромом, неспецифическим мезаденитом, гинекологической патологией, заболеваниями ЖКТ и мочевыделительной системы. Консультацию врачей детского гинеколога, уролога при необходимости целесообразно выполнить после отмены диагноза острой хирургической патологии органов брюшной полости при выявлении соответствующих симптомов по данным УЗИ, лапароскопии.

- Рекомендуется пациентам с сомнительной картиной ОА выполнить очистительную клизму для проведения дифференциального диагноза [3-9].

Уровень убедительности рекомендаций **C** (уровень достоверности доказательств 5)

Комментарии: Очистительная клизма у пациентов с подозрением на острый аппендицит позволяет определить наличие и характер стула, а также нередко устранить причину абдоминального болевого синдрома при функциональных нарушениях кишечника (запор, метеоризм).

- Рекомендуется пациентам, госпитализированным в ОАР после хирургического лечения ОА, проводить многопараметрический мониторинг [22, 33, 34].

### Уровень убедительности рекомендаций **C** (уровень достоверности доказательств 5)

Комментарии: Всем пациентам, нуждающимся в лечении в ОАР необходимо проводить многопараметрический мониторинг, включая измерение частоты сердцебиения, измерение артериального давления на периферических артериях, измерение частоты дыхания, пульсоксиметрию, регистрацию электрокардиограммы, эхокардиографию, ультразвуковое исследование органов брюшной полости.

## **3. Лечение, включая медикаментозную и немедикаментозную терапии, диетотерапию, обезболивание, медицинские показания и противопоказания к применению методов лечения**

### **3.1. Консервативное лечение**

- Рекомендуется пациентам с установленным диагнозом аппендикулярного инфильтрата проводить консервативное лечение с противовоспалительной целью и для снижения послеоперационных осложнений [3-10, 17, 21, 50-56].

#### Уровень убедительности рекомендаций **B** (уровень достоверности доказательств 2)

Комментарии: Оперативное лечение в условиях плотного аппендикулярного инфильтрата сопряжено с высоким риском повреждений органов брюшной полости, что обуславливает целесообразность консервативной терапии [3-10]. Результаты обзора R.E. Andersson et al. (2007) в основном ретроспективных исследований подтверждают практику нехирургического лечения без интервальной аппендэктомии у пациентов с аппендикулярным абсцессом или инфильтратом [51]. WSES считает нецелесообразным выполнение интервальной аппендэктомии у молодых лиц (< 40 лет) и детей [21].

В Российской Федерации практика интервальной аппендэктомии после консервативного лечения аппендикулярного инфильтрата является общепринятой [3].

В Российской Федерации консервативное лечение неосложненного и осложненного аппендицита, за исключением аппендикулярного инфильтрата не рекомендовано. Однако многочисленные исследования во всем мире с высоким уровнем доказательности показывают возможность консервативной антибактериальной терапии при остром аппендиците как у взрослых, так и у детей [21, 57-62].

Рабочая группа по разработке настоящих клинических рекомендаций считает, что проведение консервативной терапии острого аппендицита у детей с использованием антибактериальных препаратов возможно только в рамках зарегистрированных исследований, одобренных этическим комитетом в крупных клинических центрах и поддержанных РАДХ.

- Рекомендуется пациентам при лапароскопической диагностике вторичного аппендицита проводить консервативное лечение одновременно с лечением основного заболевания с целью купирования воспалительного процесса [3, 43-48].

#### Уровень убедительности рекомендаций **C** (уровень достоверности доказательств 5)

Комментарии: Вторичные воспалительные изменения червеобразного отростка, как правило, связаны с течением воспалительных заболеваний брюшной полости (пельвиоперитонит, первичный перитонит, дивертикулит Меккеля, неспецифический мезаденит). Все эти заболевания требуют проведения антибактериальной терапии, включая мезаденит при его выраженных клинических проявлениях. Основной причиной изменений в червеобразном отростке при неспецифическом мезадените является лимфоидная гиперплазия, которая является фактором риска для активации собственной микробиоты кишечника и транслокации микроорганизмов.

- Рекомендуется пациентам с установленным диагнозом "аппендикулярный инфильтрат" начинать консервативную терапию с внутривенного введения антибактериальных препаратов системного действия (препараты первой линии: пенициллины в комбинации с ингибиторами бета-

лактамаз (АТХ: Комбинации пенициллинов, включая ингибиторы бета-лактамаз (J01CR) или Цефалоспорины второго поколения (J01DC)/Цефалоспорины третьего поколения (J01DD) в комбинации с метронидазолом\*\* (J01XD01)) [17, 21, 50-56].

Уровень убедительности рекомендаций **C** (уровень достоверности доказательств 5)

Комментарии: Курс инфузионной антибактериальной терапии должен составлять не менее 48 часов с последующим возможным переходом на пероральный прием, а общий – не менее 7 дней. В качестве эмпирической терапии используют амоксициллин+клавулановую кислоту\*\* или комбинацию цефалоспоринов (цефтриаксон\*\*, цефотаксим\*\*) с метронидазолом\*\*.

- Не рекомендуется проводить консервативное лечение при установленном диагнозе деструктивного аппендицита (неосложненного, осложненного) за исключением случаев, описанных выше (аппендикулярный инфильтрат, зарегистрированные клинические исследования) [1, 3-11, 15, 17].

Уровень убедительности рекомендаций **C** (уровень достоверности доказательств 5)

#### Примечание.

Нумерация подпунктов дана в соответствии с официальным текстом документа.

### 3.1. Хирургическое лечение

До настоящего времени аппендэктомия является золотым стандартом лечения осложненного и неосложненного деструктивного аппендицита, за исключение случаев, когда удаление червеобразного отростка невозможно или крайне опасно из-за риска повреждения кишечных петель (аппендикулярный инфильтрат, периаппендикулярный абсцесс 3). Оперативное вмешательство при остром аппендиците выполняют по экстренным показаниям в срочном порядке с учетом срока динамического наблюдения. До операции всем пациентам должен быть выполнен рекомендуемый минимум диагностических обследований и при необходимости проведена предоперационная подготовка, заключающаяся в посимптомной терапии с целью коррекции показателей гомеостаза. В предоперационной подготовке, включая инфузионную терапию, могут нуждаться не только дети с осложненным аппендицитом, но и пациенты с неосложненным аппендицитом при выраженном интоксикационном синдроме.

- Рекомендуется всем пациентам с подтвержденным диагнозом ОА, которым планируется хирургическое лечение, провести периоперационную антибактериальную профилактику антибактериальными препаратами системного действия (пенициллины в комбинации с ингибиторами бета-лактамаз (АТХ: Комбинации пенициллинов, включая ингибиторы бета-лактамаз (J01CR) или Цефалоспорины второго поколения (J01DC)/цефалоспорины третьего поколения (J0DD) с целью снижения риска послеоперационных гнойно-инфекционных осложнений [15, 21, 62-67].

Уровень убедительности рекомендаций **A** (уровень достоверности доказательств 2)

Комментарии: Для антибактериальной профилактики используют те же препараты, что и для эмпирической антибактериальной терапии. Антибактериальный препарат вводят в интервале 30-60 мин до разреза кожи. Если длительность операции составляет более 3-х часов препарат вводят повторно.

- Рекомендуется всем пациентам при клинико-лабораторной картине осложненного аппендицита при оценке состояния ребенка как "тяжелое" проводить предоперационную подготовку для нормализации водно-электролитных нарушений и стабилизации состояния пациента [3-11, 15, 17, 21, 22, 33, 34, 56].

Уровень убедительности рекомендаций **C** (уровень достоверности доказательств 5)

Комментарии: Предоперационная подготовка направлена на коррекцию выраженных метаболических и водно-электролитных нарушений, которые являются проявлениями эндотоксикоза и органной дисфункции при развитии перитонита, сепсиса. Длительность и объем предоперационной подготовки определяются на консилиуме врача-анестезиолога-реаниматолога и врача – детского хирурга. Базовыми препаратами для проведения предоперационной подготовки являются растворы кристаллоидов (растворы, влияющие на водно-электролитный баланс). Предоперационная подготовка, как правило, длится 2-3 часа, при крайне тяжелом состоянии пациента может быть увеличена для стабилизации состояния пациента, но не должна превышать 6 часов.

- Рекомендуется пациентам с подтвержденным диагнозом ОА выполнить хирургическое лечение за исключением случаев консервативного лечения, описанных выше [3-11, 15, 17, 21, 47, 48, 56, 68-96].

Уровень убедительности рекомендаций **C** (уровень достоверности доказательств 5)

Комментарии: Хирургическое лечение может быть выполнено открытым (аппендэктомия) или лапароскопическим (аппендэктомия с использованием видеозендоскопических технологий), что предпочтительнее [11, 15, 17, 21, 48, 64], доступом для выполнения аппендэктомии и санации брюшной полости. WSES считает аппендэктомию с использованием видеозендоскопических технологий предпочтительной у детей при наличии специалиста и оборудования, поскольку лапароскопическая методика ассоциируется с меньшей послеоперационной болью, низким числом случаев раневой инфекции и более высоким качеством жизни [21]. При периаппендикулярном абсцессе 3 хирургическое лечение заключается в его дренировании.

- Рекомендуется выполнить хирургическое лечение при неосложненном ОА в срочном порядке (не позднее 6 часов после установки показаний к хирургическому лечению) для предотвращения развития осложнений [3-11, 31, 32]

Уровень убедительности рекомендаций **A** (уровень достоверности доказательств 3)

Комментарии: При неосложненном ОА возможна отсрочка хирургического лечения при условии нахождения пациента в стационаре под наблюдением врача – детского хирурга [31, 32]. Отсрочка оперативного вмешательства при неосложненном аппендиците возможна в случае занятости хирургической бригады лечением больных, у которых промедление с операцией невозможно (внутреннее кровотечение, внутричерепная гематома, массовое поступление пострадавших и т.д.). Современные исследования показывают, что при подтвержденном неосложненном аппендиците отсрочка с операцией не должна превышать 24 часов, однако ее следует по возможности минимизировать [21, 31, 32].

- Рекомендуется выполнять хирургическое лечение при установленном диагнозе осложненного аппендицита в максимально короткие сроки, необходимые для проведения предоперационной подготовки, для предотвращения развития осложнений [3-11, 56]

Уровень убедительности рекомендаций **C** (уровень достоверности доказательств 5)

Комментарии: При осложненном ОА аппендэктомию необходимо выполнить в максимально в короткие сроки, которые составляют время необходимой предоперационной подготовки, как правило 2-3 часа. В группе критических пациентов при развитии инфекционно-токсического шока время для стабилизации состояния пациента перед хирургическим вмешательством может быть увеличено до 6 часов до стабилизации состояния пациента. Оперативное вмешательство в этих случаях должно быть выполнено в соответствии с правилами контроля повреждений.

- Рекомендуется пациентам с неосложненным деструктивным аппендицитом, аппендикулярным перитонитом и периаппендикулярным абсцессом 1, 2 выполнить аппендэктомию с целью ликвидации источника инфекции [3-11, 15, 17, 21, 47, 48, 56, 72-96]

Уровень убедительности рекомендаций **A** (уровень достоверности доказательств 2)

Комментарии: Аппендэктомия может быть выполнена открытым (аппендэктомия) поперечным или по Волковичу-Дьяконову доступом или, что предпочтительнее, лапароскопическим доступом (аппендэктомия с использованием видеоэндоскопических технологий) [17, 21, 47, 48, 74-96]. Пересечение брыжейки червеобразного отростка при выполнении аппендэктомии лапароскопическим доступом выполняют с помощью моно- или биполярной коагуляции, ультразвукового скальпеля-коагулятора. Исследования показывают, что нет существенной разницы в исходах, продолжительности госпитализации, частоте осложнений при различных вариантах обработки брыжейки червеобразного отростка (моно- или биполярная коагуляция, пересечение при помощи ультразвуковой энергии, клипирование и т.д.). Наиболее дешевым и эффективным методом считается монополярная коагуляция, а ультразвуковой скальпель обуславливает наименьшее термическое повреждение окружающих тканей. Лигирование основания червеобразного отростка перед его пересечением без перитонизации культи целесообразно выполнять как при открытой, так и при лапароскопической аппендэктомии (лигатурный способ). В литературе имеются сообщения об использовании безлигатурной аппендэктомии путем заваривания культи отростка [97].

- Рекомендуется выполнить интервальную аппендэктомию после консервативного лечения аппендикулярного инфильтрата или дренирования периаппендикулярного абсцесса 3 [3-11, 17, 21, 50-56]

Уровень убедительности рекомендаций **B** (уровень достоверности доказательств 3)

Комментарии: Аппендэктомию выполняют в плановом порядке не ранее чем через 6-8 недель, как правило через 3-6 мес. В обзорах последних лет обсуждается целесообразность интервальной аппендэктомии после консервативного лечения аппендикулярного инфильтрата или дренирования периаппендикулярного абсцесса [49, 51, 52, 76]. Аппендэктомия может быть выполнена открытым (аппендэктомия) доступом, поперечным или по Волковичу-Дьяконову или, что предпочтительнее, лапароскопическим доступом (аппендэктомия с использованием видеоэндоскопических технологий).

- Не рекомендуется выполнять лапароскопическую операцию при ПА 3 и тотальном перитоните [17, 21, 56, 72, 73]

Уровень убедительности рекомендаций **C** (уровень достоверности доказательств 5)

Комментарии: При периаппендикулярном абсцессе 3 необходимо выполнять вскрытие и дренирование абсцесса, а при тотальном перитоните показана срединная лапаротомия (см. пояснения ниже).

- Рекомендуется выполнить срединную лапаротомию пациентам с распространенном перитонитом с синдромом интраабдоминальной гипертензии (СИАГ) для выполнения аппендэктомии (по возможности) и санации брюшной полости [15, 17, 18, 56, 72, 73].

Уровень убедительности рекомендаций **C** (уровень достоверности доказательств 5)

Комментарии: Тотальный (распространенный) перитонит характеризуется вовлечением в воспалительный процесс всех этажей брюшной полости с формированием множественных осумкованных абсцессов в процессе организации свободного гнойного выпота. Это максимально тяжелая форма аппендикулярного перитонита, как правило, с развитием абдоминального сепсиса, полиорганной недостаточности и нередко инфекционно-токсического шока на момент поступления ребенка в стационар. Патогномичной характеристикой тотального перитонита является развитие синдрома кишечной недостаточности, который является основной причиной развития синдрома интраабдоминальной гипертензии (СИАГ) у данной категории пациентов [17, 22, 72, 73]. Выполнение лапароскопии в таких условиях не только противопоказано, но и невозможно, поскольку отсутствует свободная брюшная полость и любые лапароскопические манипуляции, включая установку троакаров, сопряжены с риском повреждения кишечных петель. Учитывая невозможность эффективной одномоментной санации брюшной полости при тотальном

перитоните целесообразно "открытое" ведение брюшной полости с использованием вакуум-ассистированной лапаростомии [17, 72, 73]. При развитии СКН 3 степени показана интубация тонкой кишки для эффективной декомпрессии кишечника и ликвидации СИАГ [15, 17, 22, 72, 73].

- Рекомендуется пациентам с подтвержденным диагнозом периаппендикулярного абсцесса 3 выполнить дренирование внебрюшинным доступом (дренирование абсцессов брюшной полости под контролем ультразвукового исследования или вскрытие и дренирование флегмоны (абсцесса)) [2-10, 15, 17, 51-56, 72].

Уровень убедительности рекомендаций **B** (уровень достоверности доказательств 3)

Комментарии: При дооперационной диагностике ПА 3 необходимо выполнить его вскрытие и дренирование абсцесса без удаления ЧО. При наличии оборудования и специалиста целесообразно выполнить чрескожную пункцию и дренирование абсцесса под контролем УЗИ. Пункцию и дренирование абсцесса возможно выполнить при помощи троакар-катетера или по методу Сельдингера. Для дренирования используют трубчатый дренаж 8-10 Fr. После аспирации гнойного экссудата под контролем УЗИ промывают полость абсцесса раствором антисептика (например: раствор водный хлоргексидина\*\* 0,05%). Установленный в полость абсцесса дренаж оставляют на активной аспирации (дренирование полости методом активной аспирации). Возможно использование гармошки Редона. В послеоперационном периоде необходим УЗИ-контроль дренированной зоны и ежедневный контроль за сохранением проходимости дренажа. При необходимости возможно дополнительное промывание полости абсцесса под контролем УЗИ (дренирование абсцесса брюшной полости под контролем УЗИ). Дренаж (после дренирования абсцесса брюшной полости под контролем ультразвукового исследования или вскрытия и дренирования флегмоны (абсцесса)) оставляют на 3-5 суток (при длительно существующих абсцессах больших объемов возможно удлинение сроков стояния дренажа) до отсутствия гнойного отделяемого по дренажу и регресса воспалительных изменений по данным УЗИ. При наличии калового камня в полости абсцесса требуется его удаление путем внебрюшинного вскрытия абсцесса. При тазовом расположении абсцесса возможно его вскрытие через передний свод прямой кишки.

В рекомендациях WSES 2020 на основе опубликованных в последние годы мета-анализов и обзоров [21] обсуждается дренирование абсцесса в случаях, когда лапароскопическая аппендэктомия невозможна и лапароскопическая операция, когда это возможно в клиниках с большим опытом лапароскопии с низким уровнем конверсии.

Рабочая группа по разработке настоящих рекомендаций считает нецелесообразным выполнять лапароскопическую аппендэктомию при аппендикулярном инфильтрате и периаппендикулярном абсцессе 3. Лапароскопические операции безопасны и эффективны при ранних периаппендикулярных абсцессах (ПА 1, 2) [17, 50-52, 72].

- Рекомендуется выполнить санацию брюшной полости при ОА для уменьшения микробной контаминации и профилактики послеоперационных осложнений [2-11, 15, 17, 56, 72-96].

Уровень убедительности рекомендаций **A** (уровень достоверности доказательств 2)

Комментарии: Интраоперационную санацию брюшной полости проводят путем ее промывания различными растворами, либо простой аспирацией перитониального экссудата в соответствии с внутренним протоколом клиники. Несмотря на отсутствие убедительных преимуществ по результатам исследований, включая систематические обзоры и метаанализы последних лет, большинство исследователей склоняются к отказу от промывания брюшной полости и проводят интраоперационную санацию путем аспирации гнойного выпота [11, 15, 21, 17, 56, 72, 86-89]. В отношении дренирования брюшной полости также на основании последних исследований не получено преимуществ [21, 90-96]. В рекомендациях WSES 2020 предлагается при лапароскопической аппендэктомии выполнять только аспирацию выпота и не использовать дренаж при осложненном аппендиците [21].

### 3.2. Послеоперационное ведение

- Не рекомендуется пациентам с неосложненным аппендицитом назначать антибактериальные препараты системного действия в послеоперационном периоде [11, 17, 21, 62].

Уровень убедительности рекомендаций **B** (уровень достоверности доказательств 3)

Комментарии: При неосложненном ОА проведение послеоперационной антибактериальной терапии нецелесообразно [21]. При неосложненном аппендиците описана равная частота инфекционных осложнений в группах пациентов, получавших и не получавших антибактериальную терапию [62]. Периоперационная антибактериальная профилактика должна ограничиваться 72 часами. Симптоматически могут быть назначено обезбоживание нестероидными противовоспалительными препаратами (НПВП), при отсутствии стула – выполнена очистительная клизма.

- Рекомендуется всем пациентам с осложненным аппендицитом после выполнения хирургического лечения проведение интенсивной терапии [3, 5, 15, 17, 22, 33, 34, 56]

Уровень убедительности рекомендаций **C** (уровень достоверности доказательств 5)

Комментарии: Развитие осложнений (аппендикулярный абсцесс, аппендикулярный перитонит, синдром кишечной недостаточности) запускает каскад многообразных патологических процессов, с развитием органной дисфункции, сепсиса и синдрома полиорганной недостаточности (СПОН). Критическое состояние пациента, как и угроза его развития, объясняют необходимость проведения интенсивной терапии и многопараметрического мониторинга состояния пациента. Основными направлениями интенсивной терапии являются: коррекция водно-электролитных и метаболических нарушений, обезбоживание, антибактериальная терапия, ранняя нутритивная терапия, нормализация функции ЖКТ.

Для обезбоживания в послеоперационном периоде используют опиоидные анальгетики (Морфин\*\*, Тримеперидин\*\*, Трамадол\*\*), Метамизол натрия (АТХ: N02B), Парацетамол (АТХ: N02BE), нестероидные противовоспалительные и противоревматические препараты (АТХ M01A) (Ибупрофен\*\* и др.), эпидуральную анальгезию [33, 34] (табл. 1).

Таблица 1 – Лекарственные препараты для обезбоживания

Анальгетик	Метод введения	Доза	Возраст
Морфин**	в/м, в/в, подкожно	0,05-0,2 мг/кг в/м или подкожно через 4-6 ч. не более 15 мг/сут. 0,05-0,1 мг/кг в/в через 4-6 ч.	Все возрастные группы
Тримеперидин**	в/м, в/в, подкожно	3-10 мг через 4-6 ч.	Старше 2 лет
Трамадол**	в/м, в/в, подкожно	Дети 1-12 лет; 1-2 мг/кг через 4-6 ч., суточная доза не более 8 мг/кг Дети старше 12 лет: 50-100 мг через 6 часов, не более 400 мг в сутки	Старше 1 года
Парацетамол**	в/в, ректально (свечи), внутрь	Суппозитории: детям старше 1 месяца 10-15 мг/кг 1-4 раза в сутки Таблетки для детей старше 12 лет: 500 мг – 1 г (1-2 таблетки) до 4 раз в сутки, если необходимо Детям старше 6 лет: Дозу рассчитывают, исходя из массы тела ребенка: максимальная разовая доза – 15 мг/кг массы тела (1/2 таблетки – 1 таблетка) 4 раза в сутки, максимальная суточная доза – 60 мг/кг массы тела (4 таблетки). В/в инфузия: детям старше 1 месяца ≤ 10 кг: 7,5 мг/кг, т.е. 0,75 мл/кг до 4-х раз в сутки через 4 часа, максимальная суточная доза – не более 30 мг/кг > 10 кг – ≤ 33 кг: 15 мг/кг, т.е. 1,5 мл/кг до 4-х раз в сутки через 4	

		<p>часа; суточная доза <math>\leq 60</math> мг/кг, но не более 2 г</p> <p>&gt; 33 кг – <math>\leq 50</math> кг: 15 мг/кг, т.е. 1,5 мл/кг до 4-х раз в сутки 4 часа;</p> <p>суточная доза <math>\leq 60</math> мг/кг, но не более 3 г</p> <p>&gt; 50 кг 1 г, т.е. 1 бутылка/контейнер (100 мл) до 4-х раз в сутки через 4 часа, не более 4 г в сут.</p>
Метамизол Натрия	в/м, в/в	<p>Дети 3-11 месяцев (5-8 кг): 0,1-0,2 мл (50-100 мг). Только внутримышечно</p> <p>Дети 1-3 года (около 9-15 кг): 0,2-0,5 мл (100-250 мг)</p> <p>Дети 4-6 лет (около 16-23 кг): 0,3-0,8 мл (150-400 мг)</p> <p>Дети 7-9 лет (около 24-30 кг): 0,4-1,0 мл (200-500 мг)</p> <p>Дети 10-12 лет (около 31-45 кг) 0,5-1,0 мл (250-500 мг)</p> <p>Дети 13-14 лет (около 46-53 кг) 0,8-1,8 мл (400-900 мг)</p>
Ибупрофен**	внутри	<p>Суспензия для детей от 3-х месяцев до 12 лет: Максимальная суточная доза не должна превышать 30 мг/кг массы тела ребенка с интервалами между приемами препарата 6-8 часов.</p> <p>Дети в возрасте 3-6 месяцев (вес ребенка от 5 до 7,6 кг): по 2,5 мл (50 мг) до 3 раз в течение 24 часов, не более 7,5 мл (150 мг) в сутки.</p> <p>Дети в возрасте 6-12 месяцев (вес ребенка 7,7-9 кг): по 2,5 мл (50 мг) до 3-4 раз в течение 24 часов, не более 10 мл (200 мг) в сутки.</p> <p>Дети в возрасте 1-3 года (вес ребенка 10-16 кг): по 5,0 мл (100 мг) до 3 раз в течение 24 часов, не более 15 мл (300 мг) в сутки.</p> <p>Дети в возрасте 4-6 лет (вес ребенка 17-20 кг): по 7,5 мл (150 мг) до 3 раз в течение 24 часов, не более 22,5 мл (450 мг) в сутки.</p> <p>Дети в возрасте 7-9 лет (вес ребенка 21-30 кг): по 10 мл (200 мг) до 3 раз в течение 24 часов, не более 30 мл (600 мг) в сутки.</p> <p>Дети в возрасте 10-12 лет (вес ребенка 31-40 кг): по 15 мл (300 мг) до 3 раз в течение 24 часов, не более 45 мл (900 мг) в сутки.</p> <p>Таблетки для детей от 6 лет.</p> <p>Дети старше 12 лет внутрь по 200 мг (по 1 таблетке) до 3-4 раз в сутки.</p> <p>Дети от 6 до 12 лет. По 200 мг (по 1 таблетке) до 3-4 раз в день.</p> <p>Максимальная суточная доза для детей в возрасте от 6 до 9 лет (20-30 кг) – 600 мг (3 таблетки), от 10 до 12 лет (31-40 кг) – 800 мг (4 таблетки), от 13 до 18 лет – 800-1200 мг (4-6 таблеток).</p>

- Рекомендуется всем пациентам после хирургического лечения осложненного аппендицита назначать инфузионную терапию с целью коррекции метаболических и водно-электролитных нарушений [2-11, 17, 22, 33, 34].

Уровень убедительности рекомендаций **C** (уровень достоверности доказательств 5)

Комментарии: Программа инфузионной терапии включает растворы электролитов, кровезаменители и перфузионные растворы (B05) по показаниям.

- Рекомендуется всем пациентам после аппендэктомии по поводу осложненного аппендицита проведение курса антибактериальных препаратов системного действия (препараты первой линии: пенициллины в комбинации с ингибиторами бета-лактамаз (АТХ: Комбинации пенициллинов, включая ингибиторы бета-лактамаз (J01CR) или цефалоспорины второго/третьего поколения (J01DC, J01DD) в комбинации с метронидазолом\*\* (J01XD01)) для лечения интраабдоминального инфекционного процесса, предотвращения и лечения послеоперационных инфекционных осложнений [3-11, 17, 21, 22, 33,34, 63-67].

Уровень убедительности рекомендации **C** (уровень достоверности доказательств 5)

Комментарии: Для эмпирической стартовой терапии используют защищенные пенициллины

или цефалоспорины 2, 3, 4 поколения в комбинации с метронидазолом. При тотальном перитоните с развитием сепсиса целесообразно назначать деэскалационную схему антибактериальных препаратов системного действия (карбопенымы в комбинации с гликопептидами). Примерный курс антибактериальной терапии составляет при неосложненном течении послеоперационного периода 5-7 дней. Отмену антибактериальной терапии проводят при отсутствии послеоперационных осложнений клинически и по данным УЗИ, нормализации Т тела и показателей лабораторных исследований (уровень Ле и СРБ). Смену антибактериального препарата проводят при развитии послеоперационных осложнений (интраабдоминальный абсцесс, сепсис, нагноение раны) в соответствии с данными бактериологического исследования перитониального экссудата и микробиологического мониторинга в послеоперационном периоде (гнойный очаг, кровь, слизистые оболочки пациента).

- Рекомендуется всем пациентам после хирургического лечения аппендикулярного перитонита с развитием СКН проводить эпидуральную анестезию с целью обезболивания, нормализации функции кишечника и улучшения репаративных процессов при технической возможности (специалист, расходники) для выполнения манипуляции [5, 17, 98-100].

Уровень убедительности рекомендаций **C** (уровень достоверности доказательств 5)

- Рекомендуется всем пациентам после хирургического лечения аппендикулярного перитонита проводить курс гипербарической оксигенации (гипербарическая оксигенация при заболеваниях толстой кишки) для нормализации функции кишечника и улучшения репаративных процессов при технической возможности проведения процедуры [17, 101, 102].

Уровень убедительности рекомендаций **C** (уровень достоверности доказательств 5)

- Рекомендуется пациентам после хирургического лечения осложненного аппендицита назначать парентеральное питание для поддержания трофологического статуса [17, 33, 103-106].

Уровень убедительности рекомендаций **C** (уровень достоверности доказательств 5)

Комментарии: Препараты парентерального питания (B05BA) назначают, как правило, с 1-х суток послеоперационного периода после купирования шоковых реакций и стабилизации гемодинамики пациента до момента перехода на энтеральное питание в объеме физиологической потребности и восстановления белкового пула.

- Рекомендуется всем пациентам после хирургического лечения осложненного аппендицита с развитием СКН 2-3 степени проводить раннюю энтеральную зондовую терапию (энтеральное питание) с целью восстановления функции ЖКТ и предотвращения бактериальной транслокации [17, 33, 107, 108].

Уровень убедительности рекомендаций **C** (уровень достоверности доказательств 5)

Комментарии: Основными этапами ранней энтеральной терапии являются декомпрессия верхних отделом ЖКТ (желудок, начальные отделы тощей кишки) назогастральным (установка назогастрального зонда) или 2-х просветным назоинтестинальным зондом (установка назоинтестинального зонда (157910 Зонд назоэнтеральный)), и введение в желудок и/или тонкую кишку изотонического солевого электролитного раствора (Например: специализированный пищевой продукт диетического лечебного питания "Набор для приготовления специализированного пищевого продукта диетического лечебного питания (энтерального питания) напиток "СЭР" (солевой энтеральный раствор)") с постепенным переходом на специальные питательные смеси (олигомерные, полимерные – специализированный продукт энтерального питания детей, жидкая полноценная сбалансированная смесь на основе гидролизованных сывороточных белков) по мере восстановления функции ЖКТ. В качестве солевого электролитного раствора может быть использован СЭР (солевой энтеральный раствор). СЭР для проведения энтеральных инфузий включает натрия хлорид\*\*, натрия ацетат, калия хлорид\*\*, натрия фосфат, магния сульфат\*\*, кальция хлорид и воду. Солевой электролитный

раствор может дополнительно содержать пектин, инулин и глутамин, а также лимонную кислоту в качестве стабилизатора. СЭР позволяет эффективно регулировать водно-электролитный баланс макроэлементов при проведении энтеральных инфузий, позволяет в значительной мере снижать уровень эндогенной интоксикации и способствует восстановлению кишечного барьера.

- Рекомендуется пациентам после хирургического лечения ОА назначать диету с механическим и химическим щажением с последующим переходом на общевозрастную диету (ОВД) с целью профилактики нарушений функции ЖКТ [3-9].

Уровень убедительности рекомендаций **C** (уровень достоверности доказательств 5)

Комментарии: При сохраненной функцией ЖКТ с 1-х послеоперационных суток назначают хирургическую диету. Переход на ОВД осуществляют как правило к 3 послеоперационным суткам. При развитии послеоперационного СКН пациенты нуждаются в проведении ранней энтеральной зондовой терапии с последующим переходом на щадящий стол. Переход на ОВД осуществляют в более поздние сроки (через 7-10 дней) по мере восстановления функции ЖКТ.

#### **4. Медицинская реабилитация и санаторно-курортное лечение, медицинские показания и противопоказания к применению методов медицинской реабилитации, в том числе основанных на использовании природных лечебных факторов**

- Рекомендуется всем пациентам после хирургического лечения осложненного аппендицита выполнить осмотр (консультацию) врача-физиотерапевта и врача по лечебной физкультуре для определения программы ранней медицинской реабилитации [3-9, 109]

Уровень убедительности рекомендаций **C** (уровень достоверности доказательств 5)

Комментарии: В послеоперационном периоде показано проведение лечебной физкультуры (дыхательные упражнения дренирующие, лечебная физкультура при заболеваниях толстой кишки), массажа (общий массаж медицинский) для профилактики послеоперационных осложнений. Выбор физиолечения зависит от вида и объема хирургического вмешательства и от течения послеоперационного периода. Для улучшения репаративных процессов и профилактики послеоперационных инфекционных осложнений применяют ДМВ-терапию (воздействие электромагнитным излучением дециметрового диапазона (ДМВ)), магнитотерапию (общая магнитотерапия), лазеротерапию (низкоинтенсивная лазеротерапия (внутривенозное облучение крови); для нормализации моторики кишечника – электростимуляция желудочно-кишечного тракта.

#### **5. Профилактика и диспансерное наблюдение, медицинские показания и противопоказания к применению методов профилактики**

- Рекомендуется освобождать всех пациентов после хирургического и консервативного лечения ОА от повышенных физических нагрузок на срок от 1 до 3-х месяцев в зависимости от объема хирургического вмешательства и течения послеоперационного периода с целью обеспечения гладкого течения восстановительного периода после заболевания [2-10].

Уровень убедительности рекомендаций **C** (уровень достоверности доказательств 5)

- Рекомендуется всем детям после успешного консервативного лечения аппендикулярного инфильтрата и дренирования периаппендикулярного абсцесса амбулаторное наблюдение детского хирурга до выполнения аппендэктомии (в течение 3-6 мес.) с целью мониторинга состояния пациента и исключения рецидива заболевания [3-10].

Уровень убедительности рекомендаций **C** (уровень достоверности доказательств 5)

- Рекомендуется детям с осложненным течением послеоперационного периода (лапаростомическое ведение брюшной полости, повторные оперативные вмешательства, сепсис)

консультация врача-физиотерапевта и врача по лечебной физкультуре для определения индивидуальной программы реабилитации [109].

Уровень убедительности рекомендаций **C** (уровень достоверности доказательств 5)

## 6. Организация оказания медицинской помощи

### Показания для госпитализации в медицинскую организацию:

При подозрении на ОА показана госпитализация в экстренном порядке в детский хирургический стационар.

Показания к выписке пациента из медицинской организации:

- Общее состояние ребенка – удовлетворительное;
- Отсутствие жалоб;
- Отсутствие изменений при физикальном и лабораторном обследовании;
- Отсутствие осложнений по данным УЗИ брюшной полости (комплексное ультразвуковое исследование внутренних органов).

Рекомендуемые сроки госпитализации:

- Неосложненный аппендицит – 5-7 сут.
- Осложненный аппендицит – 7-14 сут.

## 7. Дополнительная информация (в том числе факторы, влияющие на исход заболевания или состояния)

Нет

### Критерии оценки качества медицинской помощи

N	Критерии качества	Оценка выполнена
1.	Выполнен осмотр врачом-детским хирургом в хирургическом отделении не позднее 2 часов после госпитализации.	Да/нет
2.	Выполнено лабораторное обследование при поступлении (общий (клинический) анализ крови, общий (клинический) анализ мочи)	Да/нет
3.	Выполнено исследование кислотно-основного состояния и газов крови при оценке состояния пациента как "тяжелое"	Да/нет
4.	Проведена предоперационная подготовка при клинико-лабораторной картине осложненного аппендицита при оценке состояния ребенка как "тяжелое"	Да/нет
5.	Выполнена антибактериальная профилактика антибактериальными препаратами системного действия перед хирургическим вмешательством	Да/нет
6.	Выполнено хирургическое лечение острого аппендицита не позднее 6 часов после установки показаний к хирургическому лечению)	Да/нет
7.	Выполнено патологоанатомическое исследование препарата червеобразного отростка а также при выполнении резекции сальника – патолого-анатомическое исследование биопсийного (операционного) материала сальника	Да/нет
8.	После хирургического лечения осложненного аппендицита назначены антибактериальные препараты широкого спектра действия (АТХ – антибактериальные препараты системного действия)	Да/нет
9.	Назначены антибактериальные препараты широкого спектра действия (АТХ – антибактериальные препараты системного действия) для консервативного лечения аппендикулярного инфильтрата	Да/нет

## Список литературы

1. Колесов В.И. Острый аппендицит.//Л.: Медгиз. – 1959. – 292 С.
2. Schülin S, Schlichting N, Blod C, Opitz S, Suttkus A, Stingu CS, Barry K, Lacher M, B hligen U, Mayer S. The intra- and extraluminal appendiceal microbiome in pediatric patients: A comparative study. *Medicine (Baltimore)*. 2017 Dec; 96(52): e9518. doi: 10.1097/MD.00000000000009518. PMID: 29384958; PMCID: PMC6393148.
3. Детская хирургия: Национальное руководство/под ред. А.Ю. Разумовского. – 2-е изд., перераб. и доп. – Москва: "ГЭОТАР-Медиа", 2021. – 1280 с. – ISBN 978-5-9704-5785-6. – DOI 10.33029/9704-5785-6-PSNR-2021-2-1-1280. – Текст: непосредственный.
4. Lotfollahzadeh S, Lopez RA, Deppen JG. Appendicitis. 2024 Feb 12. In: *Stat Pearls [Internet]*. Treasure Island (FL): Stat Pearls Publishing; 2025 Jan-. PMID: 29630245.
5. Баиров Г.А. Срочная хирургия детей: руководство для врачей/Г.А. Баиров. – Санкт-Петербург: Питер пресс, 1997. – С. 165-188. – Текст: непосредственный.
6. Исаков Ю.Ф. Абдоминальная хирургия у детей/Ю. Ф. Исаков, Э.А. Степанов, Т.В. Красовская. – Москва: Медицина, 1988. – 415 с. – Текст: непосредственный.
7. Ашкрафт К.У. Детская хирургия. В 3-х томах. Том 2/К.У. Ашкрафт, Т.М. Холдер. – СПб.: Пит-Тал, 1997. – С. 93-97. – Текст: непосредственный.
8. Gadiparthi R, Waseem M. Pediatric Appendicitis. 2023 Jul 3. In: *StatPearls [Internet]*. Treasure Island (FL): StatPearls Publishing; 2025 Jan-. PMID: 28722894.
9. Mortell, A.E., Coyle, D. (2021). Appendicitis. In: Puri, P. (eds) *Pediatric Surgery*. Springer, Berlin, Heidelberg. [https://doi.org/10.1007/978-3-662-43559-5\\_105](https://doi.org/10.1007/978-3-662-43559-5_105)
10. Loux, T.J. (2022). Appendicitis. In: Coppola, C.P., Kennedy, Jr, A.P., Lessin, M.S., Scorpio, R.J. (eds) *Pediatric Surgery*. Springer, Cham. [https://doi.org/10.1007/978-3-030-96542-6\\_56](https://doi.org/10.1007/978-3-030-96542-6_56)
11. Gorter RR, Eker HH, Gorter-Stam MA, Abis GS, Acharya A, Ankersmit M, Antoniou SA, Arolfo S, Babic B, Boni L, Bruntink M, van Dam DA, Defoort B, Deijen CL, DeLacy FB, Go PM, Harmsen AM, van den Helder RS, Iordache F, Ket JC, Muysoms FE, Ozmen MM, Papoulas M, Rhodes M, Straatman J, Tenhagen M, Turrado V, Vereczkei A, Vilallonga R, Deelder JD, Bonjer J. Diagnosis and management of acute appendicitis. EAES consensus development conference 2015. *Surg Endosc*. 2016 Nov; 30(11): 4668-4690. doi: 10.1007/s00464-016-5245-7. Epub 2016 Sep 22. PMID: 27660247; PMCID: PMC5082605.
12. Anderson JE, Bickler SW, Chang DC, Talamini MA. Examining a common disease with unknown etiology: trends in epidemiology and surgical management of appendicitis in California, 1995-2009. *World J Surg*. 2012; 36: 2787-94.
13. Ran He, Jianxiong Lai, Ou Jiang, Jian Li. The incidence and temporal trend of appendicitis in children: An analysis from the Global Burden of Disease Study 2021, *Journal of Gastrointestinal Surgery*, Volume 29, Issue 2, 2025, 101935, ISSN 1091-255X, <https://doi.org/10.1016/j.gassur.2024.101935>, <https://www.sciencedirect.com/science/article/pii/S1091255X24007728>
14. Barnes E, Hayes R, Halpin SL, Nasim S. Sensitivity and specificity of surgeons' intra-operative diagnosis of appendicitis. A systematic review and meta-analysis. *Surgeon*. 2025 Apr; 23(2): e63-e70. doi: 10.1016/j.surge.2024.10.006. Epub 2024 Nov 20. PMID: 39572320.
15. Долецкий С.Я., Щитинин В.Е., Арапова А.В. Осложненный аппендицит у детей.//Л.: Медицина. – 1982. – 189 с.
16. Рошаль, Л.М. К вопросу о классификации острого аппендицита и его осложнений/Л.М. Рошаль, О.В. Карасева//Российский педиатрический журнал. – 2006. – N 2. – С. 34-37. – EDN RUZQBZ.
17. Аппендикулярный перитонит у детей: эффективная хирургическая тактика и интенсивная терапия/О.В. Карасева, К.Е. Уткина, А.Л. Горелик [и др.]//Детская хирургия. – 2020. – Т. 24, N 2. – С. 62-70. – DOI 10.18821/1560-9510-2020-24-2-62-70. – EDN ENQVKC.
18. Соколов, Ю.Ю. Вариант классификации острого аппендицита и перитонита у детей/Ю.Ю.

Соколов, С.А. Коровин//Российский вестник детской хирургии, анестезиологии и реаниматологии. – 2013. – Т. 3, N 1. – С. 28-31. – EDN PZVTQX.

19. Давыдовский И.В. Общая патология человека. – 2-е изд., перераб. и доп. – М: "Медицина", 1969. – с. 612.

20. Абрикосов А.И. Острый аппендицит. В книге "Руководство по патологической анатомии".//М.: Медицина. – 1957. – ч. 2. – С. 108-446.

21. Diagnosis and treatment of acute appendicitis: 2020 update of the WSES Jerusalem guidelines. Di Saverio S, Podda M, De Simone B [et al.]. World J Emerg Surg. 2020 Apr 15; 15(1): 27. doi: 10.1186/s13017-020-00306-3. PMID: 32295644; PMCID: PMC7386163.

22. Гельфранд Б.Р., Филимонов М.И., Бурневич С.З. Абдоминальный сепсис. РМЖ. 1998, 11:3

23. Vrancx S, Van de Sande J, Vanclooster P, de Gheldere C, Van de Velde A. Burkitt Lymphoma Mimicking an Acute Appendicitis in a 17-Year-Old Boy: a Case Report. Acta Chir Belg. 2015 Jul-Aug; 115(4): 306 – 9. doi: 10.1080/00015458.2015.11681117. PMID: 26324034.

24. Paran M, Dreznik Y, Totah M, Nevo A, Kravarusic D, Samuk I. Diagnostic challenges of acute appendicitis in preschool children: A comprehensive case-control study. J Paediatr Child Health. 2025 Mar; 61(3): 369-375. doi: 10.1111/jpc.16748. Epub 2024 Dec 16. PMID: 39676700.

25. Andersson, M. and Andersson, R.E. (2012), Erratum to: The Appendicitis Inflammatory Response Score: A Tool for the Diagnosis of Acute Appendicitis that Outperforms the Alvarado Score. World J Surg, 36: 2269-2270 1. <https://doi.org/10.1007/s00268-012-1679-9>

26. Alvarado A. A practical score for the early diagnosis of acute appendicitis. Ann Emerg Med. 1986; 15(5): 557-564.

27. Samuel M. Pediatric appendicitis score. J Pediatr Surg. 2002 Jun; 37(6): 877-81. doi: 10.1053/jpsu.2002.32893. PMID: 12037754.

28. Börner N, Kappenberger AS, Weber S, Scholz F, Kazmierczak P, Werner J. The Acute Abdomen: Structured Diagnosis and Treatment. Dtsch Arztebl Int. 2025 Mar 7; (Forthcoming): arztebl.m2025.0019. doi: 10.3238/arztebl.m2025.0019. Epub ahead of print. PMID: 39970060.

29. Kosloske AM, Love CL, Rohrer JE, Goldthorn JF, Lacey SR. The diagnosis of appendicitis in children: outcomes of a strategy based on pediatric surgical evaluation. Pediatrics. 2004 Jan; 113(1 Pt 1): 29-34. doi: 10.1542/peds.113.1.29. PMID: 14702443.

30. Tan QL, Tang Q, Chen XQ, Huang L, Yun X, Shan QW. Acute abdominal pain as the initial presenting symptom of pediatric Burkitt lymphoma: A case report and literature review. Medicine (Baltimore). 2025 Feb 21; 104(8): e41600. doi: 10.1097/MD.00000000000041600. PMID: 39993110; PMCID: PMC11856959.

31. Tang G, Zhang L, Xia L, Zhang J, Chen R, Zhou R. Preoperative in-hospital delay increases postoperative morbidity and mortality in patients with acute appendicitis: a meta-analysis. Int J Surg. 2025 Jan 1; 111(1): 1275-1284. doi: 10.1097/JS9.0000000000001938. PMID: 38990284; PMCID: PMC11745585.

32. Cameron DB, Williams R, Geng Y, et al. Time to appendectomy for acute appendicitis: a systematic review. J Pediatric Surg. 2018; 53: 396-405.

33. Неотложная помощь и интенсивная терапия в педиатрии/под редакцией В.В. Лазарева. – М.: МЕДпресс-информ, – 2014. – 568 с.

34. Анестезиология, реаниматология и интенсивная терапия у детей. Учебник под ред. С.М. Степаненко. – М.: ГЭОТАР-Медиа, 2016. – 240 с.

35. Al-Ajerami Y. Sensitivity and specificity of ultrasound in the diagnosis of acute appendicitis. East Mediterr Health J. 2012 Jan; 18 (1): 66-9.

36. Yousef El-Gohary, Maria Molina, Jeremy Chang, Ashley Dodd, Emily Miller, Camden Harrell, Fang Wang, Hui Zhang, Andrew M. Davidoff, Israel Fernandez-Pineda, Andrew J. Murphy, Eunice Y. Huang, The use of computed tomography versus clinical acumen in diagnosing appendicitis in children: A two-institution international study, Journal of Pediatric Surgery, Volume 56, Issue 8, 2021, Pages

1356-1361, ISSN 0022-3468, <https://doi.org/10.1016/j.jpedsurg.2020.09.061>.

37. Badlis M, Amari K, Alkheshi M, Alolaby K, Alsaïd B. Ultrasound and computed tomography in differentiating between simple and complicated appendicitis in pediatric patients. *Pediatr Surg Int*. 2024 Nov 9; 40(1): 299. doi: 10.1007/s00383-024-05880-0. PMID: 39520568.

38. Lu K, Zhong F, Miao J, Sun C, Zhou K, Wang W, Zhang F, Yang H, Lan K. Assessment of diagnostic value of ultrasound and multi-slice spiral computed tomography in acute appendicitis: a retrospective study. *Abdom Radiol (NY)*. 2025 Mar; 50(3): 1117-1122. doi: 10.1007/s00261-024-04584-2. Epub 2024 Sep 19. PMID: 39294319.

39. Benabbas R, Hanna M, Shah J, Sinert R. Diagnostic Accuracy of History, Physical Examination, Laboratory Tests, and Point-of-care Ultrasound for Pediatric Acute Appendicitis in the Emergency Department: A Systematic Review and Meta-analysis. *Acad Emerg Med*. 2017 May; 24(5): 523-551. doi: 10.1111/acem.13181. PMID: 28214369.

40. Doria, A.S. Optimizing the role of imaging in appendicitis. *Pediatr Radiol* 39 (Suppl 2), 144-148 (2009). <https://doi.org/10.1007/s00247-008-1105-5>

41. Şimşek O, İroлу S, Özkan İrmak Y, Hamid R, Ergun S, Kepil N, Tutar O. Comparative study of imaging features in uncomplicated and complicated acute appendicitis. *Ulus Travma Acil Cerrahi Derg*. 2024 Oct; 30(10): 722-728. doi: 10.14744/tjtes.2024.50363. PMID: 39382365; PMCID: PMC11622713

42. Barger RL Jr, Nandalur KR (2010) Diagnostic performance of magnetic resonance imaging in the detection of appendicitis in adults: a meta-analysis. *Acad Radiol* 17: 1211-1216

43. D'Souza N, Hicks G, Beable R, Higginson A, Rud B. Magnetic resonance imaging (MRI) for diagnosis of acute appendicitis. *Cochrane Database of Systematic Reviews* 2021, Issue 12. Art. No.: CD012028. DOI: 10.1002/14651858.CD012028.pub2. Accessed 20 March 2025.

44. Финкельсон Е.И., Граников О.Д., Петлах В.И., Блинников О.И. Диагностическая и лечебная лапароскопия в неотложной хирургии детского возраста. Тезисы докладов Всероссийской научно-практической конференции хирургов Эндоскопия в неотложной хирургии органов брюшной полости.//Саратов. – 1980. – с. 96-9

45. Граников О.Д., Петлах В.И. Лечебно-диагностическая лапароскопия при первичном перитоните у детей.//Научные труды ЦИУВ. – 1982. – С. 71.

46. Рошаль Л.М., Гранников О.Д., Петлах В.И. Лечебная лапароскопия в неотложной хирургии детского возраста.//Хирургия. – 1985. – N 10. – С. 63-66.

47. Дьяконова Е.Ю., Разумовский А.Ю., Алхасов А.Б., Баранов А.А., Намазова-Баранова Л.С., Бекин А.С., Гусев А.А., Романова Е.А. Лапароскопические операции в неотложной детской абдоминальной хирургии. *Педиатрическая фармакология*. 2018; 15(1): 9-19. <https://doi.org/10.15690/pf.v15i1.1839>

48. Дронов А.Ф, Поддубный И.В., Котлобовский В.И. Эндоскопическая хирургия у детей/ под ред. Ю.Ф. Исакова, А.Ф. Дронова. – М. ГЭОТАР-МЕД, 2002, – 440 с

49. Gaitán HG, Reveiz L, Farquhar C, Elias VM. Laparoscopy for the management of acute lower abdominal pain in women of childbearing age. *Cochrane Database of Systematic Reviews* 2014, Issue 5. Art. No.: CD007683. DOI: 10.1002/14651858.CD007683.pub3. Accessed 22 March 2025.

50. Zhou S, Cheng Y, Cheng N, Gong J, Tu B. Early versus delayed appendectomy for appendiceal phlegmon or abscess. *Cochrane Database Syst Rev*. 2024 May 2; 5(5): CD011670. doi: 10.1002/14651858.CD011670.pub3. PMID: 38695830; PMCID: PMC11064883.

51. Simillis C, Symeonides P, Shorthouse AJ, Tekkis PP. A meta-analysis comparing conservative treatment versus acute appendectomy for complicated appendicitis (abscess or phlegmon). *Surgery*. 2010 Jun; 147(6): 818-29. doi: 10.1016/j.surg.2009.11.013. Epub 2010 Feb 10. PMID: 20149402.

52. Andersson RE, Petzold MG. Nonsurgical treatment of appendiceal abscess or phlegmon: a systematic review and meta-analysis. *Ann Surg*. 2007 Nov; 246(5): 741-8. doi: 10.1097/SLA.0b013e31811f3f9f. PMID: 17968164.

53. Darwazeh G, Cunningham SC, Kowdley GC. A Systematic Review of Perforated Appendicitis

and Phlegmon: Interval Appendectomy or Wait-and-See? *Am Surg.* 2016 Jan; 82(1): 11-5. PMID: 26802841.

54. Vargas HI, Averbook A, Stamos MJ. Appendiceal mass: conservative therapy followed by interval laparoscopic appendectomy. *Am Surg.* 1994 Oct; 60(10): 753-8. PMID: 7944037.

55. Zhang HL, Bai YZ, Zhou X, Wang WL. Nonoperative management of appendiceal phlegmon or abscess with an appendicolith in children. *J Gastrointest Surg.* 2013 Apr; 17(4): 766 – 70. doi: 10.1007/s11605-013-2143-3. Epub 2013 Jan 12. PMID: 23315049.

56. А.Ю. Разумовский., А.Ф. Дронов, А.Н. Смирнов, М.А. Голованев Острый аппендицит у детей//Российский вестник детской хирургии, анестезиологии и реаниматологии. 2013. N 4. URL: <https://cyberleninka.ru/article/n/ostryu-appenditsit-u-detey> (дата обращения: 08.06.2025)

57. Monti M, Agamennone M, Wong MCY, Calevo MG, Losurdo G, Avanzini S, Mattioli G. Role of conservative management of acute appendicitis in pediatric age: a monocentric experience. *Updates Surg.* 2025 Mar 4. doi: 10.1007/s13304-025-02136-x. Epub ahead of print. PMID: 40035919.

58. Doleman B, Fonnes S, Lund JN, Boyd-Carson H, Javanmard-Emamghissi H, Moug S, Hollyman M, Tierney G, Tou S, Williams JP. Appendectomy versus antibiotic treatment for acute appendicitis. *Cochrane Database of Systematic Reviews* 2024, Issue 4. Art. No.: CD015038. DOI: 10.1002/14651858.CD015038.pub2. Accessed 22 March 2025.

59. Каминский М.Н. Консервативное лечение острого аппендицита, 10 лет спустя/М.Н. Каминский//Дальневосточный медицинский журнал. – 2023. – N 1. – С. 12-21. <http://dx.doi.org/10.35177/1994-5191-2023-1-2>.

60. Wilms IM, de Hoog DE, de Visser DC, Janzing HM. Appendectomy versus antibiotic treatment for acute appendicitis. *Cochrane Database Syst Rev.* 2011 Nov 9; (11): CD008359. doi: 10.1002/14651858.CD008359.pub2. Update in: *Cochrane Database Syst Rev.* 2020 Oct 1; 10: CD008359. doi: 10.1002/14651858.CD008359.pub3. PMID: 22071846.

61. Roxani Georgiou, Simon Eaton, Michael P. Stanton, Agostino Pierro, Nigel J. Hall; Efficacy and Safety of Nonoperative Treatment for Acute Appendicitis: A Meta-analysis. *Pediatrics* March 2017; 139 (3): e20163003. 10.1542/peds.2016-3003

62. Andersen BR, Kallehave FL, Andersen HK. Antibiotics versus placebo for prevention of postoperative infection after appendicectomy. *Cochrane Database of Systematic Reviews* 2005, Issue 3. Art. No.: CD001439. DOI: 10.1002/14651858.CD001439.pub2. Accessed 20 March 2025.

63. Tarchini G, Liau KH, Solomkin JS. Antimicrobial Stewardship in Surgery: Challenges and Opportunities. *Clin Infect Dis.* 2017 May 15; 64 (suppl\_2): S112-S114. doi: 10.1093/cid/cix087. PMID: 28475788.

64. Wakeman D, Livingston MH, Levatino E, Juviler P, Gleason C, Tesini B, Wilson NA, Pegoli W Jr, Arca MJ. Reduction of surgical site infections in pediatric patients with complicated appendicitis: Utilization of antibiotic stewardship principles and quality improvement methodology. *J Pediatr Surg.* 2022 Jan; 57(1): 63-73. doi: 10.1016/j.jpedsurg.2021.09.031. Epub 2021 Sep 21. PMID: 34657739.

65. Laroche S, Voron T, Raimbert P, Collard MK, Debove C, Paye F, Lefvre JH, Parc Y. Postoperative Antibiotics After Appendectomy for Acute Appendicitis: No Evidence of Benefit, Even with Intra-Abdominal Fluid. *Ann Surg.* 2025 Mar 12. doi: 10.1097/SLA.0000000000006693. Epub ahead of print. PMID: 40071332.

66. Гельфанд Б.Р., Бурневич С.З., Гельфанд Е.Б., Попов Т.В. Антибактериальная терапия интраабдоминальных хирургических инфекций.//Фарматека, 2003, N 1, с. 68-73.

67. de Wijkerslooth EML, Boerma EG, van Rossem CC, Koopmanschap MA, Baeten CIM, Beverdam FH, Bosmans JWAM, Consten ECJ, Dekker JWT, Emous M, van Geloven AAW, Gijzen AF, Heijnen LA, Jairam AP, van der Ploeg APT, Steenvoorde P, Toorenvliet BR, Vermaas M, Wiering B, Wijnhoven BPL, van den Boom AL; APPIC Study Group. Two Days Versus Five Days of Postoperative Antibiotics for Complex Appendicitis: Cost Analysis of a Randomized, Noninferiority Trial. *Ann Surg.* 2024 May 1; 279(5): 885-890. doi: 10.1097/SLA.0000000000006089. Epub 2023 Sep 12. PMID: 37698025; PMCID: PMC10997181.

68. Horn CB, Coleoglou Centeno AA, Guerra JJ, et al. Drain failure in intraabdominal abscesses associated with appendicitis. *Surg Infect.* 2018; 19: 321-5.
69. Gavriilidis P, de' Angelis N, Katsanos K, et al. Acute appendectomy or conservative treatment for complicated appendicitis (phlegmon or abscess)? A systematic review by updated traditional and cumulative metaanalysis. *J Clin Med Res.* 2019; 11: 56-64.
70. Cheng Y, Xiong X, Lu J, et al. Early versus delayed appendectomy for appendiceal phlegmon or abscess. In: The Cochrane Collaboration, editor. *Cochrane Database of Systematic Reviews.* Chichester: Wiley. p. CD011670.
71. Luo C-C, Cheng K-F, Huang C-S, et al. Therapeutic effectiveness of percutaneous drainage and factors for performing an interval appendectomy in pediatric appendiceal abscess. *BMC Surg.* 2016; 1
72. Карасева, О.В. Лапароскопические операции при абсцедирующих формах аппендикулярного перитонита у детей/О.В. Карасева, В.А. Капустин, А.В. Брянцев//*Детская хирургия.* – 2005. – N 3. – С. 25-29. – EDN HSYVNL.
73. The open abdomen in trauma and non-trauma patients: WSES guidelines/F. Coccolini, D. Roberts, L. Ansaloni [et al.]. – DOI: 10.1186/s13017-018-0167-4. – Текст: электронный//*World J Emerg Surg.* – 2018. – Vol. 13. – P. 7. – URL: <https://wjeb.biomedcentral.com/articles/10.1186/s13017-018-0167-4>
74. Yu M-C, Feng Y, Wang W, et al. Is laparoscopic appendectomy feasible for complicated appendicitis? A systematic review and meta-analysis. *Int J Surg.* 2017; 40: 187-97.
75. Cirocchi R, Cianci MC, Amato L, Properzi L, Buononato M, Di Rienzo VM, Tebala GD, Avenia S, Iandoli R, Santoro A, Vettoretto N, Coletta R, Morabito A. Laparoscopic appendectomy with single port vs conventional access: systematic review and meta-analysis of randomized clinical trials. *Surg Endosc.* 2024 Apr; 38(4): 1667-1684. doi: 10.1007/s00464-023-10659-w. Epub 2024 Feb 8. Erratum in: *Surg Endosc.* 2024 Apr; 38(4): 2305. doi: 10.1007/s00464-024-10750-w. PMID: 38332174; PMCID: PMC10978699.
76. Zhang S, Du T, Jiang X, et al. Laparoscopic appendectomy in children with perforated appendicitis: a meta-analysis. *Surg Laparosc Endosc Percutaneous Techniques.* 2017; 27: 262-6
77. Yang H-R, Wang Y-C, Chung P-K, et al. Laparoscopic appendectomy using the LigaSure Vessel Sealing System. *J Laparoendosc Adv Surg Tech A.* 2005; 15: 353-6.
78. Sucullu I, Filiz AI, Kurt Y, et al. The effects of LigaSure on the laparoscopic management of acute appendicitis: "LigaSure assisted laparoscopic appendectomy.". *Surg Laparosc Endosc Percutan Tech.* 2009; 19: 333-5.
79. Diamantis T, Kontos M, Arvelakis A, et al. Comparison of monopolar electrocoagulation, bipolar electrocoagulation, Ultracision, and Ligasure. *Surg Today.* 2006; 36: 908-13.
80. Pogorelić Z, Katić J, Mrklić I, et al. Lateral thermal damage of mesoappendix and appendiceal base during laparoscopic appendectomy in children: comparison of the harmonic scalpel (Ultracision), bipolar coagulation (LigaSure), and thermal fusion technology (MiSeal). *J Surg Res.* 2017; 212: 101-7.
81. Wright GP, Mitchell EJ, McClure AM, et al. Comparison of stapling techniques and management of the mesoappendix in laparoscopic appendectomy. *Surg Laparosc Endosc Percutan Tech.* 2015; 25: e11-5.
82. Swank HA, van Rossem CC, van Geloven AAW, et al. Endostapler or endoloops for securing the appendiceal stump in laparoscopic appendectomy: a retrospective cohort study. *Surg Endosc.* 2014; 28: 576 – 83.167. Al-Temimi MH, Berglin MA, Kim EG, et al. Endostapler versus Hem-O-Lok clip to secure the appendiceal stump and mesoappendix during laparoscopic appendectomy. *Am J Surg.* 2017; 214: 1143-8.
83. On behalf of the snapshot appendicitis collaborative study group, van Rossem CC, van Geloven AAW, et al. Endoloops or endostapler use in laparoscopic appendectomy for acute uncomplicated and complicated appendicitis: no difference in infectious complications. *Surg Endosc.* 2017; 31: 178-84.
84. Ceresoli M, Tamini N, Gianotti L, et al. Are endoscopic loop ties safe even in complicated acute

appendicitis? A systematic review and meta-analysis. *Int J Surg.* 2019; 68: 40-7.

85. You KS, Kim DH, Yun HY, Jang LC, Choi JW, Song YJ, Ryu DH. The value of a laparoscopic interval appendectomy for treatment of a periappendiceal abscess: experience of a single medical center. *Surg Laparosc Endosc Percutan Tech.* 2012 Apr; 22(2): 127-30. doi: 10.1097/SLE.0b013e318244ea16. PMID: 22487625.

86. St Peter SD. Reply to letter: "irrigation versus suction alone during laparoscopic appendectomy for perforated appendicitis". *Ann Surg.* 2015 Apr; 261(4): e98. doi: 10.1097/SLA.0000000000000449. PMID: 24368665.

87. Bi LW, Yan BL, Yang QY, Cui HL. Peritoneal irrigation vs suction alone during pediatric appendectomy for perforated appendicitis: A meta-analysis. *Medicine (Baltimore).* 2019 Dec; 98(50): e18047. doi: 10.1097/MD.00000000000018047. PMID: 31852066; PMCID: PMC6922395.

88. Zhou Q, Meng W, Ren Y, Li Q, Boermeester MA, Nthumba PM, Rickard J, Zheng B, Liu H, Shi Q, Zhao S, Wang Z, Liu X, Luo Z, Yang K, Chen Y, Sawyer RG. Effectiveness of intraoperative peritoneal lavage with saline in patient with intra-abdominal infections: a systematic review and meta-analysis. *World J Emerg Surg.* 2023 Mar 29; 18(1): 24. doi: 10.1186/s13017-023-00496-6. PMID: 36991507; PMCID: PMC10061899.

89. Krinock DJ, Stephenson K, Irby D, Akmyradov C, Barker M, Waldrip Z, Burdine M, Wolf LL, Dassinger MS, Wyrick D. Intra-peritoneal Povidone-iodine Irrigation Decreases Abscesses in a Perforated Appendicitis Murine Model. *J Pediatr Surg.* 2025 Mar; 60(3): 162081. doi: 10.1016/j.jpedsurg.2024.162081. Epub 2024 Nov 30. PMID: 39657362.

90. Li Z, Zhao L, Cheng Y, Cheng N, Deng Y. Abdominal drainage to prevent intra-peritoneal abscess after open appendectomy for complicated appendicitis. *Cochrane Database Syst Rev.* 2018 May 9; 5(5): CD010168. doi: 10.1002/14651858.CD010168.pub3. Update in: *Cochrane Database Syst Rev.* 2021 Aug 17; 8: CD010168. doi: 10.1002/14651858.CD010168.pub4. PMID: 29741752; PMCID: PMC6494575.

91. Neville JJ, Aldeiri B. Drain placement in paediatric complicated appendicitis: a systematic review and meta-analysis. *Pediatr Surg Int.* 2023 Apr 8; 39(1): 171. doi: 10.1007/s00383-023-05457-3. PMID: 37031267.

92. Schlottmann F, Reino R, Sadava EE, Campos Arbul A, Rotholtz NA. Could an abdominal drainage be avoided in complicated acute appendicitis? Lessons learned after 1300 laparoscopic appendectomies. *Int J Surg.* 2016 Dec; 36 (Pt A): 40-43. doi: 10.1016/j.ijssu.2016.10.013. Epub 2016 Oct 12. PMID: 27743898.

93. Alabbad J, Alhamly H, Alrubaiian A, Kabli A, Abdulraheem F. The utility of intraperitoneal drain placement after laparoscopic appendectomy for perforated appendicitis in postoperative intraperitoneal abscess prevention. *Surg Endosc.* 2024 Jul; 38(7): 3571-3577. doi: 10.1007/s00464-024-10869-w. Epub 2024 May 15. PMID: 38750172.

94. Wu H, Liao B, Cao T, Ji T, Luo Y, Huang J, Ma K. Advantages comparison of peritoneal drainage versus no drainage after laparoscopic appendectomy for complicated appendicitis: a meta-analysis. *BMC Gastroenterol.* 2024 Nov 16; 24(1): 411. doi: 10.1186/s12876-024-03500-8. PMID: 39550531; PMCID: PMC11568599.

95. AlRamahi RW, Woerner A, Rizvi H, Monroe EJ. Complicated appendicitis in the pediatric patient: interventional perspectives. *Clin Imaging.* 2025 Feb; 118: 110371. doi: 10.1016/j.clinimag.2024.110371. Epub 2024 Nov 26. PMID: 39616878.

96. Aneiros Castro B, Cano I, Garcia A, et al. Abdominal drainage after laparoscopic appendectomy in children: an endless controversy? *Scand J Surg.* 2018; 107: 197-200.

97. Сварич В.Г., Перевозчиков Е.Г., Каганцов И.М. Безлигатурный метод лапароскопической аппендэктомии у детей//Российский вестник детской хирургии, анестезиологии и реаниматологии. – 2020. – Т. 10. – N 1. – С. 53-58. DOI: <https://doi.org/10.17816/psaic583>

98. Баиров Г.А., Парнес Д.И. Лечение пареза кишечника у детей.//Вестник хирургии. – 1976. – N 7. – С. 73-78.

99. Д.Н. Эшов, А.Р. Кодиров, Э.Р. Саидов, И.К. Файзуллоев. Продленная перидуральная анальгезия в послеоперационном периоде у детей с разлитым перитонитом//Здравоохранение Таджикистана. – 2015. – N S1. – С. 162-164. – EDN UJWSZC.

100. Степанов А.В., Хромова Ю.В., Чепцов Ф.Р., Базархандаев А.Р. Эпидуральная анестезия при тяжелых формах перитонита//Современные направления и пути развития анестезиологии в РФ: Материалы Всероссийского Съезда, Москва, 07-10 ноября 2006 года. – Москва: Российская медицинская академия последипломного образования, 2006. – С. 85. – EDN THCMEF.

101. Акалаев Р.Н., Борисова Е.М., Евдокимов Е.А., Ромасенко М.В., Левина О.А., Митрохин А.А., Стопницкий А.А., Хайдарова С.Э. Гипербарическая медицина: история становления и путь развития//Вестник экстренной медицины. 2014. N 1. <https://cyberleninka.ru/article/n/giperbaricheskaya-oksigensatsiya-v-terapii-peritonitov> (дата обращения: 23.03.2025).

102. Айталиев А.Ш., Момынкулов А.О., Крючков В.А., Кожаханов Б.К., Урмурзин Д.К., Валашвили М.А. Гипербарическая оксигенация в терапии перитонитов//Медицинский вестник Северного Кавказа. 2009.

103. Weimann A, Braga M, Carli F, Higashiguchi T, Hübner M, Klek S, Laviano A, Ljungqvist O, Lobo DN, Martindale RG, Waitzberg D, Bischoff SC, Singer P. ESPEN practical guideline: Clinical nutrition in surgery. Clin Nutr. 2021 Jul; 40(7): 4745-4761. doi: 10.1016/j.clnu.2021.03.031. Epub 2021 Apr 19. PMID: 34242915.

104. Singer P, Blaser AR, Berger MM, Alhazzani W, Calder PC, Casaer MP, Hiesmayr M, Mayer K, Montejo JC, Pichard C, Preiser JC, van Zanten ARH, Oczkowski S, Szczeklik W, Bischoff SC. ESPEN guideline on clinical nutrition in the intensive care unit. Clin Nutr. 2019 Feb; 38(1): 48-79. doi: 10.1016/j.clnu.2018.08.037. Epub 2018 Sep 29. PMID: 30348463.

105. Singer P, Blaser AR, Berger MM, Calder PC, Casaer M, Hiesmayr M, Mayer K, Montejo-Gonzalez JC, Pichard C, Preiser JC, Szczeklik W, van Zanten ARH, Bischoff SC. ESPEN practical and partially revised guideline: Clinical nutrition in the intensive care unit. Clin Nutr. 2023 Sep; 42(9): 1671-1689. doi: 10.1016/j.clnu.2023.07.011. Epub 2023 Jul 15. PMID: 37517372.

106. Mihatsch W, Shamir R, van Goudoever JB, Fewtrell M, Lapillonne A, Lohner S, Mihalyi K, Decsi T; ESPEN/ESPEN/ESPR/CSPEN working group on pediatric parenteral nutrition. ESPGHAN/ESPEN/ESPR/CSPEN guidelines on pediatric parenteral nutrition: Guideline development process for the updated guidelines. Clin Nutr. 2018 Dec; 37(6 Pt B): 2306-2308. doi: 10.1016/j.clnu.2018.06.943. Epub 2018 Jun 27. PMID: 30055868.

107. Гальперин Ю.М. Парезы, параличи и функциональная непроходимость кишечника//М.: Москва. – 1975. – 219 с.

108. Энтеральное питание при лечении перитонита аппендикулярного происхождения у детей/В.Г. Багаев, Л.М. Рошаль, И.Ф. Острейков [и др.]//Анестезиология и реаниматология. – 2003. – N 3. – С. 57. – EDN ОКВКВХ.

109. Ильина, И.В. Медицинская реабилитация: Учебник/И.В. Ильина. – 2-е издание, переработанное и дополненное. – Москва: Издательство Юрайт, 2024. – 333 с. – ISBN 978-5-534-17224-9. – EDN QOOAKH.URL:

Приложение А1

### **Состав рабочей группы по разработке и пересмотру клинических рекомендаций**

Карасева Ольга Витальевна, доктор медицинских наук, заместитель директора по научной работе, руководитель отдела сочетанной травмы, анестезиологии-реанимации ГБУЗ "НИИ неотложной детской хирургии и травматологии – Клиника доктора рошалья", главный внештатный детский специалист по сочетанной травме Департамента здравоохранения города Москвы, член

Российской ассоциации детских хирургов, Москва, Россия

Аксельров Михаил Александрович, доцент, доктор медицинских наук, заведующий кафедрой детской хирургии ФГБОУ ВО Тюменский ГМУ Минздрава России, член Российской ассоциации детских хирургов, Тюмень, Россия. Конфликт интересов отсутствует.

Баиров Владимир Гиреевич, доктор медицинских наук, профессор, профессор кафедры факультетской хирургии с клиникой ФГБУ "НМИЦ им. В.А. Алмазова" Минздрава России, главный внештатный детский хирург Северо-Западного Федерального округа. член Российской ассоциации детских хирургов, Санкт-Петербург, Россия. Конфликт интересов отсутствует.

Барова Натуся Каплановна, доцент, кандидат медицинских наук, заведующая кафедрой хирургических болезней детского возраста ФГБОУ ВО "КубГМУ" Минздрава России, заслуженный работник здравоохранения Кубани, Заслуженный работник здравоохранения Адыгеи, заведующая хирургическим отделением N 1 ГБУЗ "Детская краевая клиническая больница" МЗ КК, главный внештатный специалист детский хирург Минздрава Краснодарского края член Российской ассоциации детских хирургов, Краснодар, Россия. Конфликт интересов отсутствует.

Барская Маргарита Александровна, доктор медицинских наук, профессор, профессор кафедры хирургических болезней детей и взрослых ФГБОУ ВО СамГМУ Минздрава России, главный внештатный детский специалист хирург Минздрава Самарской области, член Российской ассоциации детских хирургов, Самара, Россия. Конфликт интересов отсутствует.

Брянцев Александр Владимирович, кандидат медицинских наук, директор ГБУЗ "НИИ неотложной детской хирургии и травматологии – Клиника доктора Рошала", заслуженный врач РФ, член Российской ассоциации детских хирургов, Москва, Россия. Конфликт интересов отсутствует.

Голиков Денис Евгеньевич, научный сотрудник отделения сочетанной травмы ГБУЗ "НИИ неотложной детской хирургии и травматологии – Клиника доктора Рошала", член Российской ассоциации детских хирургов, Москва, Россия. Конфликт интересов отсутствует.

Голованев Максим Алексеевич, кандидат медицинских наук, ассистент кафедры детской хирургии РНИМУ им. Н.И. Пирогова, член Российской ассоциации детских хирургов, Москва, Россия. Конфликт интересов отсутствует.

Горелик Александр Львович, научный сотрудник отделения сочетанной травмы ГБУЗ "НИИ неотложной детской хирургии и травматологии – клиника доктора Рошала", член Российской ассоциации детских хирургов, Москва, Россия. Конфликт интересов отсутствует.

Журило Иван Петрович, доктор медицинских наук, профессор, профессор кафедры хирургических дисциплин детского возраста и инновационных технологий в педиатрии ФГБОУ ВО "ОГУ им. И.С. Тургенева" член Российской ассоциации детских хирургов, Орел, Россия. Конфликт интересов отсутствует

Морозов Дмитрий Анатольевич, доктор медицинских наук, профессор, заведующий кафедрой детской хирургии и урологии-андрологии Сеченовского университета, директор Научно-исследовательского клинического института педиатрии и детской хирургии имени академика Ю.Е. Вельтищева, член Российской ассоциации детских хирургов, Москва, Россия. Конфликт интересов отсутствует

Наливкин Александр Евгеньевич, доктор медицинских наук, профессор, заведующий курсом детской хирургии при кафедре хирургии ГБУЗ МО "МОНИКИ им. М.Ф. Владимирского", член Российской ассоциации детских хирургов, Москва, Россия. Конфликт интересов отсутствует

Поддубный Игорь Витальевич, доктор медицинских наук, профессор, заведующий кафедрой детской хирургии ФГБОУ ВО "Московский государственный медикостоматологический университет им. А.И. Евдокимова" Минздрава России, член Российской ассоциации детских хирургов, Москва, Россия. Конфликт интересов отсутствует

Разумовский Александр Юрьевич, доктор медицинских наук, профессор, член-кор. РАН, заведующий кафедрой детской хирургии ГБОУ ВПО "РНИМУ им Н.И. Пирогова" Минздрава

России, президент Российской ассоциации детских хирургов, Москва, Россия. Конфликт интересов отсутствует

Сварич Вячеслав Гаврилович, доктор медицинских наук, профессор кафедры заслуженный врач РФ, член Российской ассоциации детских хирургов, Москва, Россия. Конфликт интересов отсутствует

Смирнов Алексей Николаевич, доктор медицинских наук, профессор кафедры детской хирургии ГБОУ ВПО "РНИМУ им Н.И. Пирогова" Минздрава России, член Российской ассоциации детских хирургов, Москва, Россия. Конфликт интересов отсутствует

Соколов Юрий Юрьевич, доктор медицинских наук, профессор, заведующий кафедрой детской хирургии имени академика С.Я. Долецкого ФГБОУ ДПО РМАНПО Минздрава России, член Российской ассоциации детских хирургов, Москва, Россия. Конфликт интересов отсутствует

Тимофеева Анна Вячеславовна, научный сотрудник отделения сочетанной травмы ГБУЗ "НИИ неотложной детской хирургии и травматологии – Клиника доктора Рошаля", член Российской ассоциации детских хирургов, Москва, Россия. Конфликт интересов отсутствует

Цап Наталья Александровна, доктор медицинских наук, профессор, заведующая кафедрой детской хирургии ФГБОУ ВО УГМУ Минздрава России, главный внештатный специалист детский хирург Министерства здравоохранения Свердловской области; главный специалист детский хирург по Уральскому федеральному округу, член Российской ассоциации детских хирургов, Москва, Россия. Конфликт интересов отсутствует

Приложение А2

## Методология разработки клинических рекомендаций

Целевая аудитория данных клинических рекомендаций:

- Врачи-детские хирурги стационаров и амбулаторного звена;
- Врачи-хирурги, оказывающие экстренную медицинскую помощь детям;
- Врачи-педиатры;
- Врачи-анестезиологи-реаниматологи;
- Преподаватели медицинских образовательных учреждений;
- Студенты, ординаторы, аспиранты, слушатели курсов повышения квалификации.

Таблица 1. Шкала оценки уровней достоверности доказательств (УДД) для методов диагностики (диагностических вмешательств)

УДД	Расшифровка
1	Систематические обзоры исследований с контролем референсным методом или систематический обзор рандомизированных клинических исследований с применением мета-анализа
2	Отдельные исследования с контролем референсным методом или отдельные рандомизированные клинические исследования и систематические обзоры исследований любого дизайна, за исключением рандомизированных клинических исследований, с применением мета-анализа
3	Исследования без последовательного контроля референсным методом или исследования с референсным методом, не являющимся независимым от исследуемого метода или нерандомизированные сравнительные исследования, в том числе когортные исследования
4	Несравнительные исследования, описание клинического случая
5	Имеется лишь обоснование механизма действия или мнение экспертов

Таблица 2. Шкала оценки уровней достоверности доказательств (УДД) для методов профилактики, лечения и реабилитации (профилактических, лечебных, реабилитационных вмешательств)

УДД	Расшифровка
1	Систематический обзор РКИ с применением мета-анализа
2	Отдельные РКИ и систематические обзоры исследований любого дизайна, за исключением РКИ, с применением мета-анализа
3	Нерандомизированные сравнительные исследования, в т.ч. когортные исследования
4	Несравнительные исследования, описание клинического случая или серии случаев, исследования "случай-контроль"
5	Имеется лишь обоснование механизма действия вмешательства (доклинические исследования) или мнение экспертов

Таблица 3. Шкала оценки уровней убедительности рекомендаций (УУР) для методов профилактики, диагностики, лечения и реабилитации (профилактических, диагностических, лечебных, реабилитационных вмешательств)

УУР	Расшифровка
А	Сильная рекомендация (все рассматриваемые критерии эффективности (исходы) являются важными, все исследования имеют высокое или удовлетворительное методологическое качество, их выводы по интересующим исходам являются согласованными)
В	Условная рекомендация (не все рассматриваемые критерии эффективности (исходы) являются важными, не все исследования имеют высокое или удовлетворительное методологическое качество и/или их выводы по интересующим исходам не являются согласованными)
С	Слабая рекомендация (отсутствие доказательств надлежащего качества (все рассматриваемые критерии эффективности (исходы) являются неважными, все исследования имеют низкое методологическое качество и их выводы по интересующим исходам не являются согласованными)

### Порядок обновления клинических рекомендаций

Механизм обновления клинических рекомендаций предусматривает их систематическую актуализацию – не реже чем один раз в три года, а также при появлении новых данных с позиции доказательной медицины по вопросам диагностики, лечения, профилактики и реабилитации конкретных заболеваний, наличии обоснованных дополнений/замечаний к ранее утвержденным КР, но не чаще 1 раза в 6 месяцев.

Приложение АЗ

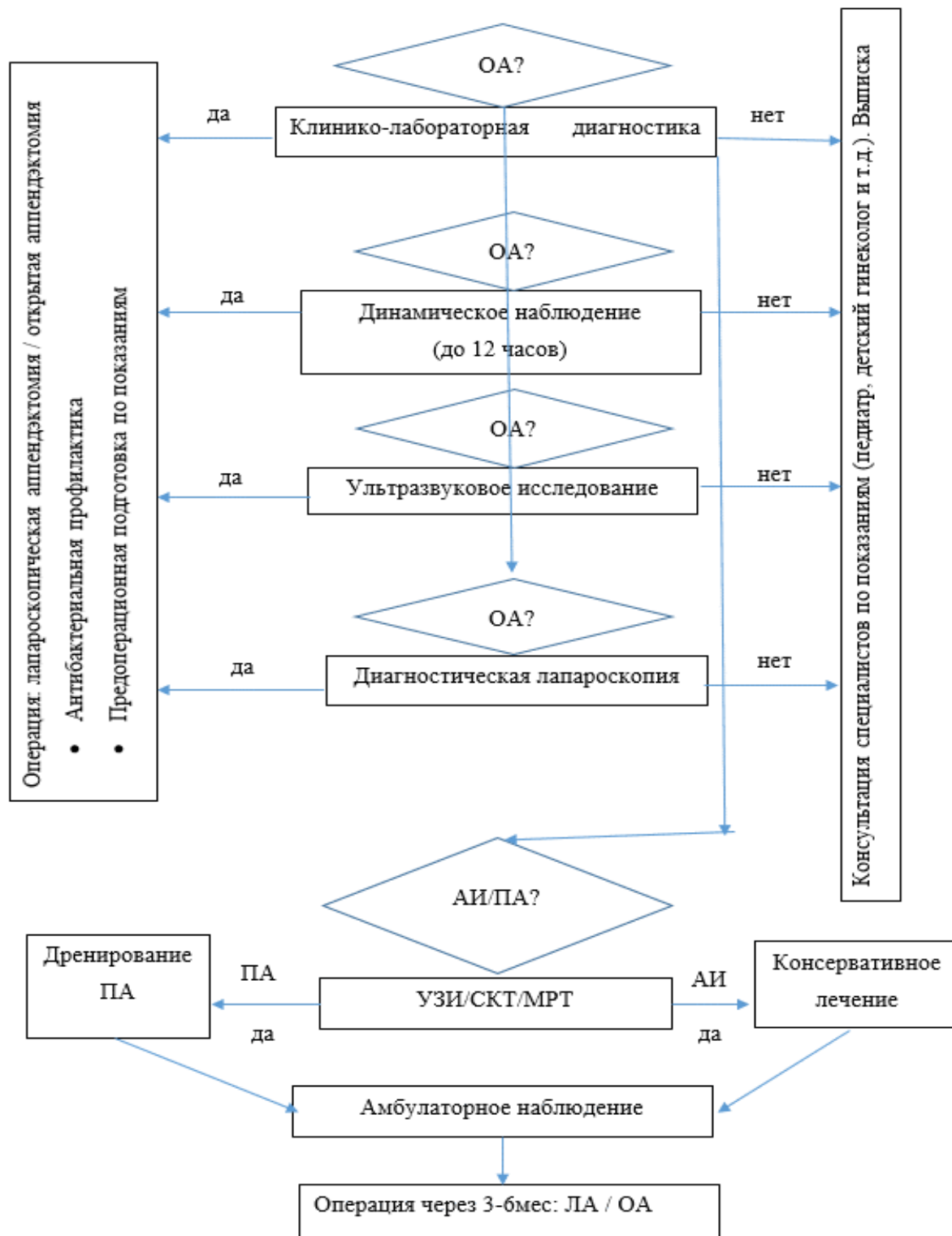
### Справочные материалы, включая соответствие показаний к применению и противопоказаний, способов применения и доз лекарственных препаратов, инструкции по применению лекарственного препарата

- Приказ Министерства здравоохранения Российской Федерации от 31 октября 2012 г. N 562н "Об утверждении Порядка оказания медицинской помощи по профилю "детская хирургия".
- Приказ Министерства здравоохранения Российской Федерации от 10 мая 2017 г. N 203н "Об утверждении критериев оценки качества медицинской помощи".
- Приказ Министерства здравоохранения РФ от 20 октября 2020 г. N 1134н "Об утверждении порядка медицинского обследования реципиента, проведения проб на индивидуальную

совместимость, включая биологическую пробу, при трансфузии донорской крови и (или) ее компонентов".

Приложение Б

Алгоритмы действий врача



Примечание: ОА – острый аппендицит, АИ – аппендикулярный инфильтрат; ПА – периаппендикулярный абсцесс; ЛА – лапароскопическая аппендэктомия; ОА – открытая аппендэктомия

Приложение В

### Информация для пациента

Острый аппендицит – это хирургическое заболевание, при котором несвоевременное оказание медицинской помощи может привести к развитию тяжелых осложнений и даже летальному исходу. Пациент и родители должны знать, что при появлении острой боли в животе, нельзя заниматься самолечением, а необходимо срочно обратиться за медицинской помощью в медицинское учреждение или вызвать скорую помощь.

Приложение Г1-ГН

### Шкалы оценки, вопросники и другие оценочные инструменты состояния пациента, приведенные в клинических рекомендациях

#### 1. Название на русском языке: Шкала Альваро

Оригинальное название: Alvarado score Источник (официальный сайт разработчиков, публикация с валидацией): Alvarado A. A practical score for the early diagnosis of acute appendicitis. Ann Emerg Med. 1986; 15(5): 557-564 Тип (подчеркнуть): – шкала - индекс - опросник - другое (уточнить): _____ Назначение: прогнозирует вероятность диагноза острый аппендицит
--

Содержание (шаблон): Критерии		Баллы
Рвота		1
Потеря аппетита		1
Симптом Кохера		1
Температура	> 37.5 C	1
Симптом Щеткина		1
Мышечный дефанс		2
Нейтрофилия	> 70%	1
Ле	> 10	2

Ключ (интерпретация): 0-4 – маловероятно; 5-6 – возможно; 7-8 – вероятно; > 9 – очень вероятно

Пояснения: нет

#### 2. Название на русском языке: Педиатрическая шкала аппендицита

Оригинальное название: Pediatric appendicitis score (PAS)

Источник (официальный сайт разработчиков, публикация с валидацией):

Samuel M. Pediatric appendicitis score. J Pediatr Surg. 2002 Jun; 37(6): 877 – 81. doi: 10.1053/jpsu.2002.32893. PMID: 12037754.

Тип (подчеркнуть): – шкала

- индекс

- опросник

- другое (уточнить): \_\_\_\_\_

Назначение: прогнозирует вероятность диагноза острый аппендицит

Содержание (шаблон):

Критерии		баллы
Рвота		1
Симптом Кохера		1
Температура	> 38.5 С	1
Симптом Щеткина	слабый	1
	средний	2
	сильный	3
Нейтрофилия	70-84%	1
	> 85%	2
Ле	10-14.9	1
	> 15	2
СРБ (mg/mL)	10-49	1
	> 50	2

Ключ (интерпретация): < 5 – маловероятно; 5 – возможно; > 6 – вероятно

Пояснения: для пациентов 3-18 лет

### 3. Название на русском языке: Шкала воспалительного ответа при аппендиците

Оригинальное название: Appendicitis Inflammatory Response score (AIR)

Источник (официальный сайт разработчиков, публикация с валидацией): Andersson, M. and Andersson, R.E. (2012), Erratum to: The Appendicitis Inflammatory Response Score: A Tool for the Diagnosis of Acute Appendicitis that Outperforms the Alvarado Score. World J Surg, 36: 2269-2270 1. <https://doi.org/10.1007/s00268-012-1679-9>

Тип (подчеркнуть): – шкала

- индекс

- опросник

- другое (уточнить): \_\_\_\_\_

Назначение: прогнозирует вероятность диагноза острый аппендицит

Содержание (шаблон):

Критерии		баллы
Рвота		1
Симптом Кохера		1
Температура	> 38.5 С	1
Симптом Щеткина	слабый	1
	средний	2
	сильный	3
Нейтрофилия	70-84%	1
	> 85%	2
Ле	10-14.9	1

	> 15	2
СРБ (mg/mL)	10-49	1
	> 50	2

Ключ (интерпретация): 0-4 – низкая вероятность; 5-8 – средняя; 9-12 – высокая

Пояснения: Используется у педиатрических или взрослых пациентов с подозрением на аппендицит (большая внешняя валидационная когорта включала в себя возраст 2 – 96 л

Новые, изданные в 2020-2025 гг. и официально утверждённые Минздравом РФ, клинические рекомендации (руководства, протоколы лечения) – на нашем сайте.

Интернет-ссылка:

[http://disuria.ru/load/zakonodatelstvo/klinicheskie\\_rekomendacii\\_protokoly\\_lechenija/54](http://disuria.ru/load/zakonodatelstvo/klinicheskie_rekomendacii_protokoly_lechenija/54).



Если где-то кем-то данный документ был ранее распечатан, данное изображение QR-кода поможет вам быстро перейти по ссылке с бумажной копии – в нём находится эта ссылка.