Клинические рекомендации – Аноректальные пороки развития – 2026-2027-2028 (06.10.2026) – Утверждены Минздравом РФ

Кодирование по Международной статистической классификации болезней и проблем, связанных со здоровьем: Q42.0, Q42.1, Q42.2, Q43.7

Год утверждения (частота пересмотра): 2026

Пересмотр не позднее: 2028

ID: 1081_1

Возрастная категория: Дети

Специальность:

По состоянию на 06.10.2026 на сайте МЗ РФ

Официально применяется с 01.01.2025 в соответствии с Постановлением Правительства РФ от 17.11.2021 N 1968

Разработчик клинической рекомендации

Общероссийская общественная организация "Российская ассоциация детских хирургов"

Одобрено Научно-практическим Советом Минздрава России

Список сокращений

АПР – аноректальные пороки развития

ЖКТ – желудочно-кишечный тракт

МКБ – международная классификация болезней

УЗИ – ультразвуковое исследование

МРТ – магнитно-резонансная томография

КТ – компьютерная томография

ЭМГ – электромиография

VACTERL – ассоциация – группа сочетанных аномалий развития. Название составлено из первых букв пороков, входящих в состав синдрома: V (англ. Vertebral anomalies) – аномалии позвоночника, A (англ. Anal atresia) – атрезия ануса, C (англ. Cardiovascular anomalies) – пороки сердца, TE (англ. Tracheo-esophageal fistula) – трахеопищеводный свищ с атрезией пищевода, R (англ. Renal defects) – аномалии почек, L (англ. Limb defects) – дефекты конечностей

PSARP – posterior sagittal anorectoplasty (хирургическая техника, которая используется для коррекции аноректальных пороков развития)

ГРЛС – Государственный реестр лекарственных средств

Термины и определения

Аноректальные пороки развития – обширная группа врожденных заболеваний, характеризующихся отсутствием анального отверстия и дистальных отделов прямой кишки, неправильной локализацией ануса и наличием ректо-органных или наружных свищей. Встречаются как у мальчиков, так и у девочек, нередко сочетаются с другими пороками развития урогенитальной, костной-мышечной и сердечно-сосудистой системы.

1. Краткая информация по заболеванию или состоянию (группы заболеваний или состояний)

1.1. Определение заболевания или состояния (группы заболеваний или состояний)

Аноректальные пороки развития (АПР) – это группа врожденных заболеваний дистального отдела желудочно-кишечного тракта (ЖКТ), характеризующихся врожденным отсутствием прямой кишки и ануса, сочетающихся часто с наличием врожденных ректо-органных соустий

Улучшенная вёрстка: Детская урология в Омске https://disuria.ru

между пищеварительной и мочеполовой системой, а также с кожей промежности [1, 2, 3, 4].

Синонимы: аноректальные аномалии; аноректальные мальформации.

1.2. Этиология и патогенез заболевания или состояния (группы заболеваний или состояний)

Точная причина аноректальных пороков развития неизвестна. Предполагается влияние некоторых факторов:

Генетические мутации. Описаны гены, отвечающие за развитие аноректальной атрезии (WNT3A, PCSK5, TCF4, MKKS, GLI2, HOXD12, BMP4). Определены мутации в различных генах (Shh, Gli, Bmp7, Wnt5a), ведущих к нарушению развития уроректальной перегородки и формированию аноректальных пороков [5, 6, 7].

Хромосомные и генные синдромы. Аноректальные аномалии могут сочетаться с синдромами Куррарино, Таунса-Брокса, Ивемарка, Паллистера-Холла, Опитца-Фриаса и др. В конечном итоге недоразвитие клоакальной мембраны лежит в основе развития многообразия аноректальный пороков [7].

Нередко АПР сочетаются с пороками развития других органов и систем [8].

1.3. Эпидемиология заболевания или состояния (группы заболеваний или состояний)

Частота АПР во всем мире составляет 1 на 5000 новорожденных; 1 на 1500 живых новорожденных [9, 10].

1.4. Особенности кодирования заболевания или состояния (группы заболеваний или состояний) по Международной статистической классификации болезней и проблем, связанных со здоровьем

Q42.0 – Врожденные отсутствие, атрезия и стеноз прямой кишки со свищем
Q42.1 – Врожденные отсутствие, атрезия и стеноз прямой кишки без свища
Q42.2 – Врожденные отсутствие, атрезия и стеноз заднего прохода со свищем
Q43.7 – Сохранившаяся клоака

1.5. Классификация заболевания или состояния (группы заболеваний или состояний)

При формулировании диагноза следует придерживаться Крикенбекской классификации 2005 года, отражая анатомический вариант АПР [11]:

Основная группа:

1. Промежностный (кожный) свищ;
2. Ректоуретральный свищ (простатический, бульбарный);
3. Ректовезикальный свищ;
4. Вестибулярный свищ;
5. Клоака;
6. Аноректальная мальформация без свища;
7. Анальный стеноз.

Редкие варианты:

1. Ректальный мешок (pouch colon);
2. Атрезия или стеноз прямой кишки;
3. Ректовагинальный свищ;
4. Н-тип свища (Н-фистула);

Улучшенная вёрстка: Детская урология в Омске https://disuria.ru

5. Другие редкие аномалии.

1.6. Клиническая картина заболевания или состояния (группы заболеваний или состояний)

В подавляющем большинстве случаев проявление порока наблюдается непосредственно после рождения, когда при первичном осмотре новорожденного выявляется отсутствие анального отверстия в типичной (анатомически нормальной) позиции [1, 2]. В более поздние сроки (более 12 часов после рождения) присоединяется клиническая картина низкой кишечной непроходимости. У мальчиков с ректоуретральным или ректовезикальным свищом возможно отхождение мекония из уретры. У девочек с ректогенитальной фистулой наблюдается отхождение мекония из половых органов.

2. Диагностика заболевания или состояния (группы заболеваний или состояний) медицинские показания и противопоказания к применению методов диагностики

Критерии установления диагноза/состояния: на основании данных клинического и инструментального исследования.

Принципы формирования диагноза:

При формулировании диагноза следует придерживаться Крикенбекской классификации 2005 года [11].

2.1. Жалобы и анамнез

На отсутствие анального отверстия или анатомически неправильное его расположение, выделение мекония из нетипичного места.

Диагноз АПР может быть заподозрен при проведении антенатальной диагностики – ультразвукового исследования плода [12]. Косвенными признаками может быть расширение толстой кишки в дистальном ее отделе, появление плотных включений в просвете [13]. Выявление особенностей в строении мышечного комплекса во 2-3 триместрах беременности может помочь в установлении диагноза, но имеет низкую специфичность и чувствительность [14]. Наличие большого кистозного образования в области малого таза (гидрокольпос) позволяет предположить наличие клоаки [15].

2.2. Физикальное обследование

- Рекомендуется всем новорожденным с подозрением на аноректальные пороки развития проводить физикальное обследование в объеме: визуальное исследование при заболеваниях толстой кишки, пальпация при заболеваниях толстой кишки, визуальный осмотр наружных половых органов и прием (осмотр, консультация) врача-детского хирурга первичный [1, 2, 16, 17, 18].

Уровень убедительности рекомендации С (уровень достоверности доказательств – 5)

Комментарий: при АПР анальное отверстие в привычном месте отсутствует. Исключение составляют атрезия и стеноз прямой кишки. После выявления АПР (отсутствие ануса, неправильное расположение, сужение) необходимо определиться с клиническим вариантом порока. У мальчиков осматривают срединный шов промежности, мошонку, обращая внимание на возможное прокрашивание тканей меконием (слизью) или наличие в его проекции беловатых включений, характерных для свищевого хода. При осмотре можно выявить симптом "ручки ведра" – кожный мостик, прикрывающий свищевое отверстие. У девочек оценивают строение наружных половых органов: маленькие размеры наружных половых губ, одно отверстие на промежности,

Улучшенная вёрстка: Детская урология в Омске https://disuria.ru

невозможность установить вход во влагалище – подозрительны в отношении клоаки. При наличии свища на промежности необходимо определить его диаметр с помощью катетеров разного размера или расширителей Гегара. Выделение у мальчиков кишечного содержимого и/или газа из уретры свидетельствует о наличии уретрального или везикального свища. Если при осмотре свищ не обнаружен пациента необходимо повторно осмотреть через 20-24 часа, что достаточно для проявления любого промежностного свища [16, 17, 18].

Клиническая диагностика возможна при наличии вестибулярных и промежностных свищей, в остальных случаях необходимо использование дополнительных методов инструментальной диагностики [16, 17, 18].

2.3. Лабораторные диагностические исследования

Специфическая лабораторная диагностика отсутствует.

2.4. Инструментальные диагностические исследования

Всем детям с АПР показано проведение комплекса исследований для диагностики анатомического варианта АПР [19].

- Рекомендуется всем детям с АПР после рождения при отсутствии наружных свищей для определения расстояния от расширенного отдела толстой кишки до промежности выполнить рентгенографию таза через 24 часа от рождения [19].

Уровень убедительности рекомендации С (Уровень достоверности рекомендации – 5)

Комментарий: пациента укладывают животом на валик в положение с приподнятым под 45 градусов тазовым концом. Рентгенография таза выполняется в боковой проекции. На кожу промежности устанавливают контрастную метку. После укладки ребенка до выполнения рентгенографии должно пройти 3-4 минуты. Необходимо указать уровень расположения терминального отдела прямой кишки относительно копчика, а также измерить расстояние от слепого отдела кишки до контрастной метки [17].

- Рекомендуется всем детям с АПР после рождения выполнить ультразвуковое исследование сигмовидной и прямой кишки с целью определения слепо заканчивающегося сегмента прямой кишки и измерения расстояния между кожей промежности и дистальным концом кишки [19].

Уровень убедительности рекомендации С (Уровень достоверности рекомендации – 5)

- Рекомендуется всем детям с АПР после рождения выполнить ультразвуковое исследование брюшной полости (комплексное), ультразвуковое исследование забрюшинного пространства, комплексное ультразвуковое исследование внутренних органов, с целью выявления сочетанных пороков развития [19].

Уровень убедительности рекомендации С (Уровень достоверности рекомендации – 5)

- Рекомендуется детям с АПР без наружных свищей и предварительно наложенной колостомой при подготовке к радикальной операции выполнить ирригоскопию отключенного отдела толстой кишки с водорастворимым рентгеноконтрастным веществом, содержащим йод (рентгеноконтрастные средства, содержащие йод), и/или магнитно-резонансную томографию мягких тканей; цистоскопию и/или цистографию с целью диагностики свища в мочевую систему и уточнения анатомического варианта порока [19].

Уровень убедительности рекомендации С (Уровень достоверности рекомендации – 5)

Комментарий: предпочтительным в настоящее время является выполнение ирригоскопии отключенного отдела толстой кишки (дистальная колостография) [20, 21, 22]. Контрастное исследование отключенного отдела толстой кишки проводится с тугим наполнением и

Улучшенная вёрстка: Детская урология в Омске https://disuria.ru

подразумевает его заполнение водорастворимым рентгеноконтрастным веществом, содержащим йод (рентгеноконтрастные средства, содержащие йод), через дистальную (отводящую) колостому под рентгеноскопическим контролем. На зону предполагаемого ануса устанавливают рентген-контрастную метку. Основная часть исследования выполняется строго в боковой проекции. Результатом является установление отсутствия или наличия свища в мочевую систему с уточнением его локализации.

Всем детям с АПР показано проведение комплекса исследований для диагностики и выявления сочетанных пороков развития [19, 23].

- Рекомендуется всем пациентам с АПР с целью выявления сочетанных пороков развития, в том числе, входящих в VACTERL-ассоциацию, проведение эхокардиографии, нейросонографии, ультразвукового исследования спинного мозга, рентгенографии позвоночника, вертикальной [19, 23].

Уровень убедительности рекомендации C (Уровень достоверности рекомендации – 5)

- Рекомендуется всем девочкам с АПР и подозрением на клоаку с целью выявления сочетанных пороков развития малого таза и мочевых путей проведение ультразвукового исследования мочевыводящих путей, ультразвукового исследования органов малого таза комплексное [19].

Уровень убедительности рекомендации C (Уровень достоверности рекомендации – 5)

2.5. Иные диагностические исследования

Не используются.

3. Лечение, включая медикаментозную и немедикаментозную терапии, диетотерапию, обезболивание, медицинские показания и противопоказания к применению методов лечения

Общие принципы лечения включают хирургическую коррекцию порока развития, медикаментозную терапию, диетотерапию, лечение осложнений и функциональных нарушений в послеоперационном периоде [1, 2, 3, 9, 19].

3.1. Медикаментозное лечение

Медикаментозное лечение включает все виды лечения, направленные на стабилизацию пациента при осложненном течении заболевания, предоперационную подготовку и послеоперационный период [1, 2, 3].

Медикаментозная терапия включает:

- периоперационную антибиотикопрофилактику;
- промывание толстой кишки (постановка очистительной клизмы);
- инфузионную терапию;
- парентеральное питание.

- Рекомендуется всем пациентам с АПР назначать периоперационную антибиотикопрофилактику с целью предотвращения развития инфекционных осложнений и антимикробную терапию для лечения инфекционных осложнений [24, 25]:

- цефазолин** (J01DB04) (детям старше 1 мес.), согласно инструкции ГРЛС. или
- цефуроксим** (J01DC02), согласно инструкции ГРЛС, с метронидазолом** (J01XD01) согласно инструкции ГРЛС, или
- амоксициллин + [клавулановая кислота]** (J01CR02) согласно инструкции ГРЛС, или

Улучшенная вёрстка: Детская урология в Омске https://disuria.ru

- ампициллин + [сульбактам]** (J01CR01) согласно инструкции ГРЛС, или

- #клиндамицин** (J01FF01) (при аллергии к бета-лактамным антибактериальным препаратам, пенициллинам; комбинациям пенициллинов, включая комбинации с ингибиторами бета-лактамаз; комбинации пенициллинов, включая комбинации с ингибиторами бета-лактамаз; другим бета-лактамным антибактериальным препаратам) перед операцией детям старше 3 лет препарат вводят внутривенно инфузионно по 10 мг/кг, за 30-60 минут до операции, после операции в той же дозировке каждые 6 часов в течение суток, или

- #эртапенем** (J01DH03) (при высоком риске осложнений и коморбидности, а также риске колонизации антибиотикорезистентными микроорганизмами в результате предшествующего применения антибактериальных препаратов системного действия) перед операцией препарат вводят внутривенно (или внутривенно инфузионно) с окончанием инфузии за 30-60 минут до операции в дозировке детям от 3 мес. до 13 лет 15 мг/кг однократно за сутки.

Уровень убедительности рекомендаций С (уровень достоверности доказательств – 5)

Комментарий. Периоперационную антибиотикопрофилактику проводят при плановом хирургическом лечении. Антибиотик (антибактериальные препараты системного действия) вводят за 30-60 минут до начала операции. Во время продолжительной операции возникает необходимость повторного введения антибиотика (антибактериальные препараты системного действия) во время операции.

Антимикробную терапию в послеоперационном периоде назначают для лечения инфекционных осложнений [24, 25].

- Всем пациентам с АПР в послеоперационном периоде рекомендуется проведение обезболивания с использованием эпидуральной аналгезии ропивакаином** для пациентов от 0 до 6 мес. в дозе 0,2 мг/кг/час, пациентам от 6 до 12 мес. в дозе 0,4 мг/кг/час, 1-12 лет 0,4 мг/кг/час (2 мг/мл) капельно в эпидуральное пространство длительностью до 72 часов; детям старше 12 месяцев – внутривенной аналгезии фентанилом** 0,005% [26, 27].

Уровень убедительности рекомендаций С (уровень достоверности доказательств – 5)

Комментарии: при отсутствии противопоказаний возможно выполнение эпидуральной блокады с целью анальгезии (эпидуральная анальгезия) в послеоперационном периоде. Для обезболивания используют раствор ропивакаина** [26].

Для обезболивания в послеоперационном периоде применяют опиоидную внутривенную анальгезию. Для внутривенной анальгезии у детей старше 12 месяцев используют фентанил** раствор 0,005% (N01AH01). Длительность обезболивания в послеоперационном периоде определяется сохраняющимся болевым синдромом и парезом кишечника [26, 27].

- Всем пациентам с АПР в послеоперационном периоде рекомендуется проведение инфузионной терапии и парентерального питания по стандартной методике [26].

Уровень убедительности рекомендаций С (уровень достоверности доказательств – 5)

3.2. Немедикаментозное лечение

- Рекомендуется пациентам с АРП и со свищами на промежность применять постановку очистительной клизмы с целью очищения толстой кишки в предоперационном периоде [1, 2, 3, 9].

Уровень убедительности рекомендаций С (уровень достоверности доказательств – 5)

Комментарий. Для проведения и постановки очистительных клизм необходимо использовать катетер, который вводят в прямую кишку. После постановки очистительной клизмы катетер отсоединяют, чтобы газ и стул выходили наружу.

3.3. Диетотерапия

- Рекомендуется пациентам с АПР придерживаться специализированного энтерального

Улучшенная вёрстка: Детская урология в Омске https://disuria.ru

питания [28].

Уровень убедительности рекомендаций С (уровень достоверности доказательств – 5)

Комментарий: в послеоперационном периоде проводится энтеральная пауза до 4-5 суток при отсутствии кишечной стомы. Пациентам с кишечной стомой энтеральную нагрузку возобновляют при отсутствии осложнений на следующий день после операции.

Детям грудного возраста назначают кормление: грудное молоко, продукт детского диетического (лечебного) питания для детей раннего возраста. Введение прикорма проводят при нормализации стула с постепенным расширением рациона [2].

3.4. Хирургическое лечение

- Рекомендуется всем пациентам с АПР проведение хирургического лечения в плановом порядке в объеме восстановления прямой кишки и/или анопластики [1, 2, 3].

Уровень убедительности рекомендаций С (уровень достоверности доказательств – 5)

Комментарий. Вид операции и способ ее выполнения определяют в зависимости от вида порока. Принципиально необходимо определить, возможно ли выполнение хирургического лечения (проктопластики и/или анопластики) одномоментно или необходима колостомия превентивная, а в более поздние сроки проведение хирургического лечения аноректального порока [29]. Это решение необходимо принять в течение 24 часов после рождения [1, 2, 3, 30].

3.4.1. Формирование превентивной кишечной стомы (колостомия превентивная, илеостомия превентивная)

Колостомия у пациентов с АПР позволяет устранить кишечную непроходимость, предотвратить инфицирование мочевыводящих путей и послеоперационной раны на промежности от воздействия кишечного содержимого [1, 2, 3, 31].

- С целью профилактики осложнений рекомендована колостомия превентивная/илеостомия превентивная всем пациентам с АПР в сочетании с:

- ректоуретральным (бульбарным, простатическим) свищом;
- ректовезикальным свищом;
- атрезией и стенозом прямой кишки;
- клоакой;
- аноректальной мальформацией без свища;
- перинеальным свищом у мальчиков и вестибулярным свищом у девочек при отсутствии опыта хирургического лечения данных вариантов АПР,
- при невозможности уточнить вариант АПР;
- тяжелыми сопутствующими заболеваниями, требующими первоочередного хирургического или нехирургического лечения, или длительной стабилизации пациента (врожденный порок сердца критический, низкая масса тела при рождении, множественные врожденные пороки развития и др.) [2].

Уровень убедительности рекомендаций С (уровень достоверности доказательств – 5)

Комментарий: колостомию превентивную накладывают на уровне перехода нисходящей ободочной кишки в сигмовидную кишку. Важно приводящий и отводящий концы колостомы разделить между собой кожным "мостиком" настолько, чтобы проксимальный конец стомы (функциональный) был закрыт калоприемником, не затрагивая ее дистальный конец [2, 3, 31].

При выполнении колостомии превентивной на уровне перехода нисходящей в сигмовидную кишку выполняют косой разрез в левой подвздошной области. Протяженность разреза должна быть достаточной, чтобы сигмовидная кишка свободно могла быть эвентрирована из операционной раны. Определить уровень разделения кишки таким образом, чтобы проксимальный конец колостомы без натяжения фиксировать к передней брюшной стенке. Дистальный конец по

Улучшенная вёрстка: Детская урология в Омске https://disuria.ru

разрезу ушивают, формируя небольшую стому диаметром 4-5 мм. Оба конца стомы фиксируют к париетальной брюшине, апоневрозу и коже [2].

3.4.2. Основной этап хирургического лечения

Вид и способ аноректальной реконструкции определяют в зависимости от варианта порока [33, 34]. В любом случае целью хирургического лечения является разделение прямокишечного свища, если таковой имеется, мобилизация дистального отдела толстой кишки, и формирование "неоануса" [1, 2, 3, 31, 35].

3.4.2.1. Хирургическое лечение пациентов с атрезией ануса и промежностным свищом

Целью хирургического лечения при этом типе порока является разделение прямокишечно-кожного свища, мобилизация прямой кишки и ее перемещение в центр анальной ямки [2, 36, 37].

- Рекомендовано пациентам с атрезией ануса и ректоперинеальным свищом выполнение оперативного вмешательства в объеме проктопластики и/или анопластики [2, 36, 37].

Уровень убедительности рекомендаций C (уровень достоверности доказательств – 4)

Комментарий. Перед операцией в уретру устанавливают катетер Фолея двухходовой, размер Ch/Fr N 6 или N 8 в зависимости от веса пациента. Для стимуляции мышечных сокращений во время операции используют анестезиологический стимулятор (электростимулятор портативный). По окружности свища накладывают швы-держалки, разделяют прямокишечнокожный свищ. Разрез мягких тканей промежности продолжают до визуализации задней стенки прямой кишки. Проводят мобилизацию прямой кишки в ретроградном направлении для ее свободного низведения на промежность. Операцию завершают анопластикой. Если прямокишечно-кожный свищ открывается в пределах анальной ямки и имеет большой диаметр, целесообразно провести разделение свища оставляя его целостность по передней 1/3 или 1/4 окружности [2, 9, 31, 36, 38, 39].

У девочек с вестибулярным свищом диссекцию кишки необходимо продолжать до полного разделения передней стенки кишки и задней стенки влагалища [1, 2, 3, 40].

У мальчиков с промежностным свищом, открывающимся на мошонку или половой член, необходимо рассечь стенку свища до визуализации кишечной стенки. После чего наложить швы держалки и выполнять диссекцию [2, 41].

3.4.2.2. Хирургическое лечение пациентов с ректоуретральным/ректовезикальным свищом

Целью хирургического лечения при этом типе АПР является разделение прямокишечно-мочевого (ректоуретрального/ректовезикального) свища, мобилизация прямой кишки и ее перемещение в центр анальной ямки [35].

- Рекомендуется пациентам с АПР и ректобульбарным, ректопростатическим, ректовезикальным свищом выполнение оперативного вмешательства в объеме восстановление прямой кишки (проктопластика) и анопластика [1, 2, 3, 9, 31, 33].

Уровень убедительности рекомендаций B (уровень достоверности доказательств – 2)

Комментарий. Перед операцией в уретру устанавливают катетер Фолея двухходовый, размером Ch/Fr N 6 или N 8 в зависимости от веса пациента.

При локализации свища в бульбарном отделе уретры предпочтение отдают задне-сагиттальному доступу (восстановление прямой кишки, сакральная проктопластика). Для стимуляции мышечных сокращений во время операции используют анестезиологический

Улучшенная вёрстка: Детская урология в Омске https://disuria.ru

стимулятор (электростимулятор портативный). Выполняют перинеотомию до визуализации задней стенки прямой кишки, затем необходимо выделить прямокишечно-уретральный свищ, разделить его и выполнить диссекцию прямой кишки в ретроградном направлении до ее свободного низведения на промежность (восстановление прямой кишки). Завершающим этапом выполнить анопластику.

При локализации свища в простатической части уретры или в шейке мочевого пузыря целесообразно применять лапароскопический доступ для мобилизации прямой кишки и выполнения проктопластики (восстановление прямой кишки, брюшно-промежностная проктопластика). При любом способе хирургического лечения оперативное вмешательство завершают выполнением анопластики [1, 2, 3].

3.4.2.3. Хирургическое лечение пациентов с аноректальными мальформация без свища

Особенностью хирургического лечения при этом варианте АПР является использование способа диссекции (мобилизации) прямой кишки в зависимости от уровня ее атрезии [2].

- Рекомендуется пациентам с атрезией ануса без свища выполнение оперативного вмешательства в объеме восстановления прямой кишки и анопластики [2, 31].

Уровень убедительности рекомендаций C (уровень достоверности доказательств – 5)

Комментарий. Перед операцией в уретру устанавливают катетер Фолея двухходовый, размером Ch/Fr N 6-10, в зависимости от веса и возраста пациента. Вид и способ проведения операции определяют по уровню атрезии прямой кишки. Ориентиром для этого может служить уретра.

При локализации атрезии прямой кишки на уровне бульбарного отдела уретры предпочтение отдают задне-сагиттальному доступу для восстановления прямой кишки. При локализации уровня атрезии на уровне простатической части уретры или на уровне шейки мочевого пузыря целесообразно применять лапароскопический доступ для мобилизации прямой кишки и выполнения оперативного вмешательство – восстановление прямой кишки. При любом способе хирургического лечения оперативное вмешательство завершают выполнением анопластики.

3.4.2.4. Хирургическое лечение пациентов с редкими аноректальными пороками

К редким порокам развития относятся "ректальный мешок", ректальная атрезия или стеноз прямой кишки и другие редкие аномалии АПР.

- Рекомендуется пациентам с редкими аноректальными пороками развития выполнять оперативное вмешательство в объеме восстановление прямой кишки, операцию завершить анопластикой [48, 49].

Уровень убедительности рекомендаций C (уровень достоверности доказательств – 4)

Комментарий. При отсутствии прямой кишки необходимо провести создание "неоректум". При хирургическом лечении пациентов с редкими АПР необходимо соблюдать принципы максимального сохранения длины имеющейся толстой кишки, низведение ее на промежность в центре анального сфинктера. Для стимуляции мышечных сокращений во время операции используют анестезиологический стимулятор (электростимулятор портативный).

3.4.2.5. Хирургическое лечение пациентов с клоакой

- Рекомендуется пациентам с клоакой проведение оперативного вмешательства, направленного на восстановление прямой кишки, влагалища и уретры, перед операцией

Улучшенная вёрстка: Детская урология в Омске https://disuria.ru

выполняют цистоскопию и вагиноскопию [1, 2, 3, 9, 50, 51, 52].

Уровень убедительности рекомендаций C (уровень достоверности доказательств – 5)

Комментарий. Вид и способ проведения операции определяют на основании протяженности общего канала. Для стимуляции мышечных сокращений во время операции используют анестезиологический стимулятор (электростимулятор портативный). Если длина общего канала менее 3 см, то реконструкцию можно выполнить из заднесагиттального доступа. Интраоперационно в мочевой пузырь устанавливают катетер Фоллея двухходовый, размером Ch/Fr N 8 или N 10. Необходимо выделить прямую кишку, разделить прямокишечно-урогенитальный свищ, мобилизовать прямую кишку до ее свободного низведения не промежность. Затем выделяют урогенитальный комплекс, мобилизуют его единым блоком путем рассечения лонных связок между сочленением и мочевым пузырем. Комплекс низводят на промежность, восстанавливают уретру, влагалище, прямую кишку. Завершающим этапом выполняют анопластику.

Если общий канал более 3 см, то реконструктивная операция сопровождается абдоминальным (открытым или лапароскопическим) доступом. Если после этого длины влагалища не хватает для низведения на промежность, применяют различные виды реконструкции влагалища, в том числе сегментом кишки [1, 2, 31].

3.4.3. Послеоперационное бужирование ануса

- Рекомендуется всем пациентам с АПР в послеоперационном периоде бужирование толстой кишки с целью профилактики развития стеноза колоанального анастомоза – "неоануса" [1, 2, 52, 53, 54].

Уровень убедительности рекомендаций C (уровень достоверности доказательств – 4)

Комментарии. Для проведения бужирования "неоануса" используют расширители Гегара. Первое бужирование проводят на 10-14 сутки после проведения операции при отсутствии послеоперационных осложнений. Постепенно буж увеличивают до возрастного диаметра.

Таблица N 1. Соответствие возраста и размеров бужей Гегара [2]

Возраст	Номер расширителя Гегара
4 месяца	12
8 месяцев	14
12 месяцев	15
3 года	16

3.5. Лечение осложнений

К послеоперационным осложнениям при лечении детей с аноректальными пороками развития относятся повреждения уретры, "псевдодивертикул" уретры [55], внесфинктерное низведение толстой кишки, инфекция области хирургического вмешательства, ретракция низведенной кишки, стеноз анального отверстия (колоанального анастомоза/"неоануса"), пролапс слизистой низведенной кишки (ректальный пролапс), формирование свищей, рубцовая деформация перианальной области и промежности [2].

- Рекомендуется всем пациентам с аноректальными пороками развития в послеоперационном периоде проводить визуальное исследование и пальпацию при заболеваниях толстой кишки с целью выявления возможных осложнений [2, 56, 57].

Уровень убедительности рекомендаций C (уровень достоверности доказательств – 5)

Комментарий. При инфекции области хирургического вмешательства местное лечение состоит в частичном разведении швов и дренировании мягких тканей. Ретракция низведенной

Улучшенная вёрстка: Детская урология в Омске https://disuria.ru

кишки выявляется при визуальном осмотре анального отверстия. Стеноз анального отверстия возникает вследствие нарушения режима профилактического бужирования и натяжения тканей низведенной кишки. Пролапс слизистой низведенной кишки определяется при визуальном осмотре промежности и требует иссечения избытка низведенной кишки. В случае рецидива ректоорганных фистул, в моче появляется примесь кишечного содержимого или газов, а у пациентов женского пола – выделения кишечного содержимого из половой щели.

3.6. Лечение функциональных нарушений

Функциональные нарушения в послеоперационном периоде у пациентов с аноректальными пороками обусловлены типом порока развития и сопутствующей патологией. Прогноз для функциональных нарушений определяют при обследовании перед аноректальной реконструкцией.

- Рекомендуется пациентам с аноректальными пороками и функциональными нарушениями в послеоперационном периоде проводить рентгенологическое исследование эвакуаторной функции кишки и/или ирригоскопию с контрастными средствами (АТХ-V08), с целью определения типа нарушения кишечного транзита [57, 64, 85].

Уровень убедительности рекомендаций С (уровень достоверности доказательств – 5)

Комментарий. Компоненты проведения терапии функциональных нарушений зависят от типа нарушения. Тип нарушения кишечного транзита определяется вариантом АПР и подтверждается при ирригоскопии и/или оценке рентгенконтроля прохождения по кишке контрастных средств. Для гипомоторной функции (замедление кишечного транзита) характерна расширенная прямая и сигмовидная кишка. Для гипермоторной функции (ускорение кишечного транзита) характерна узкая, короткая прямая и сигмовидная кишка.

- Рекомендуется пациентам с недержанием кала и запором в послеоперационном периоде проводить коррекцию функциональных нарушений с проведением очистительной клизмы и применением слабительных средств (АТХ-А06А) с целью улучшения качества жизни [2, 56, 57, 58, 59].

Уровень убедительности рекомендаций С (уровень достоверности доказательств – 3)

Комментарий. Основным методом лечения функциональных нарушений является проведение очистительной клизмы. Объем и концентрацию клизмы подбирают индивидуально для каждого пациента, методом контроля адекватного опорожнения кишечника после очистительной клизмы является обзорная рентгенография органов брюшной полости после дефекации [2]. В качестве медикаментозной терапии замедленного транзита применяют слабительные средства со стимулирующим механизмом действия (АТХ-А06А), которые подбирают индивидуально на основании клинической картины [60, 61, 62, 63, 64, 65].

4. Медицинская реабилитация и санаторно-курортное лечение, медицинские показания и противопоказания к применению методов медицинской реабилитации, в том числе основанных на использовании природных лечебных факторов

Специфических методов реабилитации пациентов с аноректальными пороками развития не существует.

- Рекомендуется всем детям после радикального хирургического лечения аноректальных пороков развития проведение медицинской реабилитации пациента с заболеванием органов пищеварения с целью восстановления функции толстой кишки и сфинктерного аппарата, включая санаторно-курортное лечение по профилю гастроэнтерологии [66, 67, 68].

Уровень убедительности рекомендаций С (уровень достоверности доказательств – 3)

Улучшенная вёрстка: Детская урология в Омске https://disuria.ru

5. Профилактика и диспансерное наблюдение, медицинские показания и противопоказания к применению методов профилактики

Специфичных профилактических мероприятий при аноректальных пороках развития нет.

Методы профилактики должны быть направлены на предотвращение развития послеоперационных осложнений и функциональных нарушений кишечника [69, 70, 71].

Диспансерное наблюдение. Диспансерное наблюдение за пациентом осуществляет врач-детский хирург.

- Рекомендуется всем детям с АПР после хирургического лечения проведение диспансерного приема (осмотра, консультации) врача-детского хирурга, и оказание услуг по медицинской реабилитации пациента, перенесшего колопроктологическую операцию, с целью выявления и коррекции осложнений [67, 68, 72].

Уровень убедительности рекомендаций С (уровень достоверности доказательств – 3)

- Пациентов с аноректальными пороками развития при возникновении осложнений после радикального хирургического лечения рекомендуется направить в детский хирургический стационар [72, 73].

Уровень убедительности рекомендаций С (уровень достоверности доказательств – 5)

6. Организация оказания медицинской помощи

Лечение пациентов с АПР проводится в условиях многопрофильного детского стационара [73]. Оказание помощи пациентам с АПР осуществляется врачами-детскими хирургами и врачами-анестезиологами-реаниматологами.

Показания для экстренной госпитализации в медицинскую организацию:

- варианты АПР, при которых необходимо выполнять колостомию превентивную (ректоуретральный и ректовезикальный свищ, клоака, редкие варианты мальформаций),
- кишечная непроходимость и другие состояния, требующие неотложного хирургического вмешательства (бессвищевая форма АПР),
- сочетанные пороки развития.

Показания для плановой госпитализации в медицинскую организацию:

- варианты АПР без нарушения опорожнения кишечника,
- реабилитация пациентов с АПР после хирургических операций,
- коррекция и лечение послеоперационных осложнений у пациентов с АПР.

Показания к выписке пациента:

- при стойком улучшении, когда пациент без ущерба для здоровья может находиться вне стационара,
- при необходимости перевода пациента в другое лечебное учреждение,
- по требованию пациента или его законного представителя.

7. Дополнительная информация (в том числе факторы, влияющие на исход заболевания или состояния)

Прогноз у детей, оперированных по поводу аноректальных мальформаций, определяется вариантом аноректального порока развития [74, 75] и наличием сопутствующих аномалий [57, 76, 77, 78]. Основные проблемы в отдаленном послеоперационном периоде после коррекции аноректальных мальформаций – хронические запоры, недержание кала, а также нарушения мочеиспускания и эректильные дисфункции [79, 80, 81, 82].

Отрицательно влияют на исход лечения:

Улучшенная вёрстка: Детская урология в Омске https://disuria.ru

- присоединение инфекционных осложнений [83],
- сочетанная патология (патология крестца и копчика, спинного мозга) [84],
- хромосомные аномалии и генетическая патология [76].

Критерии оценки качества медицинской помощи

N	Критерии оценки качества медицинской помощи	Код услуги номенклатуры медицинских услуг (при наличии)	Код ЛП в соответствии с АТХ-классификацией (при наличии)	Оценка выполнения (Да/Нет)
1	Выполнен прием (осмотр, консультация) врача-детского хирурга первичный пациентам с подозрением на аноректальные пороки развития	B01.010.001	Не применимо	Да/Нет
2	Выполнено ультразвуковое исследование органов брюшной полости (комплексное) и ультразвуковое исследование забрюшинного пространства	A04.16.001 A04.30.003	Не применимо	Да/Нет
3	Выполнена колостомия превентивная или илеостомия превентивная пациентам с аноректальным пороком развития с нарушением опорожнения кишечника, со свищом в мочевую системы или клоакой	A16.18.007.001 A16.17.007.001	Не применимо	Да/Нет
4	Выполнено плановое хирургическое лечение пациентам с аноректальным пороком развития, в зависимости от варианта порока	Не применимо	Не применимо	Да/Нет

Список литературы

1. Разумовский А.Ю., ред. Детская хирургия: национальное руководство. Москва: ГЭОТАР-Медиа; 2021: 280.

2. Peña A., Bischoff A. Surgical Treatment of Colorectal Problems in Children. Springer. 2015: 497. doi: 10.1007/978-3-319-14989-9

3. Holcomb and Ashcraft's Pediatric Surgery. Seven Tdition. 2020, Elseviers Inc.

4. Hageman IC, Midrio P, van der Steeg HJJ, Jenetzky E, Iacobelli BD, Morandi A, Sloots CEJ, Schmiedeke E, Broens PMA, Fascetti Leon F, Çavuşoğlu YH, Gorter RR, Trajanovska M, King SK, Aminoff D, Schwarzer N, Haanen M, de Blaauw I, van Rooij IALM; ARM-Net Consortium. The European Anorectal Malformation Network (ARM-Net) patient registry: 10-year review of clinical and surgical characteristics. Br J Surg. 2024 Jan 31; 111(2): znae019. doi: 10.1093/bjs/znae019.

5. Schierz IAM, Piro E, Giuffr M, Pinello G, Angelini A, Antona V, Cimador M, Corsello G. Clinical and genetic approach in the characterization of newborns with anorectal malformation. J Matern Fetal Neonatal Med. 2022 Dec; 35(23): 4513-4520. doi: 10.1080/14767058.2020.1854213.

6. Dworschak GC, van Rooij IALM, Reutter HM. The Role of De Novo Variants in Formation of Human Anorectal Malformations. Genes (Basel). 2021 Aug 24; 12(9): 1298. doi: 10.3390/genes12091298

7. de Blaauw I, Stenström P, Yamataka A, Miyake Y, Reutter H, Midrio P, Wood R, Grano C, Pakarinen M. Anorectal malformations. Nat Rev Dis Primers. 2024 Nov 21; 10(1): 88. doi: 10.1038/s41572-024-00574-2. PMID: 39572572

Улучшенная вёрстка: Детская урология в Омске https://disuria.ru

8. Hassan L, Rosenberg CBM, Cortenraad SAM, Kimman ML, Haanen M, van Gemert WG, Visschers RGJ. Anorectal malformation and outcome review (ARMOUR) project: a systematic review for the outcomes reported in patients with an anorectal malformation. BMJ Paediatr Open. 2025 Jul 15; 9(1): e003192. doi: 10.1136/bmjpo-2024-003192. PMID: 40664458; PMCID: PMC12265770.

9. King SK, Levitt MA. Advances in the Management of the Neonate Born with an Anorectal Malformation. Clin Perinatol. 2022 Dec; 49(4): 965-979. doi: 10.1016/j.clp.2022.08.002. Epub 2022 Oct 9. PMID: 36328611

10. Minelli M, Palka Bayard de Volo C, Alfonsi M, Capanna S, Morizio E, Miscia ME, Lisi G, Stuppia L, Gatta V. 1q21.1 Duplication Syndrome and Anorectal Malformations: A Literature Review and a New Case. Curr Issues Mol Biol. 2025 Jan 3; 47(1): 26. doi: 10.3390/cimb47010026. PMID: 39852141; PMCID: PMC11763342

11. Holschneider A, Hutson J, Peña A, Beket E, Chatterjee S, Coran A, Davies M, Georgeson K, Grosfeld J, Gupta D, Iwai N, Kluth D, Martucciello G, Moore S, Rintala R, Smith ED, Sripathi DV, Stephens D, Sen S, Ure B, Grasshoff S, Boemers T, Murphy F, Söylet Y, Dübbers M, Kunst M. Preliminary report on the International Conference for the Development of Standards for the Treatment of Anorectal Malformations. J Pediatr Surg. 2005 Oct; 40(10): 1521-6. doi: 10.1016/j.jpedsurg.2005.08.002. PMID: 16226976.

12. Zheng Y, Li L, Wang L, Zhang C. The clinical value of prenatal ultrasound in the diagnosis of caudal regression syndrome. Am J Transl Res. 2023 Mar 15; 15(3): 1982-1989. PMID: 37056862; PMCID: PMC10086933.

13. Bischoff A, Guimaraes CVA, Mirsky DM, Santos-Jasso KA, Zaretsky MV, Ketzer J, Hall J, Mueller C, de La Torre L, Peña A, Meyers ML. Visualization of the fetal anus by prenatal ultrasound for the diagnosis of anorectal malformations: is it feasible? Pediatr Surg Int. 2021 Apr; 37(4): 425-430. doi: 10.1007/s00383-020-04840-8. Epub 2021 Jan 5. PMID: 33399927.

14. Su YM, Lin Y, Chen SQ, Yang HY, Lv GR, Lin JR. Prenatal Evaluation for Detection of Anorectal Atresia: Value of Ultrasound. J Ultrasound Med. 2019 Jun; 38(6): 1501-1509. doi: 10.1002/jum.14836. Epub 2018 Oct 2. PMID: 30280402.

15. Liberty G, Bardin R, Gilboa Y, Tover A, Mashiach R, Mazaki E, Shen O. First trimester expression of anorectal malformation: Case report and review of the literature. J Clin Ultrasound. 2018 Nov; 46(9): 591-597. doi: 10.1002/jcu.22612. Epub 2018 Sep 19. PMID: 30229929.

16. Lane VA, Wood RJ, Reck-Burneo C, Levitt MA. Pediatric Colorectal and Pelvic Surgery. Case Studies. CRC Press. Taylor & Francis Group, New-York, 2017. 276 p.

17. Levitt MA. Pediatric Colorectal Surgery. Tips & Tricks. CRC Press. Taylor & Francis Group, New-York, 2023. 223 p.

18. Levitt MA, Wissanji H, Xu T. Pediatric Colorectal Conundrums. Case Studies: From Fundamental to Advanced. CRC Press. Taylor & Francis Group, New-York, 2025. 168 p.

19. Aubert O, Irvine WFE, Aminoff D, de Blaauw I, Cascio S, Cretolle C, Iacobelli BD, Mantzios K, Midrio P, Miserez M, Sarnacki S, Schmiedeke E, Schwarzer N, Sloots C, Stenström P, Lacher M, Gosemann JH. ERN eUROGEN Guidelines on the Management of Anorectal Malformations Part I: Diagnostics. Eur J Pediatr Surg. 2025 Apr; 35(2): 104-111. doi: 10.1055/s-0044-1791250. Epub 2024 Oct 11. PMID: 39393414.

20. Halleran DR, Ahmad H, Bates DG, Vilanova-Sanchez A, Wood RJ, Levitt MA. A call to ARMs: Accurate identification of the anatomy of the rectourethral fistula in anorectal malformations. J Pediatr Surg. 2019 Aug; 54(8): 1708-1710. doi: 10.1016/j.jpedsurg.2019.04.010. Epub 2019 Apr 26. PMID: 31076157.

21. Bai J, Zhang B, Lin K. Preoperative fistula diagnostics in male anorectal malformations after colostomy: a single-center experience. BMC Med Imaging. 2023 Sep 25; 23(1): 139. doi: 10.1186/s12880-023-01105-3. PMID: 37749545; PMCID: PMC10521448.

22. Ming A, Shao Y, Diao M, Li Q, Li X, Li L. High-pressure distal colostogram in diagnosing

anorectal malformations for male patients: our experience to get a high-quality image. BMC Surg. 2025 Mar 21; 25(1): 109. doi: 10.1186/s12893-025-02830-y. PMID: 40119378; PMCID: PMC11927117.

23. Xu TO, Hanke RE, Das K, Bowser M, Hisam B, Samuk I, Wissanji H, Teeple E, Mayhew A, Myseros JS, Badillo A, Levitt MA, Varda BK, Feng C. VACTERL Screening in Newborns With Anorectal Malformations – An Opportunity to Optimize Screening Practices, add Gynecologic and Spinal Conditions, and Utilize a New Acronym: VACTE(G)RLS. J Pediatr Surg. 2025 Jun; 60(6): 162252. doi: 10.1016/j.jpedsurg.2025.162252. Epub 2025 Feb 20. PMID: 40032536.

24. Яковлев С.В., Брико Н.И., Сидоренко С.В., Проценко Д.Н. Программа СКАТ (стратегия контроля антимикробной терапии) при оказании стационарной медицинской помощи: Российские практические рекомендации. Под ред. Яковлева С.В., Сидоренко С.В., Проценко Д.Н., Брико Н.И. -3-е издание, перераб и доп. – Москва: Издательство "МедКом-Про", 2025. – 345 с.

25. Bratzler DW, Dellinger EP, Olsen KM, Perl TM, Auwaerter PG, Bolon MK, Fish DN, Napolitano LM, Sawyer RG, Slain D, Steinberg JP, Weinstein RA; American Society of Health-System Pharmacists (ASHP); Infectious Diseases Society of America (IDSA); Surgical Infection Society (SIS); Society for Healthcare Epidemiology of America (SHEA). Clinical practice guidelines for antimicrobial prophylaxis in surgery. Surg Infect (Larchmt). 2013 Feb; 14(1): 73-156. doi: 10.1089/sur.2013.9999. Epub 2013 Mar 5. PMID: 23461695.

26. Заболотских И.Б., Проценко Д.Н. ред. Интенсивная терапия. Национальное руководство в 2-х томах. Том 2. Москва: ГЕОТАР-Медиа; 2021: 1056.

27. Schletker J, Wiersch J, Ketzer J, Edmonds T, Krause A, Simmons H, Pe a A, De La Torre L, Bischoff A. An overview of opioid usage and regional anesthesia for patients undergoing repair of anorectal malformation. Pediatr Surg Int. 2021 Apr; 37(4): 457-460. doi: 10.1007/s00383-020-04841-7. Epub 2021 Jan 7. PMID: 33415489.

28. Боровик Т.Э., Ладодо К.С., ред. Клиническая диетология детского возраста, руководство для врачей. М.: МИА; 2015.

29. Hartford L, Brisighelli G, Gabler T, Westgarth-Taylor C. Single-stage procedures for anorectal malformations: A systematic review and meta-analysis. J Pediatr Surg. 2022 Sep; 57(9): 75-84. doi: 10.1016/j.jpedsurg.2021.12.024. Epub 2022 Jan 7. PMID: 35063254.

30. King SK, Krois W, Lacher M, Saadai P, Armon Y, Midrio P. Optimal management of the newborn with an anorectal malformation and evaluation of their continence potential. Semin Pediatr Surg. 2020 Dec; 29(6): 150996. doi: 10.1016/j.sempedsurg.2020.150996. Epub 2020 Nov 10. PMID: 33288137.

31. Kremer MEB, Gorter RR, Tidman J, Gosemann JH, de Blaauw I. Development of European Consensus Guidelines and Evolution of Innovative Surgical Strategies for the Treatment of Anorectal Malformations. Eur J Pediatr Surg. 2025 Apr; 35(2): 77-78. doi: 10.1055/a-2528-5324. Epub 2025 Mar 24. PMID: 40127673.

32. Gerçel G , Azizoglu M, Karakas E, Risteski T, Escolino M, De La Torre L. Comparing Loop and Divided Colostomy for Anorectal Malformation: A Systematic Review and Meta-Analysis. J Pediatr Surg. 2025 Jan; 60(1): 161974. doi: 10.1016/j.jpedsurg.2024.161974. Epub 2024 Sep 27. PMID: 39358082.

33. Miscia ME, Lauriti G, Di Renzo D, Cascini V, Lisi G. Short and Long-Term Outcomes of PSARP versus LAARP and Single versus Staged Repair for Infants with High-Type Anorectal Malformations: A Systematic Review and Meta-Analysis. Children (Basel). 2024 Mar 21; 11(3): 376. doi: 10.3390/children11030376. PMID: 38539411; PMCID: PMC10968977.

34. Smith CA, Rialon KL, Kawaguchi A, Dellinger MB, Goldin AB, Acker S, Kulaylat AN, Chang H, Russell K, Wakeman D, Derderian SC, Englum BR, Polites SF, Lucas DJ, Ricca R, Levene TL, Sulkowski JP, Kelley-Quon LI, Tashiro J, Christison-Lagay ER, Mansfield SA, Beres AL, Huerta CT, Ben Ham P 3rd, Yousef Y, Rentea RM; APSA Outcomes and Evidence Based Practice Committee. Classification and Surgical Management of Anorectal Malformations: A Systematic Review and Evidence-based Guideline From the APSA Outcomes and Evidence-based Practice Committee. J Pediatr

Surg. 2024 Oct; 59(10): 161598. doi: 10.1016/j.jpedsurg.2024.06.007. Epub 2024 Jun 14. PMID: 38997855.

35. Sharma S, Perumal V, Sharma K, Gupta DK. Varied parameters and utility of the anal position index: a systematic review and meta-analysis. Pediatr Surg Int. 2021 Apr; 37(4): 469-477. doi: 10.1007/s00383-020-04839-1. Epub 2021 Jan 29. PMID: 33511448

36. Xu TO, Samuk I, Feng C, Wood RJ, Badillo A, Levitt MA. Anorectal Malformation with Rectoperineal Fistula in Males Treated with a Posterior Rectal Advancement Anoplasty: Report of Early Outcomes. Eur J Pediatr Surg. 2025 Apr; 35(2): 141-146. doi: 10.1055/a-2514-7244. Epub 2025 Jan 13. PMID: 39805313.

37. Vinit N, Glenisson M, Leroy J, Sarnacki S, Crétolle C, Beaudoin S. Anatomical Correction and Early Outcomes of One-step Ventral and Dorsal Proctoplasty in Girls with Low Anorectal Malformations. Eur J Pediatr Surg. 2025 Dec; 35(6): 484-493. doi: 10.1055/a-2590-5697. Epub 2025 Apr 17. PMID: 40245946.

38. Shandilya G, Pandey A, Pant N, Singh G, Kumar A, Rawat J. Evaluation and management of "low" anorectal malformation in male children: an observational study. Pediatr Surg Int. 2022 Feb; 38(2): 337-343. doi: 10.1007/s00383-021-05035-5. Epub 2021 Oct 27. PMID: 34705061.

39. Bulotta AL, Mandarano G, Bosisio M, Gazzaneo M, Migliazza L, Cheli M, Boroni G, Alberti D. Twenty years of experience with Y-V anoplasty for the treatment of minimal rectoperineal fistulas. Pediatr Surg Int. 2025 Jun 19; 41(1): 181. doi: 10.1007/s00383-025-06092-w. PMID: 40537695.

40. Badillo A, Tiusaba L, Jacobs SE, Al-Shamaileh T, Feng C, Russell TL, Bokova E, Sandler A, Levitt MA. Sparing the Perineal Body: A Modification of the Posterior Sagittal Anorectoplasty for Anorectal Malformations with Rectovestibular Fistulae. Eur J Pediatr Surg. 2023 Dec; 33(6): 463-468. doi: 10.1055/a-1976-3611. Epub 2022 Nov 10. PMID: 36356590

41. Li S, Wang J. Anorectal malformation with long perineal fistula: one of a special type. Sci Rep. 2021 Jan 18; 11(1): 1706. doi: 10.1038/s41598-021-81056-3. Erratum in: Sci Rep. 2022 Jan 28; 12(1): 1873. doi: 10.1038/s41598-022-06056-3. PMID: 33462249; PMCID: PMC7814064.

42. Fujiwara K, Ochi T, Koga H, Miyano G, Seo S, Okazaki T, Urao M, Lane GJ, Rintala RJ, Yamataka A. Lessons learned from lower urinary tract complications of anorectoplasty for imperforate anus with rectourethral/rectovesical fistula: Laparoscopy-assisted versus posterior sagittal approaches. J Pediatr Surg. 2021 Jul; 56(7): 1136-1140. doi: 10.1016/j.jpedsurg.2021.03.041. Epub 2021 Mar 26. PMID: 33838897.

43. Lacher M, Badillo A, Vilanova-S nchez A, Rentea RM, Gosemann JH, Levitt MA. Laparoscopic Approach in Anorectal Malformations: How We Do It. J Laparoendosc Adv Surg Tech A. 2021 Oct; 31(10): 1200-1208. doi: 10.1089/lap.2021.0422. Epub 2021 Sep 22. PMID: 34551270.

44. Gupta CR, Bhoy T, Mohta A, Sengar M, Khan NA, Manchanda V, Kumar P. Comparison of clinical outcome and anal manometry following laparoscopic-assisted anorectoplasty and posterior sagittal anorectoplasty in patients with high and intermediate anorectal malformation: A randomised controlled trial. Afr J Paediatr Surg. 2022 Jul-Sep; 19(3): 160-163. doi: 10.4103/ajps.AJPS_176_20. PMID: 35775517; PMCID: PMC9290363.

45. Harumatsu T, Murakami M, Sugita K, Ishimaru T, Fujino A, Nakata M, Aoi S, Soh H, Kinoshita Y, Uchida K, Hirabayashi T, Fuchimoto Y, Okajima H, Yonekura T, Koshinaga T, Yagi M, Matsufuji H, Hirobe S, Nio M, Ueno S, Iwai J, Kuroda T, Ieiri S. Current practice of diagnosis and treatment for rectourethral fistula in male patients with anorectal malformation: a multicenter questionnaire survey in Japan. Pediatr Surg Int. 2024 Aug 9; 40(1): 220. doi: 10.1007/s00383-024-05801-1. PMID: 39172191; PMCID: PMC11341580.

46. Ye S, Feng W, Zhou Y, Ming A, Chen M, Yang C, Zheng C, Gao R, Diao M, Wang Y, Li L. Laparoscopic-assisted anorectoplasty for anorectal malformation with rectobulbar fistula: A two-center comparative study with posterior sagittal anorectoplasty. Medicine (Baltimore). 2023 Nov 17; 102(46): e35825. doi: 10.1097/MD.0000000000035825. PMID: 37986398; PMCID: PMC10659725.

47. Alansari AN, Messaoud M, Mohamed HY, Zaazouee MS, Mani S, Amine K. Laparoscopic

Versus Open Surgical Repair of Anorectal Malformations: A Systematic Review and Meta-Analysis. Sage Open Pediatr. 2025 Dec 12; 12: 30502225251401658. doi: 10.1177/30502225251401658. PMID: 41394762; PMCID: PMC12701234.

48. de Beaufort CMC, Gorter RR, Iacobelli BD, Midrio P, Sloots CEJ, Samuk I, van Rooij IALM, Lisi G; ARM-Net Consortium. Rectal atresia and rectal stenosis: the ARM-Net Consortium experience. Pediatr Surg Int. 2023 Jul 28; 39(1): 242. doi: 10.1007/s00383-023-05518-7. PMID: 37507508; PMCID: PMC10382331

49. Pang W, Chen Y, Wang K, Zhang D, Qi X, Wu D. Selection of operative approach in children with Currarino syndrome. Pediatr Surg Int. 2023 Jan 6; 39(1): 72. doi: 10.1007/s00383-022-05345-2. PMID: 36607405.

50. Jacobs SE, Tiusaba L, Al-Shamaileh T, Bokova E, Russell TL, Ho CP, Varda BK, Pohl HG, Mayhew AC, Gomez-Lobo V, Feng C, Badillo AT, Levitt MA. Fetal and Newborn Management of Cloacal Malformations. Children (Basel). 2022 Jun 14; 9(6): 888. doi: 10.3390/children9060888. PMID: 35740825; PMCID: PMC9221828

51. de Beaufort CMC, Boom DT, Mackay TM, Dekker JJML, Arguedas Flores OE, de Jong JR, Kuijper CF, Gorter RR. Potential benefits of routine cystoscopy and vaginoscopy prior to reconstructive surgery in patients with an anorectal malformation. Pediatr Surg Int. 2023 Oct 27; 39(1): 284. doi: 10.1007/s00383-023-05565-0. PMID: 37889354; PMCID: PMC106118

52. Taranto J, Hageman IC, Trajanovska M, Jackson-Fleurus S, Newall F, King SK. Post Operative Anal Dilatations for the Prevention of Anal Strictures in Children With Anorectal Malformation: A Systematic Review. J Pediatr Surg. 2025 Jul; 60(7): 162320. doi: 10.1016/j.jpedsurg.2025.162320. Epub 2025 Apr 7. PMID: 40204273

53. Ahmad H, Skeritt C, Halleran DR, Rentea RM, Reck-Burneo CA, Vilanova-Sanchez A, Weaver L, Langer JC, Diefenbach KA, Gasior AC, Levitt MA, Wood RJ. Are routine postoperative dilations necessary after primary posterior sagittal anorectoplasty? A randomized controlled trial. J Pediatr Surg. 2021 Aug; 56(8): 1449-1453. doi: 10.1016/j.jpedsurg.2021.04.022. Epub 2021 Apr 30. PMID: 34049690.

54. Wehrli LA, Reppucci ML, Ketzer J, de la Torre L, Peña A, Bischoff A. Stricture rate in patients after the repair of anorectal malformation following a standardized dilation protocol. Pediatr Surg Int. 2022 Dec; 38(12): 1717-1721. doi: 10.1007/s00383-022-05219-7. Epub 2022 Sep 15. PMID: 36107235.

55. Rentea RM, Halleran DR, Vilanova-Sanchez A, Lane VA, Reck CA, Weaver L, Booth K, DaJusta D, Ching C, Fuchs ME, Jayanthi RR, Levitt MA, Wood RJ. Diagnosis and management of a remnant of the original fistula (ROOF) in males following surgery for anorectal malformations. J Pediatr Surg. 2019 Oct; 54(10): 1988-1992. doi: 10.1016/j.jpedsurg.2019.02.006. Epub 2019 Feb 28. PMID: 30879755.

56. Oltean I, Hayawi L, Larocca V, Bijelić V, Beveridge E, Kaur M, Grandpierre V, Kanyinda J, Nasr A. Quality of life outcomes in children after surgery for Hirschsprung disease and anorectal malformations: a systematic review and meta-analysis. World J Pediatr Surg. 2022 Nov 10; 5(4): e000447. doi: 10.1136/wjps-2022-000447. PMID: 36474732; PMCID: PMC9716859.

57. Bokova E, Svetanoff WJ, Lopez JJ, Levitt MA, Rentea RM. State of the Art Bowel Management for Pediatric Colorectal Problems: Anorectal Malformations. Children (Basel). 2023 May 8; 10(5): 846. doi: 10.3390/children10050846. PMID: 37238394; PMCID: PMC10217060.

58. Urichuk M, Zrinyi A, Keijzer R, Lum Min SA. Prevalence of Mental Health Disorders in Individuals With Gastrointestinal Congenital Surgical Anomalies: A Systematic Review and Meta-analysis. J Pediatr Surg. 2024 May; 59(5): 924-929. doi: 10.1016/j.jpedsurg.2024.01.047. Epub 2024 Feb 1. PMID: 38388285.

59. Zhao H, Cao J, Hou J, Shi Y, Wang Y. Bowel function after surgery in male children with complicated anorectal malformations. Front Pediatr. 2025 Jun 12; 13: 1621535. doi: 10.3389/fped.2025.1621535. PMID: 40574959; PMCID: PMC12198158.

60. Yacob DT, Varda BK, Dickie B, Fuchs ME, Aldrink JH, Wood RJ. Functional Outcomes After

Anorectal Malformation Reconstruction. J Pediatr Surg. 2025 Jun; 60(6): 162233. doi: 10.1016/j.jpedsurg.2025.162233. Epub 2025 Feb 5. PMID: 40000334.

61. Fatima B, Zamir N, Khan T, Parveen S, Aslam S, Baloch AJ. Bowel management programme in patients with anorectal malformations. J Pak Med Assoc. 2025 Nov; 75(11): 1720-1724. doi: 10.47391/JPMA.21586. PMID: 41418110.

62. Wood RJ, Vilanova-Sanchez A, El-Gohary Y, Ahmad H, Halleran DR, Reck-Burneo CA, Rentea R, Sebastiao Y, Nash O, Booth K, Trimble C, Zahora P, Baxter C, Driesbach S, Halaweish I, Gasior AC, Levitt MA. One-year impact of a bowel management program in treating fecal incontinence in patients with anorectal malformations. J Pediatr Surg. 2021 Oct; 56(10): 1689-1693. doi: 10.1016/j.jpedsurg.2021.04.029. Epub 2021 May 8. PMID: 34092385

63. Nash O, Zobell S, Worst K, Rollins MD. Bowel management for the treatment of fecal incontinence and constipation in patients with anorectal malformations. Semin Pediatr Surg. 2020 Dec; 29(6): 150993. doi: 10.1016/j.sempedsurg.2020.150993. Epub 2020 Nov 10. PMID: 33288134

64. Bischoff A, Hayes K, Guimaraes C, Merritt A, Wickham M, Schneider L, Martin H, Ketzer J, Rodriguez V, Pe a A, De La Torre L. Standardization of radiograph readings during bowel management week. Pediatr Surg Int. 2023 Jul 20; 39(1): 236. doi: 10.1007/s00383-023-05513-y. PMID: 37468717.

65. Nate-Anong B, Khorana J, Chantakhow S, Singhavejsakul J, Tepmalai K. Sennosides vs magnesium hydroxide vs polyethylene glycol as a treatment for constipation in anorectal malformation: a randomized crossover trial. Pediatr Surg Int. 2025 Aug 26; 41(1): 268. doi: 10.1007/s00383-025-06174-9. PMID: 40856829.

66. Шугина Ю.В., Микитченко Н.А., Мокрушина О.Г., Иванова И.И. Методы физиотерапии в медицинской реабилитации детей с аноректальными мальформациями: систематический обзор. Вестник восстановительной медицины. 2021; 4 (20): 28-34. doi: 10.38025/2078-1962-2021-20-4-28-34

67. Лян Н.А., Хан М.А., Львова А.В., Меновщикова Л.Б., Костомарова Е.А. Применение экстракорпоральной магнитной стимуляции в медицинской реабилитации детей, оперированных по поводу аноректальных мальформаций. Физиотерапия, бальнеология и реабилитация. 2025; N 2 (24): 133-142. doi: 10.17816/rjpbr677081

68. Roumieu PL, Siffredi J, Di Benedetto V, Alvarez L, Bailez MM. Results of transanal irrigation in intestinal dysfunction associated with anorectal malformations. Cir Pediatr. 2024 Jan 1; 37(1): 17-21. English, Spanish. doi: 10.54847/cp.2024.01.12. PMID: 38180097

69. Rajasegaran S, Tan WS, Ezrien DE, Sanmugam A, Singaravel S, Nah SA. Utility of postoperative anorectal manometry in children with anorectal malformation: a systematic review. Pediatr Surg Int. 2022 Aug; 38(8): 1089-1097. doi: 10.1007/s00383-022-05152-9. Epub 2022 Jun 21. PMID: 35727358.

70. Pelizzo G, Canonica CPM, Destro F, Meroni M, Rizzo D, Canazza L, Selvaggio GGO, Durante E, Zuccotti G, Calcaterra V. Anorectal Malformations: Ideal Surgery Timing to Reduce Incontinence and Optimize QoL. Children (Basel). 2023 Feb 18; 10(2): 404. doi: 10.3390/children10020404. PMID: 36832533; PMCID: PMC9955681.

71. Hameed RA, Fosby MV, Hoel AT, Diseth TH, Bjørnland K, Gjone H. Mental Health, Psychosocial Functioning and Quality of Life in Adolescents With Anorectal Malformation. J Pediatr Surg. 2025 Sep; 60(9): 162422. doi: 10.1016/j.jpedsurg.2025.162422. Epub 2025 Jun 20. PMID: 40544988.

72. Evans-Barns HME, Tien MY, Trajanovska M, Safe M, Hutson JM, Dinning PG, King SK. Post-Operative Anorectal Manometry in Children following Anorectal Malformation Repair: A Systematic Review. J Clin Med. 2023 Mar 28; 12(7): 2543. doi: 10.3390/jcm12072543. PMID: 37048627; PMCID: PMC10094903.

73. Aubert O, Irvine WFE, Aminoff D, de Blaauw I, Cascio S, Cretolle C, Iacobelli BD, Mantzios K, Midrio P, Miserez M, Sarnacki S, Schmiedeke E, Schwarzer N, Sloots C, Stenström P, Lacher M, Gosemann JH. European Reference Network eUROGEN Guidelines on the Management of Anorectal

Malformations, Part II: Treatment. Eur J Pediatr Surg. 2025 Apr; 35(2): 112-119. doi: 10.1055/s-0044-1791257. Epub 2024 Sep 19. PMID: 39299249.

74. van der Steeg HJJ, van Rooij IALM, Iacobelli BD, Sloots CEJ, Morandi A, Broens PMA, Makedonsky I, Leon FF, Schmiedeke E, Vázquez AG, Miserez M, Lisi G, Midrio P, Amerstorfer EE, Fanjul M, Ludwiczek J, Stenström P, van der Steeg AFW, de Blaauw I; On-behalf-of-the-ARM-Net-Consortium. Bowel function and associated risk factors at preschool and early childhood age in children with anorectal malformation type rectovestibular fistula: An ARM-Net consortium study. J Pediatr Surg. 2022 Sep; 57(9): 89-96. doi: 10.1016/j.jpedsurg.2022.02.015. Epub 2022 Feb 22. PMID: 35317943.

75. Wong CWY, Koga H, Sugita K, Kato D, Mutanen A, Chung PHY, Miyano G, Harumatsu T, Ieiri S, Nakagawa Y, Uchida H, Pakarinen MP, Wong KKY. Functional Outcome in Patients With Anorectal Malformation With Recto-prostatic or Recto-bulbar Urethral Fistula and Comparison Between Different Surgical Approaches: A Multi-center Study. J Pediatr Surg. 2025 Feb; 60(2): 161652. doi: 10.1016/j.jpedsurg.2024.07.037. Epub 2024 Aug 2. PMID: 39181779.

76. Bevanda K, Memidžan I, Boban-Raguž A. Caudal regression syndrome (Currarino syndrome) with chromosom mutation 9. Radiol Case Rep. 2020 Jun 9; 15(8): 1184-1188. doi: 10.1016/j.radcr.2020.05.023. PMID: 32550955; PMCID: PMC7292899.

77. Hassan L, Cortenraad SAM, Rosenberg CBM, Kimman ML, Haanen M, van Gemert WG, Visschers RGJ. Protocol for the development of a core outcome set for the optimisation of treatment and follow-up of patients with an anorectal malformation (ARM): The ARM and OUtcome Review (ARMOUR)-project. BMJ Paediatr Open. 2023 Mar; 7(1): e001691. doi: 10.1136/bmjpo-2022-001691. PMID: 36914223; PMCID: PMC10016268.

78. Aubert O, Irvine WFE, Aminoff D, de Blaauw I, Cascio S, Cretolle C, Iacobelli BD, Lacher M, Mantzios K, Miserez M, Sarnacki S, Schmiedeke E, Schwarzer N, Sloots C, Stenström P, Midrio P, Gosemann JH. ERN eUROGEN Guidelines on the Management of Anorectal Malformations Part III: Lifelong Follow-up and Transition of Care. Eur J Pediatr Surg. 2025 Apr; 35(2): 120-127. doi: 10.1055/s-0044-1791249. Epub 2024 Sep 19. PMID: 39299248.

79. Bjørsum-Meyer T, Christensen P, Jakobsen MS, Baatrup G, Qvist N. Correlation of anorectal manometry measures to severity of fecal incontinence in patients with anorectal malformations – a cross-sectional study. Sci Rep. 2020 Apr 7; 10(1): 6016. doi: 10.1038/s41598-020-62908-w. PMID: 32265467; PMCID: PMC7138810.

80. Divarci E, Ergun O. General complications after surgery for anorectal malformations. Pediatr Surg Int. 2020 Apr; 36(4): 431-445. doi: 10.1007/s00383-020-04629-9. Epub 2020 Feb 21. PMID: 32086570.

81. Bjoersum-Meyer T, Kaalby L, Lund L, Christensen P, Jakobsen MS, Baatrup G, Qvist N, Ellebaek M. Long-term Functional Urinary and Sexual Outcomes in Patients with Anorectal Malformations-A Systematic Review. Eur Urol Open Sci. 2021 Feb 3; 25: 29-38. doi: 10.1016/j.euros.2021.01.007. PMID: 34337501; PMCID: PMC8317805.

82. Rialon KL, Smith C, Rentea RM, Acker SN, Baird R, Beres AL, Chang HL, Christison-Lagay ER, Diesen DL, Englum BR, Gonzalez KW, Gulack BC, Ham PB 3rd, Huerta CT, Kulaylat AN, Levene TL, Lucas DJ, Mansfield SA, Pennell C, Ricca RL, Sulkowski JP, Tashiro J, Wakeman D, Yousef Y, Kelley-Quon LI, Kawaguchi A; American Pediatric Surgical Association Outcomes and Evidence-Based Practice Committee. Functional Outcomes for Patients With Congenital Anorectal Malformations: A Systematic Review and Evidence-based Guideline From the APSA Outcomes and Evidence Based Practice Committee. J Pediatr Surg. 2025 May; 60(5): 162243. doi: 10.1016/j.jpedsurg.2025.162243. Epub 2025 Feb 18. PMID: 40023107.

83. van der Steeg HJJ, Hageman IC, Morandi A, Amerstorfer EE, Sloots CEJ, Jenetzky E, Stenström P, Samuk I, Fanjul M, Midrio P, Schmiedeke E, Iacobelli BD, de Blaauw I, van Rooij IALM; ARM-Net Consortium. Complications After Surgery for Anorectal Malformations: An ARM-Net

consortium Registry Study. J Pediatr Surg. 2025 Sep; 60(9): 162403. doi: 10.1016/j.jpedsurg.2025.162403. Epub 2025 Jun 6. PMID: 40482809.

84. Zhang TT, Huang YB, He YY, Chen F, Ying JB, Sun SQ, Zhao QS, Jing JJ. Analysis of Risk Factors for Anorectal Malformations Combined with Tethered Cord Syndrome and the Impact of Untethering Surgery on Anorectal Function in Related Children: Preliminary Results from a Single-Center Study. Children (Basel). 2024 Dec 10; 11(12): 1504. doi: 10.3390/children11121504. PMID: 39767933; PMCID: PMC11674044.

85. Upadhyaya VD, Bharti LK, Mishra A, Yousuf M, Mishra P, Kumar B. Constipation after surgery for anorectal malformations: Unrecognised problem until it is a problem. Afr J Paediatr Surg. 2021 Jan-Mar; 18(1): 67-71. doi: 10.4103/ajps.AJPS_63_20. PMID: 33595546; PMCID: PMC8109748.

Приложение А1

Состав рабочей группы по разработке и пересмотру клинических рекомендаций

1. Разумовский Александр Юрьевич – доктор медицинских наук, профессор, член-корреспондент РАН, заведующий кафедрой детской хирургии им. Ю.Ф. Исакова РНИМУ им. Н.И. Пирогова МЗ РФ, главный детский хирург Департамента здравоохранения Москвы, главный детский хирург ЦФО РФ, заведующий отделением торакальной хирургии и хирургической гастроэнтерологии ГБУЗ "Детская городская клиническая больница им. Н.Ф. Филатова ДЗМ" (г. Москва), председатель президиума Российской ассоциации детских хирургов, член правления Московского общества хирургов, член правления Общества эндоскопических хирургов, член правления Российского общества хирургов-гастроэнтерологов, член Европейской ассоциации детских хирургов, член Российской ассоциации гепатобилиарных хирургов.

2. Морозов Дмитрий Анатольевич – доктор медицинских наук, профессор, директор Научно-исследовательского клинического института педиатрии и детской хирургии им. академика Ю.Е. Вельтищева РНИМУ им. Н.И. Пирогова (г. Москва), заведующий кафедрой инновационной педиатрии и детской хирургии Института непрерывного образования и профессионального развития (ИНОПР), главный внештатный детский специалист хирург Министерства здравоохранения Российской Федерации, заместитель председателя Президиума Российской ассоциации детских хирургов, вице-президент Национальной медицинской палаты, член ассоциации колопроктологов России, член Европейской ассоциации детских хирургов.

3. Новожилов Владимир Александрович – доктор медицинских наук, доцент, заведующий кафедрой детской хирургии Иркутского государственного медицинского университета, главный врач ОГАУЗ "Городская Ивано-Матренинская детская клиническая больница" (г. Иркутск), член Российской ассоциации детских хирургов, председатель проблемной комиссии по колопроктологии Российской ассоциации детских хирургов, член ассоциации колопроктологов России, член ассоциации хирургов Иркутской области.

4. Мокрушина Ольга Геннадьевна – доктор медицинских наук, профессор кафедры детской хирургии им. Ю.Ф. Исакова ИМД РНИМУ им. Н.И. Пирогова, заместитель главного врача по хирургии ГБУЗ "Детская городская клиническая больница им. Н.Ф. Филатова ДЗМ" (г. Москва), член Президиума Российской ассоциации детских хирургов, член проблемной комиссии по колопроктологии Российской ассоциации детских хирургов, член ассоциации колопроктологов России.

5. Щербакова Ольга Вячеславовна – доктор медицинских наук, заведующая хирургическим отделением ФНКЦ детей и подростков ФМБА России (г. Москва), главный научный сотрудник ФНКЦ детей и подростков ФМБА России, член Российской ассоциации детских хирургов, член проблемной комиссии по колопроктологии Российской ассоциации детских хирургов, член ассоциации колопроктологов России.

6. Караваева Светлана Александровна – доктор медицинских наук, доцент, заведующая

Улучшенная вёрстка: Детская урология в Омске https://disuria.ru

кафедрой детской хирургии ФГБОУ ВО "Северо-Западного государственного медицинского университета им. И.И. Мечникова" (г. Санкт-Петербург), член Президиума Российской ассоциации детских хирургов, председатель проблемной комиссии по неонатальной хирургии, член проблемной комиссии по колопроктологии Российской ассоциации детских хирургов.

7. Котин Алексей Николаевич – кандидат медицинских наук, доцент кафедры детской хирургии с курсом анестезиологии и реаниматологии ФГБОУ ВО ПСПбГМУ им. акад. И.П. Павлова, ведущий оперирующий хирург службы неонатальной хирургии ГБУЗ "ДГМ КСЦ ВМТ" (г. Санкт-Петербург), член Российской ассоциации детских хирургов, член проблемной комиссии по колопроктологии Российской ассоциации детских хирургов, член ассоциации колопроктологов России.

8. Аксельров Михаил Александрович – доктор медицинских наук, доцент, заведующий кафедрой детской хирургии с курсом урологии и андрологии института Материнства и Детства Тюменского государственного медицинского университета, заведующий детским хирургическим отделением N 1 ГБУЗ ТО Областная клиническая больница N 2 (г. Тюмень), главный внештатный специалист детский хирург Тюменской области, председатель ассоциации детских хирургов Тюменской области, член ассоциации хирургов России, член Российской ассоциации детских хирургов, член проблемной комиссии по колопроктологии Российской ассоциации детских хирургов, член ассоциации колопроктологов России.

9. Сварич Вячеслав Гаврилович – доктор медицинских наук, доцент, профессор кафедры хирургических болезней детского возраста им. Г.А. Баирова СПбГПМУ (г. Санкт-Петербург), член Российской ассоциации детских хирургов, член проблемной комиссии по колопроктологии Российской ассоциации детских хирургов, член ассоциации колопроктологов России.

10. Степанова Наталия Маратовна – кандидат медицинских наук, доцент кафедры детской хирургии Иркутского государственного медицинского университета, руководитель Центра лечения аномалий развития аноректальной области и колоректальной хирургии детского возраста ОГАУЗ ГИМДКБ (г. Иркутск), член Российской ассоциации детских хирургов, член проблемной комиссии по колопроктологии Российской ассоциации детских хирургов, член ассоциации колопроктологов России, член ассоциации хирургов Иркутской области.

11. Гопиенко Михаил Анатольевич – ассистент кафедры детской хирургии с курсом анестезиологии и реаниматологии ФГБОУ ВО ПСПбГМУ им. акад. И.П. Павлова, хирург службы неонатальной хирургии ГБУЗ "ДГМ КСЦ ВМТ" (г. Санкт-Петербург), член Российской ассоциации детских хирургов, член проблемной комиссии по колопроктологии Российской ассоциации детских хирургов.

12. Окулов Евгений Алексеевич – кандидат медицинских наук, ведущий научный сотрудник лаборатории научных основ торакоабдоминальной хирургии ФГАУ "Национальный медицинский исследовательский центр здоровья детей" (НМИЦЗД) (г. Москва), член проблемной комиссии по колопроктологии Российской ассоциации детских хирургов, член Российской ассоциации детских хирургов.

13. Филиппов Дмитрий Владимирович – кандидат медицинских наук, заведующий хирургическим отделением ГБУЗ ДГБ N 22 (г. Санкт-Петербург), доцент кафедры хирургических болезней детского возраста им. Г.А. Баирова СПбГПМУ, член Российской ассоциации детских хирургов, член проблемной комиссии по колопроктологии Российской ассоциации детских хирургов, член ассоциации колопроктологов России.

Конфликт интересов отсутствует.

Улучшенная вёрстка: Детская урология в Омске https://disuria.ru

Приложение А2

Методология разработки клинических рекомендаций

Целевая аудитория данных клинических рекомендаций:
1. Врачи-детские хирурги;
2. Врачи-анестезиологи-реаниматологи;
3. Врачи-неонатологи;
4. Врачи-педиатры;
5. Врачи функциональной диагностики;
6. Врачи-генетики;
7. Медицинская сестра палатная (постовая) (медицинский брат палатный (постовой);
8. Организаторы здравоохранения (врач-методист);
9. Студенты медицинских ВУЗов, ординаторы, аспиранты.

В данных клинических рекомендациях все сведения ранжированы по уровню достоверности (доказательности) в зависимости от количества и качества исследований по данной проблеме.

Таблица 1. Шкала оценки уровней достоверности доказательств (УДД) для методов диагностики (диагностических вмешательств)

УДД	Расшифровка
1	Систематические обзоры исследований с контролем референсным методом или систематический обзор рандомизированных клинических исследований с применением мета-анализа
2	Отдельные исследования с контролем референсным методом или отдельные рандомизированные клинические исследования и систематические обзоры исследований любого дизайна, за исключением рандомизированных клинических исследований с применением мета-анализа
3	Исследования без последовательного контроля референсным методом или исследования с референсным методом, не являющимся независимым от исследуемого метода или нерандомизированные сравнительные исследования, в том числе когортные исследования
4	Несравнительные исследования, описание клинического случая
5	Имеется лишь обоснование механизма действия или мнение экспертов

Таблица 2. Шкала оценки уровней достоверности доказательств (УДД) для методов профилактики, лечения, медицинской реабилитации, в том числе основанных на использовании природных лечебных факторов (профилактических, лечебных, реабилитационных вмешательств)

УДД	Расшифровка
1	Систематический обзор рандомизированных клинических исследований с применением мета-анализа
2	Отдельные рандомизированные клинические исследования и систематические обзоры исследований любого дизайна, за исключением рандомизированных клинических исследований, с применением мета-анализа
3	Нерандомизированные сравнительные исследования, в том числе когортные исследования
4	Несравнительные исследования, описание клинического случая или серии случаев, исследование "случай-контроль"
5	Имеется лишь обоснование механизма действия вмешательства (доклинические исследования) или мнение экспертов

Улучшенная вёрстка: Детская урология в Омске https://disuria.ru

Таблица 3. Шкала оценки уровней убедительности рекомендаций (УРР) для методов профилактики, лечения, медицинской реабилитации, в том числе основанных на использовании природных лечебных факторов (профилактических, лечебных, реабилитационных вмешательств)

УРР	Расшифровка
A	Сильная рекомендация (все рассматриваемые критерии эффективности (исходы) являются важными, все исследования имеют высокое удовлетворительное методологическое качество, их выводы по интересующим исходам являются согласованными)
B	Условная рекомендация (не все рассматриваемые критерии эффективности (исходы) являются важными, не все исследования имеют высокое удовлетворительное методологическое качество и/или их выводы по интересующим исходам не являются согласованными)
C	Слабая рекомендация (отсутствие доказательств надлежащего качества (все рассматриваемые критерии эффективности (исходы) являются неважными, все исследования имеют низкое методологическое качество и их выводы по интересующим исходам не являются согласованными)

Порядок обновления клинических рекомендаций

Механизм обновления клинических рекомендаций предусматривает систематическую актуализацию – не реже чем один раз в три года, а также при появлении новых данных с позиции доказательной медицины по вопросам диагностики, лечения, профилактики и реабилитации конкретных заболеваний, наличии обоснованных дополнений/замечаний к ранее утвержденным КР (клинических рекомендации) но не чаще 1 раз в 6 месяцев.

Приложение А3

Справочные материалы, включая соответствие показаний к применению и противопоказаний, способов применения и доз лекарственных препаратов, инструкции по применению лекарственного препарата

Связанные документы

Данные клинические рекомендации разработаны с учетом следующих нормативно-правовых документов:

1. Федеральный Закон Российской Федерации от 21.11.2011 г. N 323-ФЗ "Об основах охраны здоровья граждан в Российской Федерации";
2. Федеральный Закон от 29.11.2010 г. N 326-ФЗ "Об обязательном медицинском страховании в Российской Федерации";
3. Приказ Минздрава России от 14.04.2025 г. N 203н "Об утверждении критериев оценки качества медицинской помощи";
4. Приказ Минтруда России от 26.07.2024 г. N 374н "Об утверждении классификаций и критериев, используемых при осуществлении медико-социальной экспертизы граждан федеральными учреждениями медико-социальной экспертизы";
5. Федеральный Закон от 17.07.1999 г. N 178-ФЗ "О государственной социальной помощи".

Улучшенная вёрстка: Детская урология в Омске https://disuria.ru

Приложение Б

Алгоритмы действий врача

Приложение Б1

Алгоритмы действий врача при выявлении АПР у мальчиков

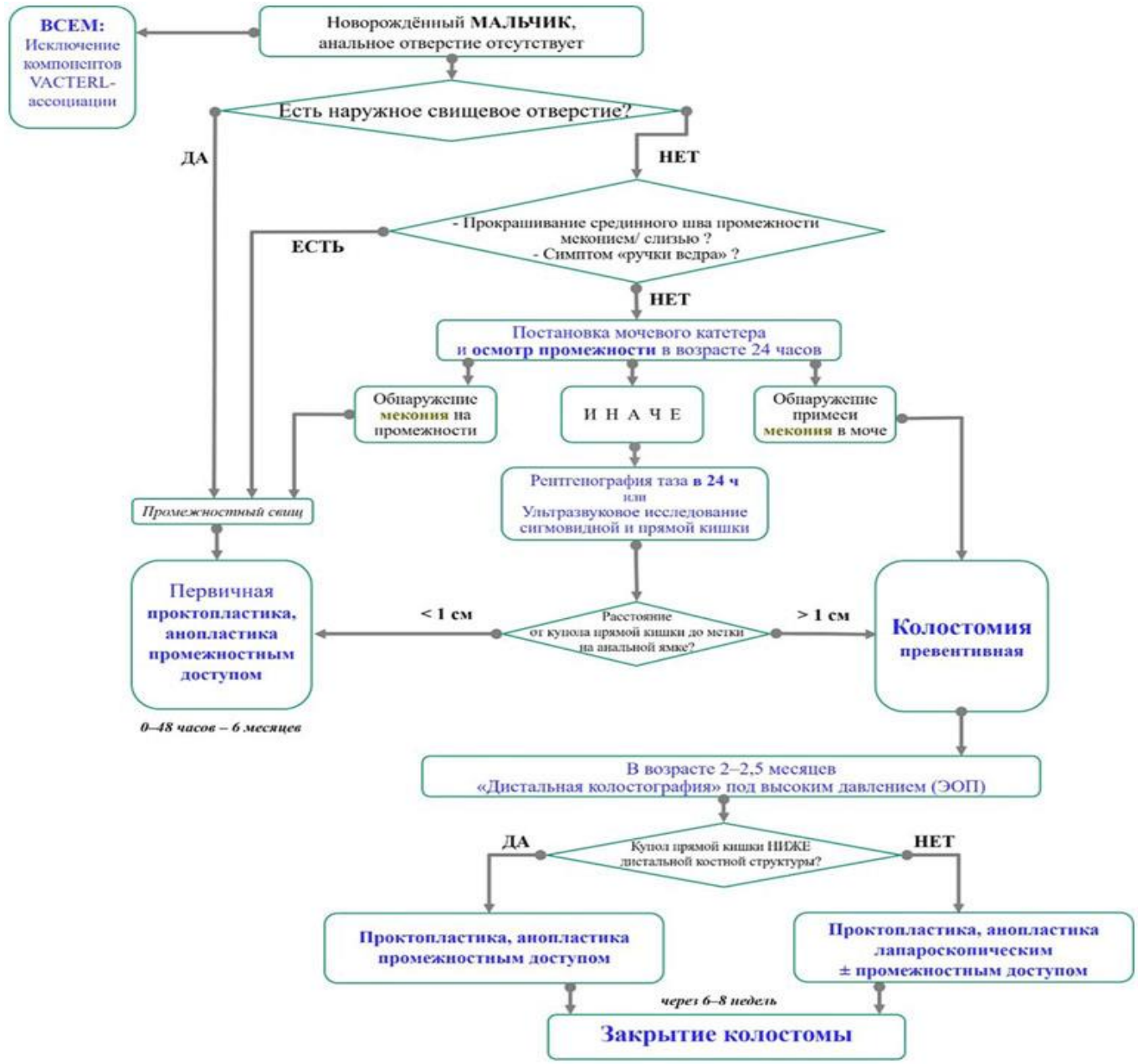

Улучшенная вёрстка: Детская урология в Омске https://disuria.ru

Приложение Б2

Алгоритмы действий врача при выявлении АПР у девочек



Приложение В

Информация для пациента

Аноректальные пороки развития (АПР) представляют собой обширную разнородную группу аномалий, связанных с тем или иным нарушением внутриутробного развития прямой кишки и ануса. При этом в большинстве случаев отверстие на промежности или вовсе отсутствует, или открывается не в центре мышцы – наружного анального сфинктера. В последнем случае речь идет о так называемых "наружных" свищах (промежностном, вестибулярном), через которые при достаточном их диаметре может отходить стул. При отсутствии такого наружного свища у МАЛЬЧИКА прямая кишка может заканчиваться слепо или, чаще всего, впадает в мочевую систему, формируя ректоуретральный (бульбарный, простатический) или ректовезикальный свищ. При отсутствии наружного свища у ДЕВОЧКИ прямая кишка также может заканчиваться слепо или впадать во влагалище вагинальным свищом (крайне редко), или формировать самый сложный вариант АПР – клоаку. Причины, факторы, предрасполагающие к формированию АПР, неизвестны, методов профилактики не существует.

Принципиально возможно выявление АПР антенатально по УЗИ, однако выявляемость до рождения на сегодня остается невысокой. В большинстве случаев АПР у ребенка впервые обнаруживают вскоре после рождения, ключевую роль в этом играет тщательный осмотр промежности новорожденного врачом в родильном зале. При подозрении на АПР ребенка следует перевести в многопрофильный хирургический стационар, где в течение ближайших суток хирургом будет выполнено необходимое дообследование и выработан план лечения ребенка. Объем обследования определяется конкретным вариантом порока и может как ограничиваться осмотром промежности, так и включать в себя инструментальные методы (УЗИ прямой кишки трансперинеальное, ирригоскопия, рентгенография крестца и копчика, фистулография,

Улучшенная вёрстка: Детская урология в Омске https://disuria.ru

компьютерную томографию органов брюшной полости и малого таза, электромиостимуляцию мышц тазового дна под общей анестезией). При этом во всех случаях требуется также исключить другие пороки развития, часто сочетающиеся с АПР и затрагивающие сердце, почки, позвоночник, пищевод, трахею и конечности.

При некоторых вариантах АПР ранняя диагностика может быть затруднена, в связи с чем при подозрении на необычный внешний вид ануса/промежности у ребенка ЛЮБОГО возраста следует пройти прием (осмотр, консультацию) врача-детского хирурга.

Лечение АПР – только хирургическое, данный порок считается корригируемым. Общий принцип оперативной коррекции в большинстве случаев сводится к ликвидации свища при его наличии и помещении прямой кишки в центр мышечного комплекса с формированием отверстия ("неоануса") в центре наружного анального сфинктера.

Существуют различные методики операций по коррекции АПР, с применением различных доступов (нескольких видов промежностных, лапаротомного или лапароскопического, а также их сочетания). Оперативное лечение может быть одноэтапным (первично радикальным) или проходить в несколько этапов, одним из которых является наложение колостомы (временное выведение участка толстой кишки на переднюю брюшную стенку). Решение об оптимальном методе лечения в каждом случае принимает врач-детский хирург, в зависимости от конкретного варианта порока, тяжести сочетанных аномалий, веса ребенка и некоторых других факторов. В ряде случаев допускается несколько вариантов решений, в том числе относительно оптимального возраста проведения коррекции АПР. В связи с этим подходы в разных клиниках могут в определенной степени различаться.

В послеоперационном периоде важное значение имеет контроль за адекватностью диаметра и достаточной эластичностью неоануса, что обеспечивается его бужированием специальными расширителями (бужами) Гегара. Возможно формирование ряда отсроченных осложнений (избыток слизистой, рубцовая стриктура неоануса и др.), которые могут потребовать повторных, реконструктивных операций.

Для налаживания дальнейшей функции ануса и прямой кишки важное значение имеет не только максимальная коррекция анатомии, но и длительная последующая реабилитация. Специфических средств и утвержденных универсальных программ реабилитации не существует, но необходимо следить за регулярным и достаточным опорожнением кишечника. Большинство пациентов после коррекции АПР склонны к запорам, некоторые – к недержанию кала. Функциональный прогноз зависит в первую очередь от варианта АПР, наличия патологии спинного мозга и пропорциональности крестца. Кроме того, пациенты с АПР находятся в группе риска по развитию нейрогенной дисфункции мочевого пузыря.

Для достижения наилучших результатов лечения необходимо длительное (в течение как минимум всего периода детства) регулярное диспансерное наблюдение врачом-детским хирургом, по возможности – в одной и той же клинике, оптимально – в том учреждении, где была выполнена коррекция порока.

Улучшенная вёрстка: Детская урология в Омске https://disuria.ru

Приложение Г1-ГN

Шкалы оценки, вопросники и другие оценочные инструменты состояния пациента, приведенные в клинических рекомендациях

Не предусмотрены.

Новые, изданные в 2020-2026 гг. и официально утверждённые Минздравом РФ, клинические рекомендации (руководства, протоколы лечения) – на нашем сайте.
Интернет-ссылка:
http://disuria.ru/load/zakonodatelstvo/klinicheskie_rekomendacii_protokoly_lechenija/54.

Если где-то кем-то данный документ был ранее распечатан, данное изображение QR-кода поможет вам быстро перейти по ссылке с бумажной копии – в нём находится эта ссылка.

Улучшенная вёрстка: Детская урология в Омске https://disuria.ru